

M. CORDERO DEL CAMPILLO

**ANORMALIDAD MORFOLOGICA EN PROGLOTIS
DE *Moniezia benedini* MONIEZ, 1879**

Publicado en los ANALES DE LA FACULTAD DE VETERINARIA DE LEON

Año X - Núm. 10

1 9 6 4

CATEDRA DE PARASITOLOGIA

Catedrático: Prof. Dr. D. MIGUEL CORDERO DEL CAMPILLO

**Anormalidad morfológica en proglotis
de *Moniezia benedini* MONIEZ, 1879***Por M. Cordero del Campillo*

En varias especies de céstodos se han observado anomalías morfológicas, consistentes en el aumento, la reducción o la ausencia de determinados órganos, u otras anomalías difíciles de sistematizar ⁵.

En muchos casos, el origen teratológico es evidente, pero, a veces, no es fácil dictaminar si deben considerarse como formas extrañas, aunque relativamente normales, o bien constituyen verdaderas nuevas especies.

Las deformidades de los céstodos pueden considerarse debidas a alguna de las siguientes causas:

1.º Mutación génica, cuya consecuencia es el establecimiento de ciertos caracteres morfológicos transmisibles a la descendencia, que permiten la diferenciación de nuevos géneros y especies. En opinión de VERGEER (cit. por WARDLE y MCLEOD, ⁹) éste habría sido el origen del género *Diplogonoporus* LOENNBURG, 1892.

2.º Alteración del proceso de blastomerización que originaría formas monstruosas con escólex doble o múltiple, más o menos deformado, provisto de una o varias cadenas de proglotis, dando origen a los céstodos diédricos o poliédricos. Tales deformaciones no serían hereditarias, por lo que la descendencia de estos vermes anormales podría ser perfectamente normal.

3.º Trastornos del proceso de estrobilación al nivel de determinadas zonas del helminto, cuya resultante sería la ausencia de genitales (agenitalismo), su multiplicación (poligenitalismo) o situaciones intermedias diversas, con fusión parcial de algunas estructuras. Este tipo de deformidades resulta relativamente frecuente y tampoco es de naturaleza hereditaria.

4.º Influencia de factores ambientales sobre los vermes, produciendo en ellos verdaderos procesos morbosos. En este grupo encaja la "fimbriarización" que, en opinión de LOPEZ-NEYRA^{3,4} es una anomalía y no debe constituir la base para la creación del género *Fimbriaria* FRÖHLICH, 1802, aunque la mayor parte de los autores han seguido admitiéndolo.

En el género *Moniezia* BLANCHARD, 1891 se han encontrado especies con anomalías diversas. WILLIAMS (cit. por WARDLE y McLEOD, *ibid.*) observó el aumento del número de genitales, con separación incompleta de los segmentos y otras alteraciones. SPASSKII⁷ afirma que en este género de céstodos son frecuentes dichas anomalías y cita a SKRAJABIN y SCHULZ⁶ como autores de un trabajo donde se describen con detalle. En cuanto a *Moniezia expansa* (RUD., 1805), CHILD^{1,2} ha realizado meritorias aportaciones en este campo.

En España, aparte de los trabajos citados de LOPEZ-NEYRA, donde se recoge abundante bibliografía sobre este tema, TARAZONA VILAS⁸ describió una anomalía consistente en lo que denominó intercalación de un semianillo en un estróbilo de *Moniezia benedeni*.

Nuestra observación se basa en un ejemplar de *Moniezia benedeni* procedente de la colección del Department of Veterinary Parasitology de la Texas A. and M. University (College Station, Texas, Estados Unidos), que nos fue entregado amablemente por su director el Dr. R. D. TURK.

Descripción de la anomalía.

La anomalía observada consiste en la fusión parcial de dos proglotis contiguos, acompañada de la desembocadura de los conductos genitales, que son independientes para cada anillo, dentro de un seno genital común. (Fig. 1).

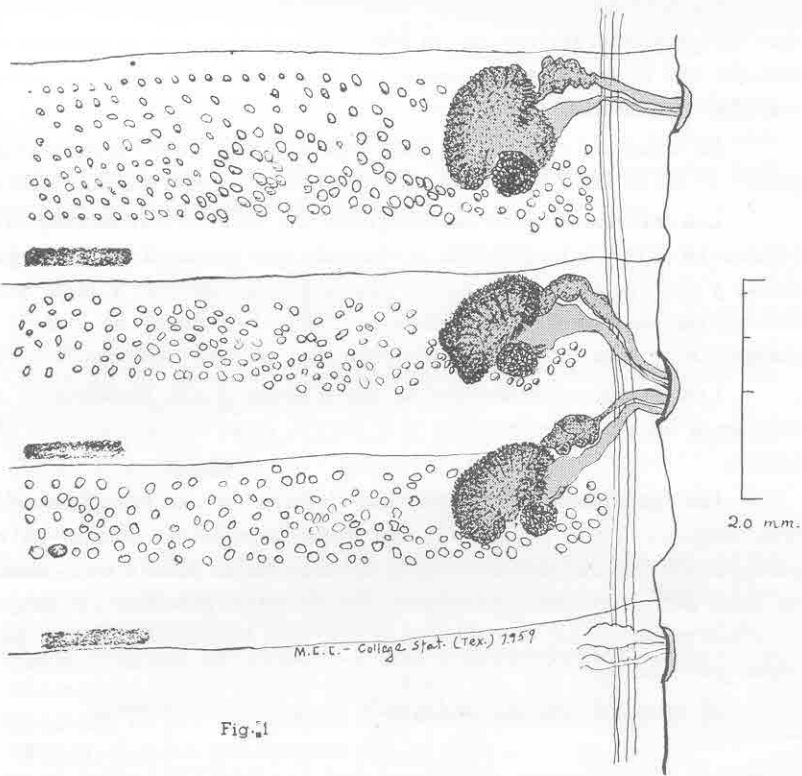


Fig. 1

Los proglotis afectados miden 1,5 mm de longitud por 10,5 mm de anchura y se hallan soldados solamente en el lado derecho, al nivel de la región ovárica correspondiente.

El atrio genital común es mayor que el de los proglotis normales, ocupando una longitud de 477 micras y sobresaliendo del borde del céstodo aproximadamente 175 micras. En cambio, los atrios genitales del otro lado de los anillos y el resto de los considerados como normales, solamente miden entre 286-339 micras de longitud, por una anchura equivalente a la del seno genital anormal. Como antes hemos indicado, son completamente independientes las terminaciones de los conductos genitales correspondientes.

Los testículos, en número aproximado de 400 por cada proglotis, tienen aproximadamente un diámetro de 100-116 micras y se hallan distribuidos formando una banda rectangular transversal, limitada externamente por los vasos excretores y ocupando los dos primeros ter-

cios del proglotis. Incluso en las zonas marginales póstero-externas en relación con el ovario y la glándula vitelógena de cada lado, se hallan vesículas testiculares.

La bolsa del cirro es tortuosa y describe un arco de concavidad posterior. En la zona de máxima latitud mide alrededor de 200 micras.

Los ovarios forman un conjunto de lóbulos radialmente dispuestos en torno a la glándula vitelógena, que cierra el conjunto por detrás y por fuera. Esta última es compacta, casi esférica y mide unas 265 micras de diámetro en ambos proglotis. El esfínter del ovario u oocapto, muy neto en los proglotis normales, es poco evidente.

Los conductos excretores de las gónadas pasan dorsalmente en relación a los canales excretores y al nervio, como es característico del género.

Las glándulas interproglotídeas forman bandas irregularmente interrumpidas. En el primero de los proglotis problema ocupan un espacio de 0,3 mm de delante atrás y 2,0 mm de un lado a otro, siendo en total cuatro grupos glandulares. En el anillo posterior los grupos glandulares son cinco, distribuidos en un área semejante a la del proglotis precedente.

El resto del céstodo, incluyendo el escólex, era normal.

RESUMEN

Se describe una anomalía en *Moniezia benedeni* MONIEZ, 1879 consistente en la fusión parcial de dos proglotis en el lado derecho del céstodo, con utilización de un solo atrio genital común, aunque los conductos genitales terminan con independencia.

RESUME

On décrit une anomalie dans *Moniezia benedeni* MONIEZ, 1879, qui consiste dans la fusion partielle de deux proglotis sur le côté droit du cestode en utilisant seulement un atrium génital commun, quoique les conduits génitaux terminent indépendamment.

SUMMARY

An abnormality in *Moniezia benedeni* MONIEZ, 1879, is described. Two proglottides appeared partially fused and, while having normal sets of genitalia, a common atrium genitalis was present for both at the right side. Left side was normal.

BIBLIOGRAFIA

1. CHILD, C. M. (1900).—Abnormalities in the cestode *Moniezia expansa*. I. *Biol. Bull.* 1, 215-250.
2. ——— (1960).—Abnormalities in the cestode *Moniezia expansa*. II. *Ibid.* 1, 261-290.
3. LOPEZ-NEYRA, C. R. (1947).—*Helmintos de los vertebrados ibéricos*. I.—C. S. I. C., Granada, pp. 327 y sig.
4. ——— (1953).—Las especies de *Tetrania* Kowalewsky, 1904 (Amabiliidae) consideradas teratologías de Hymenolepididae. *Thapar Commemoration Vol.* 185-192.
5. NEVEU-LEMAIRE, M. (1936).—*Traité d'Helminthologie Médicale et Vétérinaire*. Vigot Frères, Edit., París. pp. 371-377.
6. SKRJABIN, K. I. y SCHULZ, R. S. (1940).—*Fundamentals of Helminthology*. Citados por SPASSKI (7), p. 123.
7. SPASSKII, A. A. (1961).—*Anoplocephalate tapeworms of domestic and wild animals*. Tomo I de la serie *Essentials of Cestodology*, edit. por SRKJABIN y SPASSKII. Israel Program for Scientific Transl. Jerusalem. pp. 121-123.
8. TARAZONA VILAS, J. M. (1955).—Cestodes parásitos de vertebrados en la provincia de Huesca. *Libro homenaje al Prof. López-Neyra*. C. S. I. C., Granada. pp. 109-122.
9. WARDLE, R. A. y McLEOD, J. A. (1952).—*The zoology of tapeworms*. Univ. Minnesota Press, Minneapolis, Minn. pp. 11-12.