

ASOCIACION DE TRICOFITIA (*T. mentagrophytes*) Y ACARIOSIS (*Myocptes musculinus*) EN UNA COLONIA DE RATONES. TRATAMIENTO Y CONTROL*

Por *B. Aller Gancedo*

A. Martínez Fernández.

M. Cordero del Campillo

Los ratones de laboratorio pueden padecer diversos tipos de tricofitias. Parece haber sido DRAPER (1854) el primero que describió estas micosis. BLANK (1957), que le cita, ha revisado perfectamente el problema.

En los últimos tiempos son muy numerosos los casos que aparecen descritos en la bibliografía mundial, particularmente en colonias de laboratorio (BOOTH, 1952; CUTURIC, 1968; CUTURIC y HAJSIG, 1968; DAVIES, 1964; LA TOUCHE, 1959a, 1959b y 1960; MALE y FRITSCH, 1968a y 1968b; MOHAPATRA, GUGNANI y SHIVRAJAN, 1964; POVAR, 1965; SCHNEIDER, 1954).

En los centros experimentales, la presentación de tiña, pura o asociada a la acariosis, constituye una contrariedad capaz de alterar los programas de cría, impedir o viciar los resultados de experiencias y poner en riesgo la salud humana (BLANK, LECLERC y TELNER, 1961; DEGOS, GUILAINE y BADILLET, 1968; KABEN, 1966).

En España, VILANOVA y CASANOVAS (1951) han descrito un caso de tiña humana, como consecuencia del contagio a partir de conejo, producida por la misma especie de dermatofito a que nos referiremos seguidamente.

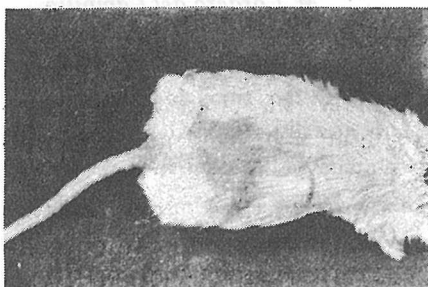
En el presente trabajo se describe un brote de tiña en la colonia de ratones albinos (Swiss) del Departamento de Patología infecciosa y parasito-

* Publicado en Rev. Iber. Parasitol. 31 31-39, 1971.

taria, de la Facultad de Veterinaria de León, asociada a la invasión por *Myocoptes musculinus*, así como las medidas tomadas para eliminar ambos procesos.

DESCRIPCION DEL PROCESO

La afección comenzó a notarse cuando se apreciaron en el dorso, cara y espalda de los ratones, zonas circunscritas con caída de pelo, que progresivamente fueron extendiéndose por regiones más amplias del cuerpo (fotos 1 y 2). No llegaron a formarse las costras típicas que aparecen en la infección por *Trichophyton quinckeanum*. Las zonas alopecicas tenían forma irregular y la piel mostraba un marcado eritema. En general, los pelos se desprendían con gran facilidad.

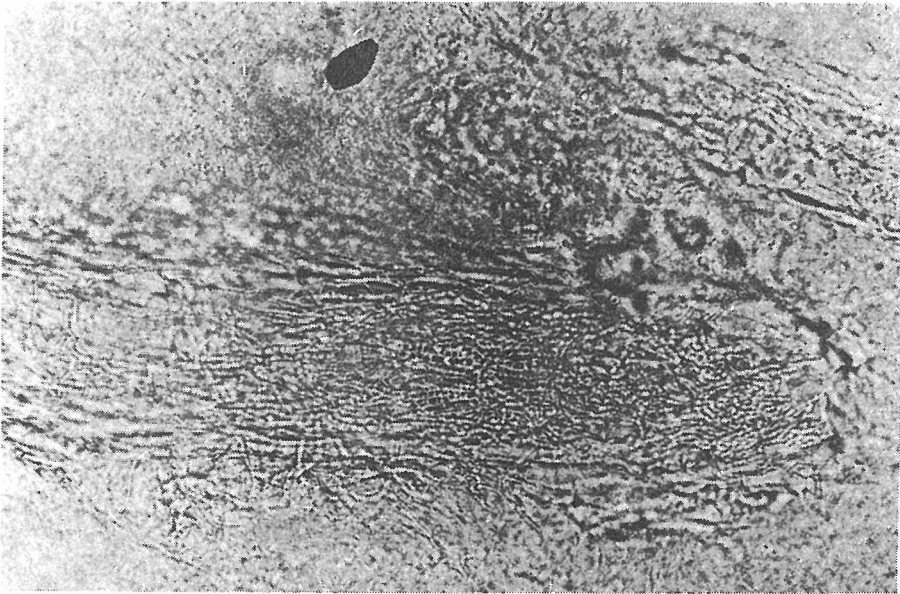
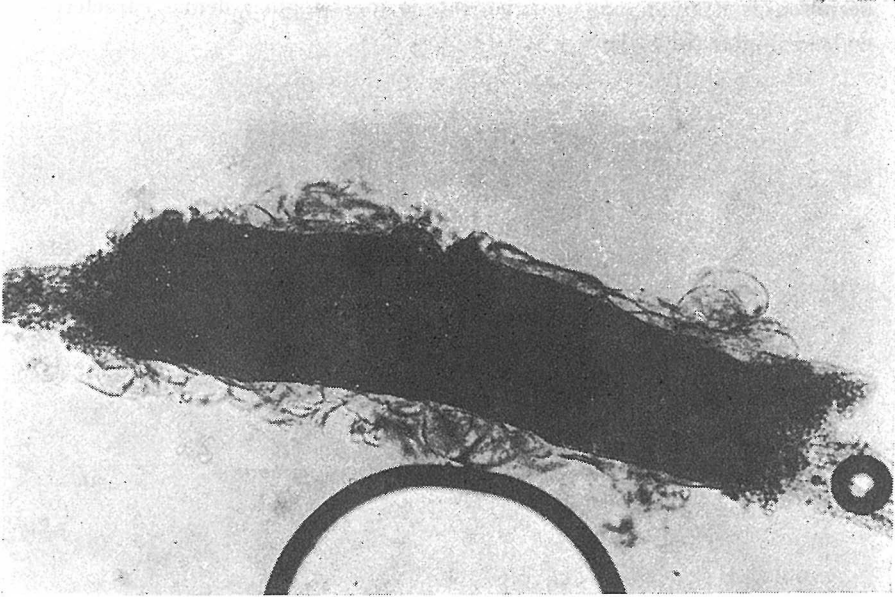


Fotos 1 y 2.—Aspecto de los ratones afectados

Análisis de laboratorio.

Se tomaron muestras de pelo y de raspados cutáneos, tratándolas con KOH al 20 %. El examen microscópico demostró en todos los casos la existencia de hifas y artrosporos con invasión de tipo «ectótrico-endótrico» (fotos 3 y 4) a cargo de abundantísimos esporos de pequeño tamaño.

Los cultivos se realizaron en tubos con agar-glucosa Sabouraud con cloranfenicol (0,05 mg/ml) y en el mismo medio complementado con actidiona (0,5 mg/ml), manteniendo la temperatura entre 24-28° C. Se obtuvo un crecimiento rápido de un hongo que resultó ser *Trichophyton mentagrophytes*. Las resiembras en placas de agar-glucosa Sabouraud



Fotos 3 y 4.—Invasión de tipo «ectótrico-endótrico» en los pelos

permitieron estudiar más cómodamente la morfología y demás caracteres de las colonias (foto 5).

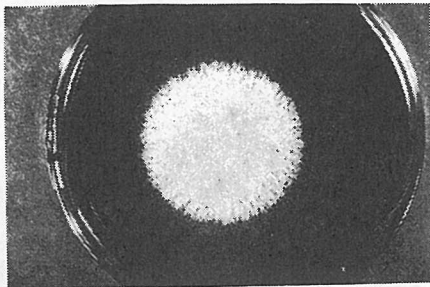


Foto 5.—Placa de agar-glucosa Sabouraud con una colonia de *Trichophyton mentagrophytes*.

Las colonias se desarrollaron rápidamente, siendo de tonos blanquecinos, pulverulentas, aplanadas y, con el tiempo, de características granulares. Microscópicamente se apreciaron numerosas microconidias, más o menos esféricas u ovoides, junto con un pequeño número de macroconidias, de paredes lisas y delgadas y forma de cigarro puro.

También creció perfectamente en placas con tierra y pelo de caballo estéril (foto 6).

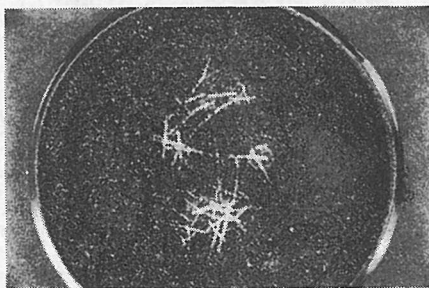

Foto 6.—Crecimiento de *T. mentagrophytes* en medio a base de tierra y pelo de caballo estéril.

La investigación parasitológica reveló la presencia de *Myocoptes musculus* (Koch, 1844) Clarapède, 1869 (fotos 7 y 8), cuyo diagnóstico se realizó siguiendo la clave de FAIN y col. (1970).


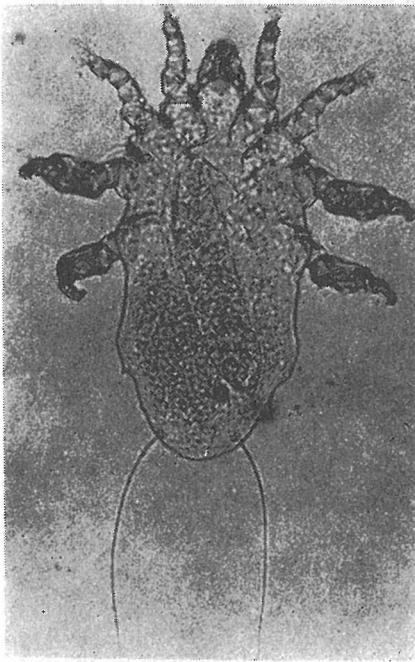


Foto 7.—*Myocoptes musculus*, hembra.

Foto 8.—*Myocoptes musculus*, macho.

Tratamiento y control

En primer lugar, se consideró que procedía reducir al máximo posible la intensidad de la acariosis. Conociendo el valor de algunos fosforados, particularmente el malathion al 2 %, que es considerado por muchos como el tratamiento de elección (CLARK y JUNKER, 1960; DAVIS, 1957), se intentó controlar el proceso mediante el empleo de Asuntol-Bayer*, al 50 %

* Marca registrada; el producto.

de sustancia activa, con inmersión de los animales, dos veces, durante unos segundos («double-dipping»). A la concentración recomendada para garrapatas (0, 1-0, 2 %), el producto fue bien tolerado por los ratones, pero no eliminó los ácaros. A doble concentración (0,4 %) tampoco destruía los ácaros, aunque provocaba una mortalidad del 70 % en los animales tratados. Concentraciones que suponían la muerte del 100 % de los ratones, tampoco fueron eficaces.

A la vista de estos resultados, decidimos ensayar un preparado comercial de hexacloro-ciclohexano, con un 6 % de isómero gamma. La concentración recomendada por los fabricantes (1/100-1/200, en agua) resultó tóxica para los ratones (mortalidad del 85 y del 60 %, respectivamente). En vista de ello, empleamos la dilución 1/400, utilizando el tratamiento a base de baños a la temperatura de 30° C. Los ratones se sumergían totalmente durante unos instantes y luego se dejaban secar bajo lámpara de rayos infra-rojos. Entretanto se limpiaban escrupulosamente las jaulas con el mismo producto y dilución. El tratamiento se repetía a las 4 semanas. Este proceder no erradica plenamente el ácaro, pero si se mantiene la debida vigilancia y se repite periódicamente es satisfactorio.

El proceso dermatofítico se trató con griseofulvina, a dosis de 75 mg/kg de peso, a lo largo de un período de 30 días.

Este proceder tuvo completo éxito.

DISCUSION

Frecuentemente, los ratones son portadores asintomáticos de dermatofitos, pero sólo ocasionalmente aparecen en ellos lesiones macroscópicas apreciables. Por lo que se refiere a los casos descritos, entendemos que la acariosis favoreció considerablemente la micosis, abriendo puertas de entrada al hongo y creando las bases para su implantación.

Myocoptes musculinus causa la sarna micóptica de los ratones de laboratorio (CLARAPEDE, 1896). Este proceso se ignora si se debe a la simple acción directa de los ácaros sobre la piel, o bien a la conjunción de ésta con el efecto traumatizante que origina el violento rascado a que se someten los animales, presa de prurito intenso, cuando la infestación es alta (BAXER y col., 1956). Desde los trabajos de WHARTON (1960), se sabe que la alimentación de estos ácaros se hace sólo a expensas de los tejidos epidérmicos, hecho confirmado histológicamente por WATSON (1961), quien encontró en los animales adultos la hiperqueratosis típica de las sarnas, la

cual, en cambio, faltaba en los jóvenes, quizás como consecuencia del gran poder mitótico y de descamación de la piel en la edad juvenil. De todos modos, la sarna micóptica se tolera relativamente bien durante largos períodos, siempre y cuando el número de ácaros se mantenga limitado. Por el contrario, cuando adquiere carácter masivo o se asocia a otro proceso cutáneo, como en el caso que comentamos, la invasión puede ser importante.

La concomitancia de *M. musculus* y *T. mentagrophytes* citada, entre otros, por DEGOS y col. (1968) y HAJSIG y CUTURIC (1968), produce violentas lesiones cutáneas que impiden, no sólo la cría normal, sino, lo que es más importante, el empleo de los animales para experiencias de larga duración, y la consecución de resultados irreprochables.

El éxito obtenido en la erradicación de los ácaros con H. C. H. confirma los trabajos de COOK (1953) y MADDEN y col. (1954). Nos ha sorprendido el fracaso del Asuntol-Bayer, teniendo en cuenta el valor de otros fosforados como el Malathion, ya citado.

En casos como el que describimos, parece fuera de duda que es preciso realizar un tratamiento conjunto contra ambas afecciones, comenzando por la erradicación de los ácaros, supuestos transmisores mecánicos del hongo y favorecedores de la implantación del mismo, y continuando con el remedio antimicótico para eliminar la tiña que, posiblemente, también favorece la multiplicación excesiva de los ácaros residuales.

RESUMEN

Se describe, por primera vez en España, un brote de tiña en ratones de laboratorio, producida por *Trichophyton mentagrophytes*, en asociación con sarna producida por *Myocoptes musculus*. El hexaclorociclohexano en dilución al 1/400, (0,015 % de producto activo), aplicado en baños (dos baños con intervalo de 30 días) permitió la eliminación parcial de la acariosis. La griseofulvina (75 mg/kg/30 días) logró suprimir la micosis.

RESUME

On décrit, pour la première fois en Espagne, un foyer de teigne chez les souris de laboratoire, produit par *Trichophyton mentagrophytes* associée à la gale produit para *Miocoptes masculinus*.

L'hexachlorocyclohexane en dilution au 1/400, utilisé dans des bains (deux bains avec un intervalle de 30 jours) permet l'élimination partielle de l'accariose. Le griséofulvin (75 mg/kg/30 jours) arriva à exterminer la mycose.

SUMMARY

By the first time in Spain, a description of an outbreak of ringworm (*T. mentagrophytes*) in laboratory mice, associated with scabies (*Myocoptes musculinus*) is given. Hexachlorobenzene bathing (1/400 water dilution, equivalent to 0.015 per cent. of hexachlorobenzene) every 30 days gave partial success allowing a reasonable control of mites. Griseofulvin (75 mg/kg/30 days) was full effective in removing ringworm.

BIBLIOGRAFIA

- BAKER, E. W., EVANS, T. M., GOULD, D. J., HULL, W. B. y KEEGAN, H. L. (1956).—*A manual of parasitic mites of medical or economic importance*. Technical Publication, Nat. Pest Control Assoc., N. Y. 1-170.
- BLANK, F. (1957).—Favus of mice. *Can. J. Microbiol.*, **3**, 885-896.
- BLANK, F., LECLERC, G. y TELNER, P. (1961).—Clinical Manifestations of Mouse Favus in Man. *Arch. Dermatol.*, **83**, 587-597.
- BOOTH, B. H. (1952).—Mouse ringworm. *Arch. Dermatol. Syphil.*, **66**, 65-69.
- CLAPAREDE, E. (1869).—Studien an Acariden. *Zeitsch. f. Wiss. Zool.*, **18**, 530-534.
- CLARK, G. M. y YUNKER, C. E. (1964).—Control of fur mites on mice in entomological laboratories. *Acarologia. Proceedings Int. Con. Acarology*. Fort Collins, 1963, 235-236.
- COOK, R. (1953).—Murine Mange: The control of *Myocoptes musculinus* and *Myobia musculi* infestations. *Brit. Vet. J.*, **103**, 113-116.
- CUTURIC, S. (1968).—Zur Kenntnis der Dermatophytie bei der weissen Maus. *Mykosen*, **12**, 25-30.
- CUTURIC, S. y HAJŠIĆ, M. (1968).—Über die Verbreitung und den Verlauf der spontanen Trichophytie bei weissen Mäusen. *Mykosen*, **12**, 127-132.
- DAVIS, R. (1957).—Control of the Myocoptic Mange Mite *Myocoptes musculinus* (Koch) on laboratory mice. *J. Econ. Entom.*, **50**, 695.
- DAVIES, S. (1964).—Control of Mouse Ringworm. *Nature*, **202**, 406-407.
- DECOS, R., GUILAINE, J. y BADILLET, G. (1968).—Une maladie professionnelle en extension: La trichophytie murine des laborantines. *Ann. Dermatol. Syph. Paris*, **95**, 161-165.
- FAIN, A., MÜNTING, A. J., y LUKOSCHUS, R. (1970).—Les mycoptidae parasites des rongeurs en Hollande et en Belgique. *Acta Zool. Pat. Antwerp.*, **50**, 67-172.
- HAJŠIĆ, M. y CUTURIC, S. (1968).—Befund der Haarmilbe *Myocoptes musculinus* C. L. Koch in einer Zucht von weissen Mäusen und ihre etwaige Rolle bei der Verbreitung der Dermatophytie. *Mykosen*, **12**, 243-244.
- KABEN, U. (1966).—Epidemiology of trichophytosis in northern Germany. *Proceedings Int. Derm. Symposium, Bratislava*, 141-144.

- LA TOUCHE, C. J. (1959a).—Mouse favus due to *Trichophyton quinckeanum* (Zopf) MacLeod & Muende: A reappraisal in the light of recent investigations. *Mycopath. Mycol. appl.*, **11**, 257-276.
- LA TOUCHE, C. J. (1959a).—Mouse favus due to *Trichophyton quinckeanum* (Zopf) MacLeod & Muende: A reappraisal in the light of recent investigations. III. *Mycopath. Mycol. appl.*, **11**, 277-286.
- LA TOUCHE, C. J. (1960).—Mouse favus due to *Trichophyton quinckeanum* (Zopf) MacLeod & Muende: A reappraisal in the light of recent investigations. IV. *Mycopath. Mycol. appl.*, **13**, 33-47.
- MADDEN, A. H., TOZLOSKI, A. H. y SEETMAN, H. L. (1954).—Control of *Myobia musculi* and *Myocoptes musculus* on laboratory mice. *J. Econ. Entom.*, **47**, 442-444.
- MALE, O. y FRITSCH, P. (1968a).—Zum Problem des *Trichophyton quinckeanum* und des Begriffes Mäusefavus. 1. Mitteilung: Vergleichende Untersuchung an 12 *Trichophyton quinckeanum*-Stämmen auf verschiedenen Nährböden. *Mykosem*, **11**, 313-328.
- MALE, O. y FRITSCH, P. (1968b).—Zum Problem des *Trichophyton quinckeanum* und des Begriffes Mäusefavus. 2. Mitteilung: Untersuchungen über das parasitäre Verhalten des Pilzes am Menschen und an verschiedenen Versuchstieren. *Mykosen*, **11**, 423-450.
- MOHAPATRA, L. N., GUGNANI, H. C. y SHIVRAJAN, K. (1964).—Natural infection in laboratory animals due to *Trichophyton mentagrophytes* in India. *Mycopath. Mycol. appl.*, **24**, 275-280.
- POVAR, M. L. (1965).—Ringworm (*Trichophyton mentagrophytes*) infection in a colony of albino Norway rats. *Lab. Anim. Care*, **15**, 264-265.
- SCHNEIDER, W. (1954).—Favusepidemie durch Feldmäuse. *Hautarzt*, **5**, 348-351.
- VILENOVA, X. y CASANOVAS, M. (1951).—Observations cliniques et mycologiques sur une épidémie de trichophytie transmise du lapin a l'homme. *Presse Med.*, **59**, 1760-1762.
- WATSON, D. P. (1961).—The effect of the mice *Myocoptes musculus* (C. L. Koch, 1840) on the skin of the white laboratory mouse and its control. *Parasitology*, **51**, 373-378.
- WHARTON, G. W. (1960).—Host-parasite relationship between *Myobia musculi* (Schrank, 1781) and *Mus musculus* Linnaeus, 1758. Libro Homenaje al Dr. Caballero y Caballero. Méjico, 571-575.