

**NOTA SOBRE *Karyolysus* sp. (COCCIDIA,
HAEMOGREGARINIDAE) DEL LAGARTO OCELADO
(*Lacerta lepida*)**

Por G. Aparicio Sánchez y
M. Cordero del Campillo

Por el interés que pueda tener para el conocimiento de la fauna zooparasitaria ibérica, damos cuenta del hallazgo de un hemogregarínido, parásito hemático del lagarto ocelado (*Lacerta lepida* = *L. ocellata*), en las provincias de Sevilla y Badajoz.

MATERIALES Y METODOS

Los lagartos se recogieron en el área que se extiende desde Lebrija (Sevilla) hasta Zafra (Badajoz), pasando por las localidades de Los Palacios, Utrera, Alcalá de Guadaira y la propia zona de la ciudad de Sevilla, para seguir por las Navas de la Concepción y Zafra. Solamente hallamos parasitados los ejemplares adultos, pues los individuos que medían menos de 10 cm desde la punta de la nariz hasta el nacimiento de la cola estaban exentos de este parasitismo. Aparentemente, el hemogregarínido no afectaba a la salud de los animales, puesto que todos ellos estaban en buen estado de carnes, tenían depósitos grasos normales y gónadas bien desarrolladas y funcionales.

Aparte del parasitismo objeto de esta nota, también observamos que eran frecuentes los producidos por cestodos, trematodos y, en un ejemplar procedente de Alcalá de Guadaira, observamos también otro protozoo hemático, provisionalmente diagnosticado como *Plasmodium giganteum* THEILER, 1930. Este ejemplar tenía aspecto normal.

Microscopía óptica

Las muestras de sangre se tomaron de la vena cubital, previa incisión de la piel, realizando las extensiones sobre portas limpios y desengrasados. La tinción se hizo siguiendo los métodos de GIEMSA y de WRIGHT.

A partir del pulmón se realizaron cortes histológicos, previa inclusión en parafina, que se tiñeron con hematoxilina-eosina.

Microscopía electrónica

El material se fijó en glutaraldehído y la tinción de contraste se practicó con uranilo y acetato de plomo. Los cortes se practicaron con ultramicrotomo y la observación y fotografía se realizaron con Elmiskop I.

RESULTADOS

En los frotis de sangre, el parásito aparece como una delgada banda refringente, que atraviesa el glóbulo rojo, en situación tangente al núcleo, o superpuesto a éste. Normalmente hay un solo ejemplar de parásito en cada hematíe, pero pueden hallarse dos. El eritrocito hospedador aparece hipertrofiado, conservando su forma oval ante la presencia de microgametocitos, pero está netamente hipertrofiado cuando alberga macrogametocitos (Figs. 1 y 2). En todos los casos se observa hipertrofia nuclear del hematíe, con la cromatina dispuesta formando redes. El citoplasma se tiñe peor.

El parásito presente en los glóbulos rojos aparece alargado, estrecho, refringente, con el núcleo en posición central (Fig. 2). Se trata de microgametocitos, que madurarán en el hematíe, para pasar al hospedador intermediario. Los macrogametocitos dan al glóbulo rojo una forma más globosa, siendo característica de ellos la abundancia de vacuolas (Fig. 2) y el desplazamiento del núcleo de la célula hospedadora.

Los cortes histológicos de pulmón revelaron la existencia de esquizontes en los endotelios (Fig. 3).

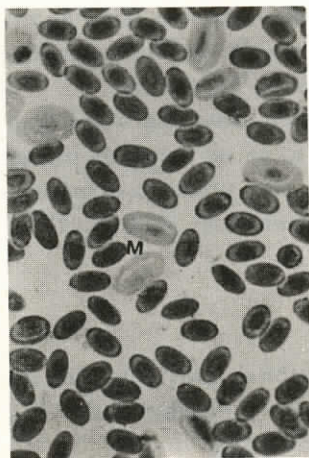


Figura 1.—Extensión de sangre: hematíes parasitados por gametocitos (ca. 250 X).

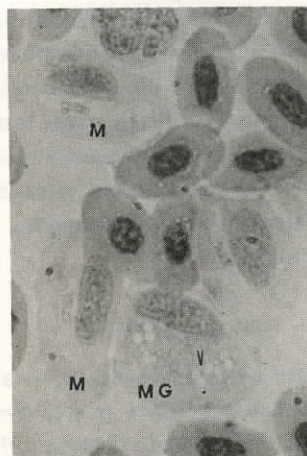


Figura 2.—Extensión de sangre (ca. 500 X). M, microgametocito. MG, macrogametocito. V, vacuolas.

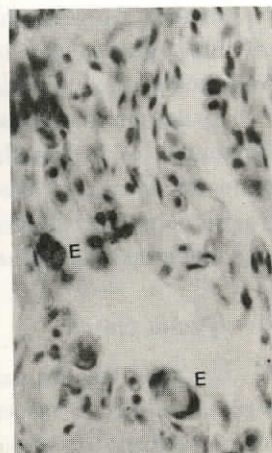


Figura 3.—Esquizonte (E) en los endotelios vasculares (ca. 100 X).

Al microscopio electrónico, el glóbulo rojo portador de un gametocito joven aparece con rarefacción del citoplasma en la zona de la implantación del parásito, pero no hay una vacuola parasitófora propiamente dicha. El parásito aparece cortado en proyecciones espaciales que corresponden a las formas observadas al microscopio óptico, siendo evidente su doble membrana (Figs. 4 y 5). Los macrogametocitos ocupan gran parte del citoplasma del hematíe (Fig. 6).

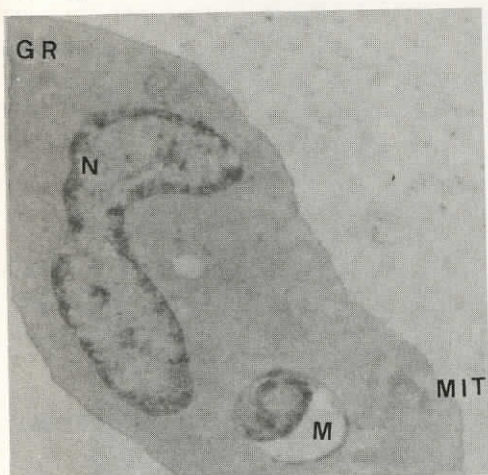


Figura 4.—Electronografía de un glóbulo rojo parasitado por un gametocito joven (ca. 20.000 X). M, parásito, con doble membrana. MIT, mitocondria. GR, glóbulo rojo. N, núcleo del hematíe.

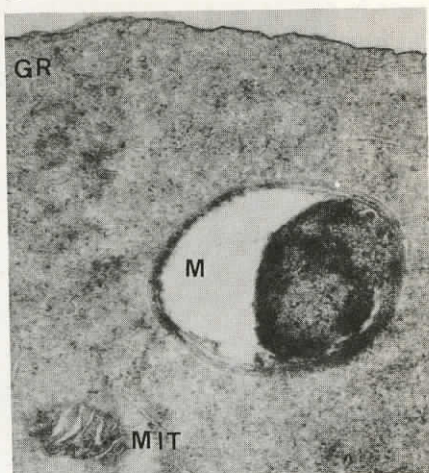


Figura 5.—Detalle de la electronografía anterior (ca. 38.000 X).

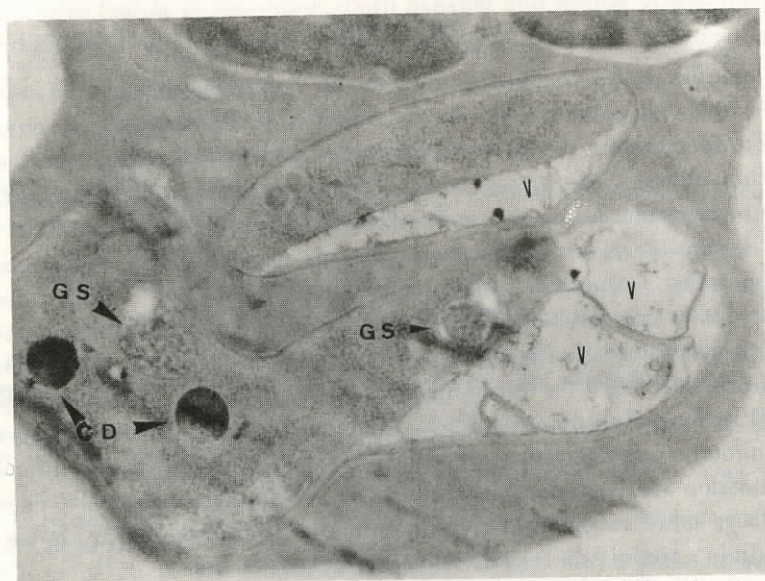


Figura 6.—Electronografía de un macrogametocito (ca. 30.000 X). GS, gránulos de secreción. GD, gránulos «densos» (?).

Los microgametos exhiben doble membrana, más gránulos de considerable densidad electrónica y mitocondrias de crestas redondeadas (Fig. 7). Los gránulos de forma redondeada, más densos en la periferia que en el centro, que aparece irregular, los consideramos provisionalmente como «pigmentarios», pero sin atrevernos a señalar su posible función.

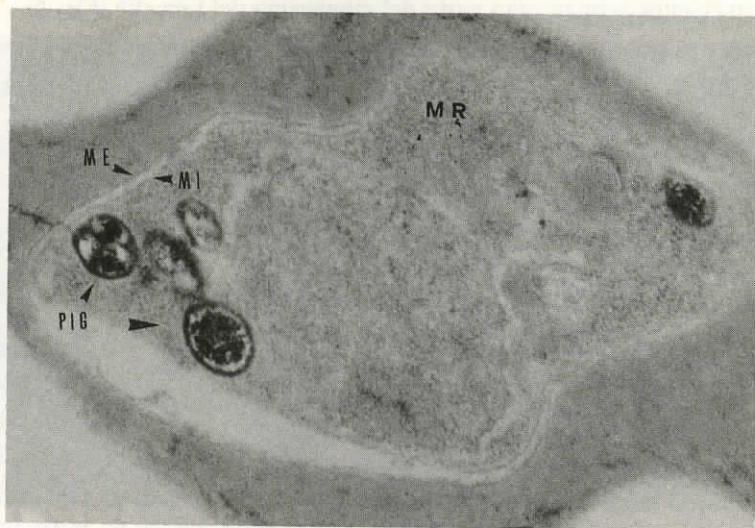


Figura 7.—Electronografía de un microgametocito (ca. 36.000 X). ME, membrana externa. MI, membrana interna, PIG, gránulos pigmentarios. MR, mitocondrias.

DISCUSION

El estudio de los hemococcidios de los lacértidos ibéricos ha sido abordado de modo discontinuo, desde los trabajos de REICHENOW^{6 7 8} cuyo fruto fue el establecimiento del género *Schellackia* REICHENOW, 1919, con dos especies peninsulares: *Schellackia minuta* (FRANÇA, 1909) REICHENOW, 1921, en *Lacerta ocellata* (= *L. lepica*), y *Schellackia bolivari* REICHENOW, 1921, parásito de *Acanthodactylus erythrurus erythrurus* (= *vulgaris*) y de *Psammodromus hispanicus hispanicus*. Más recientemente, ALVAREZ CALVO^{1, 2bis, 2ter} y ALVAREZ CALVO con JIMÉNEZ MILLÁN^{3 4} han estudiado parasitismos a cargo de varios representantes de los géneros *Haemogregarina* DANILEWSKY, 1885; *Lankesterella* LABBÉ, 1899 (= *Atoxoplasma* GARNHAM, 1950); *Schellackia* REICHENOW, 1919 y *Karyolysus* LABBÉ, 1894. También PAREDES⁵ se ocupó del tema.

Aunque las características genéricas están bien definidas, las dificultades de diagnóstico son considerables cuando no se investiga también el ciclo vital completo y, sobre todo, tiene gran complejidad la diferenciación de las especies, dada la carencia de estudios comparativos.

Los parásitos objeto de esta nota pueden adscribirse al género *Karyolysus*,

dadas las estructuras observadas en ellos (con esquizogonia en el endotelio pulmonar y formas gamogónicas en los hematíes)⁹. La posible confusión con *Haemogregarina* queda excluida por la ausencia de formas esquizogónicas en los hematíes y por la localización de las fases asexuadas en el endotelio pulmonar, antes referida.

La adscripción a una especie concreta es más problemática. Posiblemente coincida con *Karyolysus octochromosomi* ALVAREZ CALVO, 1975, ya que el área geográfica donde ha sido estudiado coincide con la de esta especie, pero no cabe llegar a un diagnóstico específico sin disponer de más material.

RESUMEN

Se describen formas asexuadas parásitas en el endotelio pulmonar de *Lacerta lepida* y sexuadas en los hematíes del mismo animal, con técnicas de microscopía óptica y electrónica, de un hemococcidio diagnosticado como *Karyolysus* sp.

NOTE ON *Karyolysus* SP. (COCCIDIA, HAEMOGRAGARINIDAE FROM THE OCELLATE LIZARD *Lacerta lepida*

SUMMARY

By means of optical and electronic microscopy an haemococciadian parasite of *Lacerta lepida* is described. Both asexual and sexual stages have been observed in lung and blood tissues, respectively. A diagnosis of *Karyolysus* sp. is made.

AGRADECIMIENTOS

Al servicio de microscopía electrónica de la cátedra de Histología y Anatomía patológica de la Facultad de Medicina, de la Universidad de Sevilla, por su colaboración para realizar las ilustraciones.

BIBLIOGRAFIA

- 1) ALVAREZ CALVO, J. A. (1977).—Tipos morfológicos de cuatro géneros de Hemococcídios (Soporozoa, Apicomplexa). *III Bienal R. Soc. Española Hist. Nat.* (Resúmenes), Granada, p. 18.
- 2bis) ALVAREZ CALVO, J. A. (1975).—Nuevas especies de hemococcidios en lacértidos españoles. *Cuad. C. Biol.*, **4-2**: 207-222.
- 2ter) — (1977).—Primeras notas para la identificación de los hemococcidios. *Trab. y Monog. Dept. Zool. Fac. Ciencias, Granada*, n.º 4, febrero.
- 3) — y JIMÉNEZ MILLÁN, F. (1974).—On some haemoparasites from Spanish reptiles. *Actas ICOPA III*, München, Sect. A5 (19): p. 93.
- 4) — y — (1977).—Mantenimiento de una cepa de *Karyolysus octochromosomi* (Sporozoa) en *Lacerta hispanica vaucheri*. *III Bienal R. Soc. Española Hist. Nat.* (Resúmenes), Granada, p. 18.

- 5) PAREDES, A. (1936).—*Proteromonas lacertae viridis*, *Karyolysus bicapsulatus* y cuerpos de Todd en *Lacerta muralis*. *Med. Países Cál.*, **9** (4).
- 6) REICHENOW, W. (1919).—Der Entwicklungsgang der Haemococcidien *Karyolysus* und *Schellackia* nov. gen. *S. B. Ges. Naturf. Freunde* (Berlin), 440-447.
- 7) — (1920).—*Los hemococcidios de los lacértidos*. Trab. Museo Nac. Cienc. Naturales, Junta para Ampliación de Estudios, serie zoológica (40): 7.
- 8) — (1921).—Die Haemococcidien der Eidechsen. *Arch. Protistenk.*, **42**: 179.
- 9) WENYON, C. M. (1926).—*Protozoology*, vol. II, William Wood and Co., New York, pp. 1.095 y sig.