DEPARTAMENTO DE MEDICINA, CIRUGÍA Y ANATOMÍA VETERINARIA
FACULTAD DE VETERINARIA
UNIVERSIDAD DE LEÓN

ESTUDIO RADIOGRÁFICO Y ECOGRÁFICO DE LAS ENFERMEDADES ARTICULARES DE LOS TERNEROS EN LA MONTAÑA ASTUR – LEONESA

Wenceslao Jiménez Prieto

León, 2015

DEPARTAMENTO DE MEDICINA, CIRUGÍA Y ANATOMÍA VETERINARIA
FACULTAD DE VETERINARIA
UNIVERSIDAD DE LEÓN

ESTUDIO RADIOGRÁFICO Y ECOGRÁFICO DE LAS ENFERMEDADES ARTICULARES DE LOS TERNEROS EN LA MONTAÑA ASTUR – LEONESA

Memoria de Tesis presentada por
D. Wenceslao Jiménez Prieto para
optar al grado de Doctor por la
Universidad de León.

A Elena, la madre de mis hijos, por su apoyo, comprensión y paciencia infinita, y a mis padres por educarme en valores como el esfuerzo y la perseverancia.

Agradecimientos

Esta tesis, fruto de varios años de dedicación, no habría sido posible sin la colaboración de muchas personas, por ello quiero expresar mi más sincero agradecimiento:

A mis Directores, la Doctora Dª. Alicia Ester Serantes Gómez y el Doctor D. Jesús Sánchez García, por el apoyo y atención que me han prestado, por dirigir y colaborar en este trabajo de Tesis con gran sabiduría y acierto; por sus enseñanzas, sugerencias, disponibilidad a la hora de resolver cualquier problema y la confianza depositada en mí para hacer de este proyecto una realidad.

A los Doctores D. José Manuel Gonzalo Cordero, Dª. María Asunción Orden Recio y D. Ángel Alonso Blanco por sus lecciones y enseñanzas.

Al Doctor D. Joaquín Sánchez Valle y al Diplomado D. Claudio Bernardo Bardón, por su amistad y por la ayuda en la realización de este proyecto.

A los Doctores Dª. Ana Carvajal Urueña y D. José Manuel Gonzalo Orden por la valiosa ayuda que me prestaron para poder enfrentarme a los datos de este trabajo.

A la Diplomada Dª. Paola Alonso Pavón y a los Doctores D. Andrés Ángel González Medina y D. Francisco Javier Peña Jiménez por los momentos compartidos y por toda la ayuda prestada.

A todos los integrantes de la Unidad Docente de Cirugía de la Facultad de Veterinaria de León, en especial a D. Santiago Blanco Méndez por su amistad y amabilidad.

A D. Carlos Reyero Fuentes, de quien conservo un recuerdo muy especial, una persona afable que conseguía, tan solo con su verbo, hacer más grato nuestro paso por la Universidad.

A mis compañeros y amigos, los Licenciados D. Elicio y D. Luis Melcón de la Calzada, referencia moral y ética para la práctica veterinaria, a los Doctores Dª. Mirian Pérez Crespo y D. Isaac González Martínez y el Licenciado D. Iván Sánchez Delgado, por su amistad y apoyo.

A todos aquellos amigos y ganaderos que nos ayudaron con su tiempo, su labor y sus animales en el desarrollo de este trabajo.

Abreviaturas

ABREVIATURAS

1ª F	Primera falange.
2ª F	Segunda falange.
3ª F	Tercera falange.
A.	Articulación.
C	Calcáneo.
C 2+3	Carpiano trapezoideocapitatum.
C 4º	Carpiano cuarto.
Cc	Carpocubital.
Col.	Colaboradores.
Cr	Carporradial.
ECR	Extensor carporradial.
ed.	Edición.
Ed.	Editorial.
EDC	Extensor digital común.
EDL	Extensor digital lateral.
EDM	Extensor digital medial.
EOC	Extensor oblicuo del carpo.
FDP	Flexor digital profundo.
FDS	Flexor digital superficial.
Fig.	Figura.
IC	Intervalo de confianza.
LCL	Ligamento colateral lateral.
LCM	Ligamento colateral medial.
LSM	Ligamento suspensor del menudillo.
Mc	Metacarpiano.
Mt	Metatarsiano.
OCD	Osteocondritis disecante.

OR	Odds ratio.
p	Nivel de significación.
p.	Página.
pp.	Páginas.
R	Radio.
RM	Resonancia magnética.
Sm	Semimembranoso.
TC	Tomografía computadorizada.

Índice

ÍNDICE

Página

1.– INTRODUCCIÓN 3

2.– OBJETIVOS 9

3.– REVISIÓN BIBLIOGRÁFICA 13

3.1.– RECUERDO ANATÓMICO, FISIOLÓGICO Y BIOMECÁNICO DE LAS EXTREMIDADES DE LOS BOVINOS 13

3.1.1.– Estructuras articulares 14

3.1.2.– Recuerdo fisiológico 23

3.1.3.– Recuerdo biomecánico 27

3.2.– ALTERACIONES DE LA LOCOMOCIÓN 28

3.2.1.– Conformación y movimiento 29

3.2.2.– Ataxias 31

3.2.3.– Cojeras 33

3.2.3.1.– Contribución axil. 34

3.2.3.2.– Claudicaciones originadas en afecciones asentadas en las extremidades. 35

3.3.– DIAGNÓSTICO DE LAS AFECCIONES EN LAS EXTREMIDADES DE LOS BOVINOS 39

3.3.1.– GENERALIDADES Y ANAMNESIS 40

3.3.2.– EXPLORACIÓN FÍSICA 45

3.3.2.1.– Inspección. 46

3.3.2.1.1.– Inspección estática. 46

3.3.2.1.2.– Inspección dinámica. 54

3.3.2.2– Palpación, percusión y auscultación. 60

3.3.2.3.– Pruebas. 75

3.3.2.3.1.–Flexiones, extensiones, colateromociones y torsiones forzadas. 75

3.3.2.3.2.– Pruebas de flexión. 78

3.3.2.3.3.– Pruebas de extensión. 83

3.3.2.3.4.– Pruebas de carga. 83

3.3.2.3.5.– Pruebas de compresión. 83

3.3.3.– ANESTESIA DIAGNÓSTICA 83

3.3.3.1.– Anestesia regional de las extremidades. 87

3.3.3.2.– Infiltración directa de áreas sensibles. 90

3.3.3.3.– Anestesia intrasinovial. 90

3.3.4.– MÉTODOS COMPLEMENTARIOS DE DIAGNÓSTICO 94

a) Radiografía. 94

b) Ecografía. 95

c) Tomografía computadorizada (TC). 98

d) Resonancia magnética (RM). 99

e) Artroscopia y tenoscopía. 99

f) Gammagrafía. 100

g) Termografía. 100

h) Xerorradiografía. 101

i) Faradismo. 101

j) Placas de fuerza y cintas sin fin de alta velocidad. 101

k) Electromiografía. 102

l) Análisis del líquido sinovial. 102

m) Disección y técnicas de anatomía patológica e histopatología. 102

3.4.– IMAGINOLOGÍA DE LAS EXTREMIDADES DE LOS BOVINOS 103

3.4.1.– AFECCIONES DE LOS HUESOS 103

3.4.1.1.– Fracturas. 103

a) Radiografía. 107

b) Ecografía. 108

3.4.1.2.– Contusiones óseas. 108

a) Radiografía. 109

b) Ecografía. 109

3.4.1.3.– Osteítis y osteomielitis. 109

a) Radiografía. 112

b) Ecografía. 112

3.4.1.4.– Displasia fisaria. 113

a) Radiografía. 114

b) Ecografía. 115

3.4.1.5.– Quistes óseos. 115

a) Radiografía. 116

b) Ecografía. 117

3.4.1.6.– Infartos óseos. 117

a) Radiografía. 117

b) Ecografía. 118

3.4.1.7.– Tumores. 118

3.4.1.7.1– Osteocondromas. 119

a) Radiografía. 120

b) Ecografía. 120

3.4.1.7.2– Osteosarcomas. 120

a) Radiografía. 121

b) Ecografía. 121

3.4.1.7.3– Condrosarcomas. 121

a) Radiografía. 122

b) Ecografía. 122

3.4.1.8.– Anomalías congénitas. 122

a) Radiografía. 123

b) Ecografía. 124

3.4.1.9.– Malformaciones de los huesos cuboides. 124

a) Radiografía. 125

b) Ecografía. 126

3.4.2.– AFECCIONES DE LOS FIBROCARTÍLAGOS 126

3.4.2.1.– Afecciones de los escudos. 126

a) Radiografía. 127

b) Ecografía. 128

3.4.2.2.– Afecciones de los meniscos. 128

a) Radiografía. 129

b) Ecografía. 129

3.4.3.– AFECCIONES DE LAS ARTICULACIONES 130

3.4.3.1.– Luxaciones y subluxaciones. 130

a) Radiografía. 132

b) Ecografía. 133

3.4.3.2.– Artritis. 137

3.4.3.2.1.– Artritis asépticas. 137

3.4.3.2.2.– Artritis sépticas. 138

a) Radiografía. 141

b) Ecografía. 142

3.4.3.3.– Osteoartritis u osteoartrosis. 143

a) Radiografía. 143

b) Ecografía. 144

3.4.3.4.– Sinovitis. 145

3.4.3.4.1– Sinovitis idiopática. 145

a) Radiografía. 146

b) Ecografía. 146

3.4.3.4.1– Sinovitis crónica proliferativa. 146

a) Radiografía. 147

b) Ecografía. 147

3.4.3.5.– Osteocondrosis – osteocondritis disecante. 148

a) Radiografía. 151

b) Ecografía. 152

3.4.3.6.– Deformidades flexurales. 153

3.4.3.6.1.– Deformidades flexurales congénitas. 153

3.4.3.6.2.– Deformidades flexurales adquiridas. 156

a) Radiografía. 159

b) Ecografía. 159

3.4.3.7.– Deformidades angulares. 160

3.4.3.7.1.– Deformidades angulares congénitas. 161

3.4.3.7.2.– Deformidades angulares adquiridas. 162

a) Radiografía. 163

b) Ecografía. 165

3.4.4.– AFECCIONES DE LOS TENDONES Y LIGAMENTOS 165

3.4.4.1.– Tenositis y desmitis. 166

a) Radiografía. 168

b) Ecografía. 168

3.4.4.2.– Entesopatías. 169

a) Radiografía. 171

b) Ecografía. 171

3.4.4.3.– Tenosinovitis. 172

a) Radiografía. 174

b) Ecografía. 175

3.4.4.4.– Roturas tendinosas o ligamentosas. 176

a) Radiografía. 177

b) Ecografía. 177

3.4.4.5.– Osificaciones y calcificaciones. 177

a) Radiografía. 178

b) Ecografía. 178

3.4.5.– AFECCIONES DE LOS MÚSCULOS 179

3.4.5.1.– Miositis. 179

a) Radiografía. 179

b) Ecografía. 180

3.4.5.2.– Roturas o desgarros musculares. 180

a) Radiografía. 181

b) Ecografía. 181

3.4.5.3.– Miopatías fibróticas y osificantes. 182

a) Radiografía. 183

b) Ecografía. 183

3.4.6.– AFECCIONES DE LOS VASOS 183

a) Radiografía. 184

b) Ecografía. 184

3.4.7.– SÍNDROME INFOSURA–LAMINITIS 185

a) Radiografía. 190

b) Ecografía. 192

3.4.8.– NEOPLASIAS Y DISTROFIAS 193

3.4.8.1.– Calcinosis tumoral. 193

a) Radiografía. 194

b) Ecografía. 194

3.4.9.– AFECCIONES DE LAS BOLSAS Y DE OTRAS ESTRUCTURAS BLANDAS PERIARTICULARES Y SUBCUTÁNEAS 194

3.4.9.1.– Celulitis. 194

a) Radiografía. 196

b) Ecografía. 196

3.4.9.2.– Seromas. 196

a) Radiografía. 197

b) Ecografía. 197

3.4.9.3.– Abscesos. 197

a) Radiografía. 198

b) Ecografía. 198

3.4.9.4.– Hematomas. 199

a) Radiografía. 199

b) Ecografía. 199

3.4.9.5.– Bursitis. 200

a) Radiografía. 202

b) Ecografía. 202

4.– MATERIAL Y MÉTODOS 207

4.1.– ANIMALES VIVOS Y PIEZAS ANATÓMICAS 207

4.1.1.– Animales vivos. 207

4.1.1.1.– Distribución. 208

4.1.2.– Piezas anatómicas. 209

4.1.2.1.– Distribución. 209

4.2.– MATERIALES E INSTRUMENTAL DE TRABAJO 210

4.2.1.– Inventariable. 210

4.2.1.1.– Material general de exploración. 210

4.2.1.2.– Instrumental de podiatría. 210

4.2.1.3.– Pinzas de exploración de cascos. 210

4.2.1.4.– Cámara fotográfica. 210

4.2.1.5.– Equipo de radiografía convencional. 211

4.2.1.6.– Equipos de ultrasonografía. 211

4.2.1.7.– Material de disección y preparación de piezas anatómicas. 212

4.2.1.8.– Equipo informático. 212

4.2.2.– Fungible. 212

4.2.2.1.– Preparación de los animales. 212

4.2.2.2.– Tranquilización. 213

4.2.2.3.– Anestesia local. 213

4.2.2.4.– Radiografía. 213

4.2.2.5.– Ecografía. 213

4.2.2.6.– Eutanasia. 213

4.2.2.7.– Transporte de información. 213

4.3.– PROTOCOLO DE TRABAJO 214

4.3.1.– Historia clínica. 214

4.3.1.1.– Encabezado. 214

4.3.1.2.– Reseña. 214

4.3.1.3.– Antecedentes y anamnesis. 215

4.3.1.4.– Exploración física. 216

4.3.1.4.1.– General. 216

4.3.1.4.2.– Exploración del aparato locomotor. 216

a) Inspección estática. 216

b) Inspección dinámica. 217

c) Palpación, percusión y auscultación. 217

d) Pruebas de exacerbación del dolor. 217

d.1) Pruebas de flexión. 218

d.2) Pruebas de extensión. 218

d.3) Pruebas de carga. 218

d.4) Pruebas de compresión. 219

e) Anestesias diagnósticas. 219

4.3.1.5.– Exploraciones complementarias. 219

4.3.1.5.1– Exploración radiográfica. 219

4.3.1.5.2.– Exploración ecográfica. 221

4.3.2.– Sedación. 222

4.3.3.– Piezas anatómicas: exploración, preparación y almacenamiento de cortes macroscópicos. 223

4.3.4.– Tratamiento digital de las imágenes. 224

4.4.– TRATAMIENTO ESTADÍSTICO. 225

5.– RESULTADOS 229

5.1.– DISTRIBUCIÓN DE LOS PACIENTES 229

5.1.1.– Distribución temporal 229

5.1.2.– Sexo 230

5.1.3.– Edad 230

5.1.4.– Peso al nacimiento 232

5.1.5.– Tipo de estabulación 233

5.1.6.– Medio imaginológico 234

5.1.7.– Procesos patológicos 234

5.2.– AFECCIONES DE LOS HUESOS 237

5.2.1.– Fracturas 237

5.2.1.1.– Relación fracturas perinatales – peso al nacimiento 238

5.2.1.2.– Relación fracturas perinatales – extracción forzada en el parto 239

5.2.1.3.– Relación fracturas – estación del año 239

5.2.1.4.– Imágenes 240

5.2.2.– Osteítis y periostitis 249

5.2.2.1.– Relación osteítis y periostitis – fisitis 249

5.2.2.2.– Relación osteítis y periostitis – desmitis 250

5.2.2.3.– Relación osteítis y periostitis – artritis sépticas 250

5.2.2.4.– Relación osteítis y periostitis – deformidades angulares 251

5.2.2.5.– Imágenes 252

5.2.3.– Osteomielitis 255

5.2.3.1.– Relación osteomielitis – artritis sépticas 255

5.2.3.2.– Imágenes 256

5.2.4.– Fisitis 258

5.2.4.1.– Relación fisitis – sexo 259

5.2.4.2.– Relación fisitis – ausencia de cama 259

5.2.4.3.– Relación fisitis – estabulación 260

5.2.4.4.– Relación fisitis – edad 261

5.2.4.5.– Relación fisitis – deformidades angulares 262

5.2.4.6.– Relación fisitis – retracciones tendinosas congénitas 262

5.2.4.7.– Relación fisitis – peso al nacimiento 263

5.2.4.8.– Relación fisitis – suplemento con correctores 263

5.2.4.9.– Imágenes 264

5.2.5.– Secuestro óseo 270

5.2.5.1.– Imágenes 270

5.2.6.– Anomalías congénitas 273

5.2.6.1.– Imágenes 274

5.2.7.– Hipoplasia o inmadurez ósea 278

5.2.7.1.– Relación hipoplasia ósea – sexo 278

5.2.7.2.– Relación hipoplasia ósea – demora en la fecha prevista del parto 279

5.2.7.3.– Relación hipoplasia ósea – peso al nacimiento 280

5.2.7.4.– Relación hipoplasia ósea – condición corporal materna 280

5.2.7.5.– Relación hipoplasia ósea – deformidades flexurales 281

5.2.7.6.– Relación hipoplasia ósea – deformidades angulares 282

5.2.7.7.– Relación hipoplasia ósea – suplemento con correctores 282

5.2.7.8.– Imágenes 283

5.3.– AFECCIONES DE LAS ARTICULACIONES 291

5.3.1.– Luxaciones 291

5.3.1.1.– Relación luxaciones – artritis sépticas 291

5.3.1.2.– Relación luxaciones – desmitis 292

5.3.1.3.– Imágenes 293

5.3.2.– Artritis sépticas 300

5.3.2.1.– Relación artritis sépticas – peso al nacimiento 301

5.3.2.2.– Relación artritis sépticas – ausencia de cama 301

5.3.2.3.– Relación artritis sépticas – edad 302

5.3.2.4.– Relación artritis sépticas – tipo de estabulación 303

5.3.2.5.– Relación artritis sépticas – onfaloflebitis 303

5.3.2.6.– Relación artritis sépticas – abscesos 304

5.3.2.7– Relación artritis sépticas – tenositis 304

5.3.2.8.– Relación artritis sépticas – tenosinovitis 305

5.3.2.9.– Relación artritis sépticas – luxaciones 305

5.3.2.10.– Relación artritis sépticas – osteítis 306

5.3.2.11.– Imágenes 307

5.3.3.– Osteoartritis u osteoartrosis 311

5.3.3.1.– Imágenes 312

5.3.4.– Osteocondritis disecante (OCD) 314

5.3.4.1.– Relación OCD – edad 315

5.3.4.2.– Relación OCD – artritis sépticas 315

5.3.4.3.– Relación OCD – ausencia de cama 316

5.3.4.4.– Relación OCD – tipo de estabulación 316

5.3.4.5.– Relación OCD – peso al nacimiento 317

5.3.4.6.– Imágenes 318

5.3.5.– Deformidades angulares 324

5.3.5.1.– Relación deformidades angulares – sexo 325

5.3.5.2.– Relación deformidades angulares – hipoplasia ósea 326

5.3.5.3.– Relación deformidades angulares – edad 326

5.3.5.4.– Relación deformidades angulares – fisitis 327

5.3.5.5.– Relación deformidades angulares – desmitis 327

5.3.5.6.– Imágenes 328

5.3.6.– Deformidades flexurales 334

5.3.6.1.– Relación deformidades flexurales – sexo 334

5.3.6.2.– Relación deformidades flexurales – hipoplasia ósea 335

5.3.6.3.– Relación retracciones tendinosas congénitas – hipoplasia ósea 336

5.3.6.4.– Relación hiperextensiones tendinosas congénitas – hipoplasia ósea 336

5.3.6.5.– Relación deformidades flexurales – artritis sépticas 337

5.3.6.6.– Relación deformidades flexurales – peso al nacimiento 337

5.3.6.7.– Relación deformidades flexurales – dificultad en el parto 339

5.3.6.8.– Imágenes 340

5.4.– AFECCIONES DE LOS TENDONES Y LIGAMENTOS 345

5.4.1.– Tenositis 345

5.4.1.1.– Relación tenositis – tipo de estabulación 346

5.4.1.2.– Relación tenositis – ausencia de cama 347

5.4.1.3.– Relación tenositis – tenosinovitis 347

5.4.1.4.– Relación tenositis – abscesos 348

5.4.1.5.– Relación tenositis – artritis sépticas 348

5.4.1.6.– Imágenes 349

5.4.2.– Desmitis 353

5.4.2.1.– Relación desmitis – ausencia de cama 354

5.4.2.2.– Relación desmitis – tipo de estabulación 354

5.4.2.3.– Relación desmitis – fisitis 355

5.4.2.4.– Relación desmitis – abscesos 355

5.4.2.5.– Relación desmitis – artritis sépticas 356

5.4.2.6.– Imágenes 357

5.4.3.– Entesopatías 360

5.4.3.1.– Relación entesopatías – artritis sépticas 361

5.4.3.2.– Relación entesopatías – tenositis 361

5.4.3.3.– Relación entesopatías – desmitis 362

5.4.3.4.– Relación entesopatías – abscesos 362

5.4.3.5.– Relación entesopatías – estabulación 363

5.4.3.6.– Relación entesopatías – ausencia de cama 363

5.4.3.7.– Relación entesopatías – edad 364

5.4.3.8.– Relación entesopatías – hipoplasia ósea 365

5.4.3.9.– Relación entesopatías – retracciones tendinosas congénitas 365

5.4.3.10.– Imágenes 366

5.4.4.– Roturas tendinosas 370

5.4.4.1.– Imágenes 370

5.4.5.– Roturas ligamentosas 375

5.4.5.1.– Relación roturas ligamentosas – artritis sépticas 376

5.4.5.2.– Relación roturas ligamentosas – hipoplasia ósea 376

5.4.5.3.– Relación roturas ligamentosas – fisitis 377

5.4.5.4.– Imágenes 377

5.4.6.– Tenosinovitis 380

5.4.6.1.– Relación tenosinovitis – edad 381

5.4.6.2.– Relación tenosinovitis – ausencia de cama 382

5.4.6.3.– Relación tenosinovitis – tipo de estabulación 382

5.4.6.4.– Relación tenosinovitis – tenositis 383

5.4.6.5.– Relación tenosinovitis – abscesos 384

5.4.6.6.– Relación tenosinovitis – artritis sépticas 384

5.4.6.7.– Imágenes 385

5.5.– AFECCIONES DE LOS MÚSCULOS 388

5.5.1.– Laceraciones musculares 388

5.5.1.1.– Imágenes 388

5.6.– SÍNDROME INFOSURA – LAMINITIS 390

5.6.1.– Imágenes 390

5.7.– AFECCIONES DE LAS BOLSAS Y OTRAS ESTRUCTURAS BLANDAS PERIARTICULARES Y SUBCUTÁNEAS 394

5.7.1.– Abscesos 394

5.7.1.1.– Relación abscesos – peso al nacimiento 394

5.7.1.2.– Relación abscesos – ausencia de cama 396

5.7.1.3.– Relación abscesos – tipo de estabulación 396

5.7.1.4.– Relación abscesos – artritis sépticas 398

5.7.1.5. – Relación abscesos – tenositis 398

5.7.1.6.– Relación abscesos – tenosinovitis 399

5.7.1.7.– Relación abscesos – retracciones tendinosas congénitas 400

5.7.1.8.– Imágenes 400

5.7.2.– Bursitis 404

5.7.2.1.– Relación bursitis – sexo 405

5.7.2.2.– Relación bursitis – claudicación 405

5.7.2.3.– Relación bursitis – edad 406

5.7.2.4.– Relación bursitis – tipo de estabulación 407

5.7.2.5.– Relación bursitis – ausencia de cama 408

5.7.2.6.– Relación bursitis – peso al nacimiento 409

5.7.2.7.– Relación bursitis – abscesos 410

5.7.2.8.– Relación bursitis – artritis sépticas 410

5.7.2.9.– Relación bursitis – tenositis 411

5.7.2.10.– Relación bursitis – retracciones tendinosas congénitas 412

5.7.2.11.– Imágenes 412

6.– DISCUSIÓN 421

6.1– DISTRIBUCIÓN DE PACIENTES 421

6.1.1.– Distribución temporal 421

6.1.2.– Sexo 421

6.1.3.– Edad 422

6.1.4.– Peso al nacimiento 422

6.1.5.– Tipo de estabulación 422

6.1.6.– Medio imaginológico 423

6.1.7.– Procesos patológicos 423

6.2.– AFECCIONES DE LOS HUESOS 425

6.2.1.– Fracturas 425

6.2.1.1.– Relación fracturas perinatales – peso al nacimiento 427

6.2.1.2.– Relación fracturas perinatales – extracción forzada 428

6.2.1.3.– Relación fracturas – estación del año 428

6.2.1.4.– Imágenes 429

6.2.2.– Osteítis y periostitis 431

6.2.2.1.– Relación osteítis y periostitis – fisitis 432

6.2.2.2.– Relación osteítis y periostitis – desmitis 432

6.2.2.3.– Relación osteítis y periostitis – artritis sépticas 432

6.2.2.4.– Relación osteítis y periostitis – deformidades angulares 432

6.2.2.5.– Imágenes 433

6.2.3.– Osteomielitis 434

6.2.3.1.– Relación osteomielitis – artritis sépticas 435

6.2.3.2.– Imágenes 435

6.2.4.– Fisitis 436

6.2.4.1.– Relación fisitis – sexo 438

6.2.4.2.– Relación fisitis – ausencia de cama 438

6.2.4.3.– Relación fisitis – estabulación 438

6.2.4.4.– Relación fisitis – edad 439

6.2.4.5.– Relación fisitis – deformidades angulares 439

6.2.4.6.– Relación fisitis – retracciones tendinosas congénitas 440

6.2.4.7.– Relación fisitis – peso al nacimiento 441

6.2.4.8.– Relación fisitis – suplemento con correctores 441

6.2.4.9.– Imágenes 441

6.2.5.– Secuestro óseo 443

6.2.5.1.– Imágenes 444

6.2.6.– Anomalías congénitas 445

6.2.6.1. –Imágenes 446

6.2.7.– Hipoplasia o inmadurez ósea 447

6.2.7.1.– Relación hipoplasia ósea – sexo 448

6.2.7.2.– Relación hipoplasia ósea – demora en la fecha prevista del parto 448

6.2.7.3.– Relación hipoplasia ósea – peso al nacimiento 449

6.2.7.4.– Relación hipoplasia ósea – condición corporal materna 449

6.2.7.5.– Relación hipoplasia ósea – deformidades flexurales 450

6.2.7.6.– Relación hipoplasia ósea – deformidades angulares 451

6.2.7.7.– Relación hipoplasia ósea – suplemento con correctores 451

6.2.7.8.– Imágenes 452

6.3.– AFECCIONES DE LAS ARTICULACIONES 453

6.3.1.– Luxaciones 453

6.3.1.1.– Relación luxaciones – artritis sépticas 455

6.3.1.2.– Relación luxaciones – desmitis 455

6.3.1.3.– Imágenes 455

6.3.2.– Artritis sépticas 456

6.3.2.1.– Relación artritis sépticas – peso al nacimiento 458

6.3.2.2.– Relación artritis sépticas – ausencia de cama 458

6.3.2.3.– Relación artritis sépticas – edad 458

6.3.2.4.– Relación artritis sépticas – tipo de estabulación 459

6.3.2.5.– Relación artritis sépticas – onfaloflebitis 459

6.3.2.6.– Relación artritis sépticas – abscesos 460

6.3.2.7.– Relación artritis sépticas – tenositis 460

6.3.2.8.– Relación artritis sépticas – tenosinovitis 461

6.3.2.9.– Relación artritis sépticas – luxaciones 461

6.3.2.10.– Relación artritis sépticas – osteítis 462

6.3.2.11.– Imágenes 462

6.3.3.– Osteoartritis u osteoartrosis 464

6.3.3.1.– Imágenes 465

6.3.4.– Osteocondritis disecante 465

6.3.4.1.– Relación OCD – edad 467

6.3.4.2.– Relación OCD – artritis sépticas 468

6.3.4.3.– Relación OCD – ausencia de cama 468

6.3.4.4.– Relación OCD – tipo de estabulación 469

6.3.4.5.– Relación OCD – peso al nacimiento 469

6.3.4.6.– Imágenes 469

6.3.5.– Deformidades angulares 471

6.3.5.1.– Relación deformidades angulares – sexo 472

6.3.5.2.– Relación deformidades angulares – hipoplasia ósea 473

6.3.5.3.– Relación deformidades angulares – edad 473

6.3.5.4.– Relación deformidades angulares – fisitis 474

6.3.5.5.– Relación deformidades angulares – desmitis 474

6.3.5.6.– Imágenes 474

6.3.6.– Deformidades flexurales 476

6.3.6.1.– Relación deformidades flexurales – sexo 478

6.3.6.2.– Relación deformidades flexurales – hipoplasia ósea 478

6.3.6.3.– Relación retracciones tendinosas congénitas – hipoplasia ósea **479**

6.3.6.4.– Relación hiperextensiones tendinosas congénitas – hipoplasia ósea **479**

6.3.6.5.– Relación deformidades flexurales – artritis sépticas **479**

6.3.6.6.– Relación deformidades flexurales – peso al nacimiento **480**

6.3.6.7.– Relación deformidades flexurales – dificultad en el parto **480**

6.3.6.8.– Imágenes **480**

6.4.– AFECCIONES DE LOS TENDONES Y LIGAMENTOS **482**

6.4.1.– Tenositis **482**

6.4.1.1.– Relación tenositis – tipo de estabulación **483**

6.4.1.2.– Relación tenositis – ausencia de cama **483**

6.4.1.3.– Relación tenositis – tenosinovitis **483**

6.4.1.4.– Relación tenositis – abscesos **484**

6.4.1.5.– Relación tenositis – artritis sépticas **484**

6.4.1.6.– Imágenes **485**

6.4.2.– Desmitis **486**

6.4.2.1.– Relación desmitis – ausencia de cama **487**

6.4.2.2.– Relación desmitis – estabulación **487**

6.4.2.3.– Relación desmitis – fisitis **488**

6.4.2.4.– Relación desmitis – abscesos **488**

6.4.2.5.– Relación desmitis – artritis sépticas **489**

6.4.2.6.– Imágenes **489**

6.4.3.– Entesopatías **490**

6.4.3.1.– Relación entesopatías – artritis sépticas 491

6.4.3.2.– Relación entesopatías – tenositis 491

6.4.3.3.– Relación entesopatías – desmitis 492

6.4.3.4.– Relación entesopatías – abscesos 492

6.4.3.5.– Relación entesopatías – estabulación 492

6.4.3.6.– Relación entesopatías – ausencia de cama 493

6.4.3.7.– Relación entesopatías – edad 493

6.4.3.8.– Relación entesopatías – hipoplasia ósea 494

6.4.3.9.– Relación entesopatías – retracciones tendinosas congénitas 494

6.4.3.10.– Imágenes 494

6.4.4.– Roturas tendinosas 496

6.4.4.1.– Imágenes 497

6.4.5.– Roturas ligamentosas 498

6.4.5.1.– Relación roturas ligamentosas – artritis sépticas 499

6.4.5.2.– Relación roturas ligamentosas – hipoplasia ósea 499

6.4.5.3.– Relación roturas ligamentosas – fisitis 500

6.4.5.4.– Imágenes 500

6.4.6.– Tenosinovitis 501

6.4.6.1.– Relación tenosinovitis – edad 502

6.4.6.2.– Relación tenosinovitis – ausencia de cama 503

6.4.6.3.– Relación tenosinovitis – estabulación 503

6.4.6.4.– Relación tenosinovitis – tenositis 503

6.4.6.5.– Relación tenosinovitis – abscesos 504

6.4.6.6.– Relación tenosinovitis – artritis sépticas 504

6.4.6.7.– Imágenes 505

6.5.– AFECCIONES DE LOS MÚSCULOS 506

6.5.1.– Laceraciones musculares 506

6.5.1.1.– Imágenes 506

6.6.– SÍNDROME INFOSURA – LAMINITIS 508

6.6.1.– Imágenes 509

6.7.– AFECCIONES DE LAS BOLSAS Y OTRAS ESTRUCTURAS BLANDAS PERIARTICULARES Y SUBCUTÁNEAS 511

6.7.1.– Abscesos 511

6.7.1.1.– Relación abscesos – peso al nacimiento 511

6.7.1.2.– Relación abscesos – ausencia de cama 512

6.7.1.3.– Relación abscesos – estabulación 512

6.7.1.4.– Relación abscesos – artritis sépticas 513

6.7.1.5.– Relación abscesos – tenositis 513

6.7.1.6.– Relación abscesos – tenosinovitis 513

6.7.1.7.– Relación abscesos – retracciones tendinosas congénitas 514

6.7.1.8.– Imágenes 514

6.7.2.– Bursitis 515

6.7.2.1.– Relación bursitis – sexo 516

6.7.2.2.– Relación bursitis – claudicación 516

6.7.2.3.– Relación bursitis – edad 517

6.7.2.4.– Relación bursitis – tipo de estabulación 517

6.7.2.5.– Relación bursitis – ausencia de cama 517

6.7.2.6.– Relación bursitis – peso al nacimiento 518

6.7.2.7.– Relación bursitis – abscesos 518

6.7.2.8.– Relación bursitis – artritis sépticas 518

6.7.2.9.– Relación bursitis – tenositis 519

6.7.2.10.– Relación bursitis – retracciones tendinosas congénitas 519

6.7.2.11.– Imágenes 519

7.– PROYECTOS DE FUTURO 523

8.– CONCLUSIONES 527

9.– RESUMEN 533

10.– SUMMARY 537

11.– RÉSUMÉ 541

12.– BIBLIOGRAFÍA 545

ÍNDICE DE GRÁFICAS

Página

Gráfica 1.– Distribución temporal de los pacientes. 229

Gráfica 2.– Distribución de los pacientes en función del sexo. 230

Gráfica 3a.– Distribución de los pacientes en función de la edad. 231

Gráfica 3b.– Distribución de los pacientes en función de la edad. 231

Gráfica 4a.– Distribución de los pacientes en función del peso al nacimiento. 232

Gráfica 4b.– Distribución de los pacientes en función del peso al nacimiento. 233

Gráfica 5a.– Distribución de los pacientes según el tipo de estabulación. 233

Gráfico 5b.– Distribución de los pacientes en función de la estabulación. 234

Gráfica 6.— Procesos diagnosticados y frecuencia de presentación. 236

ÍNDICE DE IMÁGENES

Página

Dibujo 1 Esquema de una articulación sinovial. 15

Dibujo 2 Esquema de la articulación metacarpofalangiana. 24

Dibujo 3 Anestesia por infiltración de las extremidades torácicas del bovino (caras medial y lateral). 88

Dibujo 4 Anestesia por infiltración en las extremidades torácicas de los bovinos (cara dorsal). 88

Dibujo 5 Anestesia por infiltración de las extremidades pelvianas de los bovinos (cara lateral). 89

Dibujo 6 Anestesia por infiltración de las extremidades pelvianas de los bovinos (cara medial). 89

Fig. 1 Bovino con fractura de tibia. 241

Fig. 2 Fractura del calcáneo derecho. 242

Fig. 3 Fractura abierta en la fisis del gran metatarsiano. 242

Fig. 4 Corte anatómico de una fractura en el metacarpiano. 243

Fig. 5 Fractura en el metacarpiano por exceso de fuerza aplicado en el parto. 243

Fig. 6 Dispositivo mecánico utilizado para la extracción forzada de terneros. 244

Fig. 7 Proyecciones lateromedial y dorsopalmar de una fractura diafisaria del gran metacarpiano. 245

Fig. 8 Fractura del tarsiano centrocuartal. 246

Fig. 9 Fractura con gran avulsión de la tuberosidad del olécranon. 247

Fig. 10 Ecografía de una fractura en el aspecto lateral del gran metacarpiano de un bovino. 247

Fig. 11 Ecografía del aspecto plantar de una fractura del calcáneo de un bovino. 248

Fig. 12 Ecografía del aspecto lateral de una fractura del calcáneo de un bovino. 248

Fig. 13 Osteítis aséptica en la cara medial del metatarsiano. 252

Fig. 14 Artritis séptica y osteítis en la articulación interfalangiana distal, y fisitis en un bovino. 254

Fig. 15 Osteítis en la superficie del metacarpiano de un bovino. 255

Fig. 16 Imágenes radiográficas de osteomielitis en la fisis tibial distal. 257

Fig. 17 Imagen ecográfica de proliferación ósea sobre el metacarpiano de un bovino. 258

Fig. 18 Fisitis en el metatarsiano y valgo metatarso falangiano en un bovino, vistas dorsal y plantar. 265

Fig. 19 Fisitis en el aspecto medial de la tíbia de un bovino. 266

Fig. 20 Proyección dorsoplantar de una fisitis metatarsiana distal en un bovino. 267

Fig. 21 Proyección dorsoplantar de una fisitis metatarsiana distal en un bovino. 268

Fig. 22 Ecografía longitudinal sobre el aspecto medial de una fisitis metacarpiana distal. 269

Fig. 23 Ecografía longitudinal sobre el aspecto lateral de una fisitis metacarpiana distal. 269

Fig. 24 Secuestro óseo en el metatarsiano de un bovino. 270

Fig. 25 Secuestro óseo en el tercio proximal del gran metatarsiano de un bovino. 272

Fig. 26 Ecografía de un secuestro óseo. 273

Fig. 27 Agenesia de las falanges de los dedos de la extremidad anterior derecha. 274

Fig. 28 Agenesia de las falanges de los dedos de la extremidad posterior izquierda. 275

Fig. 29 Polidactilia del segundo dedo. 275

Fig. 30 Aplasia parcial de la tibia y polidactilia del segundo dedo. 276

Fig. 31 Polidactilia del segundo dedo. 277

Fig. 32 Bovino afectado de hipoplasia ósea y deformidad flexural en el carpo. 283

Fig. 33 Carpo de un bovino afectado de hipoplasia ósea. 284

Fig. 34 Corte anatómico del carpo de un bovino. 284

Fig. 35 Huesos sesamoideos proximales axiales afectados de hipoplasia ósea. 285

Fig. 36 Hipoplasia de los huesos carpianos y sesamoideos proximales abaxiales. 286

Fig. 37 Hipoplasia de los huesos del carpo y de los sesamoideos proximales. 287

Fig. 38 Hipoplasia de los huesos tarsianos. 288

Fig. 39 Inmadurez ósea en los huesos carpianos. 289

Fig. 40 Hipoplasia del hueso trapezoideocapitatum. 289

Fig. 41 Ecografía transversal de los huesos sesamoideos proximales axiales. 290

Fig. 42 Ecografía longitudinal sobre el hueso sesamoideo proximal axial. 290

Fig. 43 Deformación angular producida por la luxación de la articulación metatarso–falangiana. 293

Fig. 44 Bovino afectado de artritis séptica y de luxación dorsal del carpo. 294

Fig. 45 Artritis séptica y luxación dorsal del carpo. 295

Fig. 46 Luxación de la articulación metacarpo–falangiana de los dedos tercero y cuarto. 296

Fig. 47 Artritis séptica y luxación dorsal de la articulación interfalangiana distal. 297

Fig. 48 Luxación del carpo y artritis séptica. 298

Fig. 49 Rotura del ligamento colateral lateral del carpo. 299

Fig. 50 Luxación dorsal de la articulación interfalangiana distal. 299

Fig. 51 Bovino afectado de artritis séptica en el carpo. 307

Fig. 52 Fístula de drenaje de una articulación infectada. 308

Fig. 53 Aspecto de las superficies articulares infectadas. 308

Fig. 54 Artritis séptica en el carpo de un bovino y fenómenos de osteítis y osteomielitis. 309

Fig. 55 Artritis de la articulación interfalangiana proximal del dedo tercero. 310

Fig. 56 Ecografía longitudinal sobre el aspecto dorsomedial del carpo. 311

Fig. 57 Ecografía longitudinal sobre el aspecto dorsolateral del carpo. 311

Fig. 58 Bovino afectado de osteoartrosis en el carpo. 312

Fig. 59 Radiografías lateromedial y dorsopalmar del carpo derecho de un bovino con osteoartrosis. 313

Fig. 60 Ecografía transversal del aspecto dorso lateral del carpo derecho de un bovino con osteoartritis. 314

Fig. 61 Ecografía transversal del aspecto dorso medial del carpo derecho de un bovino con osteoartritis. 314

Fig. 62 Hidrartrosis en el tarso de un bovino que padece una osteocondritis disecante. 318

Fig. 63 Hidrartrosis en el tarso. 319

Fig. 64 Osteocondritis disecante en el aspecto medial del hueso central del tarso de un bovino. 320

Fig. 65 Tarso afectado por una OCD en el aspecto dorsal del hueso tarso tibial. 321

Fig. 66 Carpo afectado por una OCD en el aspecto palmar del hueso carpo cubital. 322

Fig. 67 Ecografía transversal sobre el receso dorsomedial de la articulación tarsocrural de un bovino. 323

Fig. 68 Ecografía longitudinal sobre el receso dorsomedial de la articulación tarsocrural de un bovino. 323

Fig. 69 Deformidad angular congénita en valgo del carpo. 329

Fig. 70 Deformidad angular adquirida, en varo, en la articulación metatarso–falangiana izquierda. 330

Fig. 71 Deformidades angulares congénitas: en valgo en el tarso y en el menudillo derecho, y en varo en el menudillo izquierdo. 330

Fig. 72 Radiografía plantarodorsal de las extremidades posteriores de un bovino afectado por varias deformidades angulares congénitas. 331

Fig. 73 Deformidad angular en valgo de la articulación metatarso–falangiana izquierda. 333

Fig. 74 Bovino afectado de deformidad flexural congénita por la retracción de los tendones flexores. 340

Fig. 75 Demostración de la imposibilidad para extender completamente la articulación metacarpo–falangiana. 341

Fig. 76 Bovino afectado de la hiperflexión del menudillo. 341

Fig. 77 Deformidad flexural congénita, por laxitud flexora, en las articulaciones metacarpo y metatarso–falangianas e interfalangianas. 341

Fig. 78 Deformidad flexural adquirida, con hiperextensión, en la articulación metatarso–falangiana izquierda de un bovino. 341

Fig. 79 Hipoplasia ósea en un bovino con deformidad en flexión del carpo. 342

Fig. 80 Deformidad flexural con hiperextensión de la articulación metatarso–falangiana de un bovino. 343

Fig. 81 Deformidad flexural congénita en el carpo y en la articulación metacarpo–falangiana. 344

Fig. 82 Hipoplasia ósea en un bovino afectado de deformidad flexural en el carpo. 345

Fig. 83 Bovino afectado de tenositis y tenosinovitis del extensor carporradial. 350

Fig. 84 Corte anatómico sobre la porción distal del radio. 350

Fig. 85 Radiografía de un bovino con tenositis. 351

Fig. 86 Ecografía transversal sobre el tendón extensor carporradial a nivel mediocarpiano. 352

Fig. 87 Ecografía longitudinal sobre el tendón extensor carporradial a nivel mediocarpiano. 352

Fig. 88 Ligamento colateral medial del carpo. 357

Fig. 89 Desmitis del ligamento colateral medial de la articulación metatarso–falangiana. 357

Fig. 90 Radiografía de un bovino con fisitis y desmitis. 358

Fig. 91 Desmitis del ligamento colateral medial de la articulación metatarso–falangiana. 359

Fig. 92 Desmitis del ligamento colateral lateral del carpo. 359

Fig. 93 Desmitis del ligamento colateral medial del carpo. 360

Fig. 94 Entesopatía proximal en el ligamento colateral medial de la articulación metatarso–falangiana. 366

Fig. 95 Entesopatía en la inserción del tendón extensor carporradial. 367

Fig. 96 Osteofitosis en la inserción del tendón extensor carporradial. 368

Fig. 97 Entesopatía del extensor carporradial. 369

Fig. 98 Entesopatía del ligamento colateral medial de la articulación metatarso–falangiana. 370

Fig. 99 Rotura del tendón peroneo tercero en un ternero. 371

Fig. 100 Rotura del tendón de inserción del cuádriceps femoral. 372

Fig. 101 Palpación de la rótula. 372

Fig. 102 Bovino afectado de artritis séptica en la articulación interfalangiana distal, en la que, como consecuencia de la rotura del tendón flexor digital profundo, se ha producido una luxación. 373

Fig. 103 ecografía longitudinal sobre el aspecto palmar del metatarso. 375

Fig. 104 Ecografía transversal sobre el aspecto plantar del metatarso. 375

Fig. 105 Hiperextensión del menudillo debido la rotura parcial del ligamento suspensor del menudillo y del tendón flexor digital superficial. 378

Fig. 106 Luxación dorsal de las articulaciones metacarpo–falangianas en un bovino. 379

Fig. 107 Rotura total del ligamento colateral medial y de la cápsula de la articulación radiocarpiana. 379

Fig. 108 Corte transversal del carpo; se señala la vaina tendinosa del tendón extensor carporradial. 385

Fig. 109 Bovino afectado por una tenosinovitis del tendón extensor carporradial. 385

Fig. 110 Radiografía de un tarso con tenosinovitis del tendón extensor digital lateral, fisitis tibial medial y un absceso en el aspecto lateral. 386

Fig. 111 Tenosinovitis del extensor carporradial, corte longitudinal. 387

Fig. 112 Tenosinovitis del extensor carporradial, corte transversal. 388

Fig. 113 Laceraciones en el muslo por mordedura. 389

Fig. 114 Ecografía longitudinal sobre el músculo semimembranoso. 390

Fig. 115 Bovino afectado de infosura en las extremidades posteriores. 391

Fig. 116 Desplazamiento de la tercera falange en el interior de la pezuña. 392

Fig. 117 Osteítis marginal, axial y abaxial, de la tercera falange. 393

Fig. 118 Abscesos en el carpo y en la articulación metacarpo–falangiana. 401

Fig. 119 Absceso en aspecto lateral del tarso de un bovino y fisitis tibial. 402

Fig. 120 Imagen ampliada de la radiografía de un absceso. 403

Fig. 121 Ecografía de un absceso en un bovino. 404

Fig. 122 Bursitis subcutánea carpiana. 413

Fig. 123 Bursitis subcutánea olecraneana. 413

Fig. 124 Úlcera por decúbito y bursitis subtendinosa del extensor digital lateral. 414

Fig. 125 Abscedación de la bolsa sinovial subtendinosa del extensor digital lateral. 415

Fig. 126 Deformación dorsolateral de los tejidos blandos de la articulación metacarpo–falangiana. 416

Fig. 127 Bursitis subcutánea en el tarso. 417

Fig. 128 Inflamación de la bolsa sinovial subtendinosa del extensor carporradial. 417

Fig. 129 Inflamación de la bolsa sinovial subtendinosa del extensor digital lateral. 418

ÍNDICE DE TABLAS

Página

Tabla 1.– Distribución temporal de los pacientes. 229

Tabla 2.– Distribución de los pacientes en función del sexo. 230

Tabla 3a.– Distribución de los pacientes en función de la edad. 230

Tabla 3b.– Distribución de los pacientes en función de la edad. 231

Tabla 4a.– Distribución de los pacientes en función del peso al nacimiento. 232

Tabla 4b.– Distribución de los pacientes en función del peso al nacimiento. 232

Tabla 5a.– Distribución de los pacientes en función del tipo de estabulación. 233

Tabla 5b.– Distribución de los pacientes en función de la estabulación. 234

Tabla 6.– Procesos diagnosticados y frecuencia de presentación. 235

Tabla 7.– Distribución de las fracturas. 237

Tabla 8.– Distribución de las fracturas perinatales. 238

Tabla 9.– Relación fracturas perinatales – peso al nacimiento. 238

Tabla 10.– Relación fracturas perinatales – extracción forzada en el parto. 239

Tabla 11.– Relación fracturas – estación del año. 240

Tabla 12.– Frecuencia de presentación de las osteítis y periostitis en función de su localización. 249

Tabla 13.– Relación osteítis y periostitis – fisitis. 250

Tabla 14.– Relación osteítis/periostitis – desmitis. 250

Tabla 15.– Relación osteítis/periostitis – artritis sépticas. 251

Tabla 16.– Relación osteítis/periostitis – deformidades angulares. 251

Tabla 17.– Distribución de las osteomielitis diagnosticadas. 255

Tabla 18.– Relación osteomielitis – artritis sépticas. 256

Tabla 19.– Distribución de la localización de las fisitis distales. 258

Tabla 20.– Relación fisitis – sexo. 259

Tabla 21.– Relación fisitis – ausencia de cama. 259

Tabla 22a .– Relación fiitis – tipo de estabulación. 260

Tabla 22b.– Relación fisitis – estabulación. 261

Tabla 23.– Relación fisitis – edad. 261

Tabla 24.– Relación fisitis – deformidades angulares. 262

Tabla 25.– Relación fisitis – retracciones tendinosas congénitas. 263

Tabla 26.– Relación fisitis – peso al nacimiento. 263

Tabla 27.– Relación fisitis – suplemento con correctores. 264

Tabla 28.– Distribución de las anomalías congénitas óseas diagnosticadas. 273

Tabla 29.– Frecuencia de presentación y localización de la hipoplasia ósea. 278

Tabla 30.– Relación hipoplasia ósea – sexo. 279

Tabla 31.– Relación hipoplasia ósea – demora en la fecha prevista del parto. 279

Tabla 32.– Relación hipoplasia ósea – peso al nacimiento. 280

Tabla 33.– Relación hipoplasia ósea – condición corporal. 281

Tabla 34.– Relación hipoplasia ósea – deformidades flexurales. 281

Tabla 35.– Relación hipoplasia ósea – deformidades angulares. 282

Tabla 36.– Relación hipoplasia ósea – suplemento con correctores. 283

Tabla 37.– Distribución de las articulaciones afectadas por alguna luxación. 291

Tabla 38.– Relación luxaciones – artritis sépticas. 292

Tabla 39.– Relación luxaciones – desmitis. 292

Tabla 40.– Localización de las artritis sépticas diagnosticadas. 300

Tabla 41.– Distribución de las artritis sépticas respecto al sexo. 300

Tabla 42.– Relación artritis sépticas – peso al nacimiento. 301

Tabla 43.– Relación artritis sépticas – ausencia de cama. 302

Tabla 44.– Relación artritis sépticas – edad. 302

Tabla 45.– Relación artritis sépticas – tipo de estabulación. 303

Tabla 46.– Relación artritis sépticas – onfaloflebitis. 303

Tabla 47.– Relación artritis sépticas – abscesos. 304

Tabla 48.– Relación artritis sépticas – tenositis. 305

Tabla 49.– Relación artritis sépticas– tenosinovitis. 305

Tabla 50.– Relación artritis sépticas– luxaciones. 306

Tabla 51.– Relación artritis sépticas – osteítis. 306

Tabla 52.– Incidencia de OCD en las distintas articulaciones. 314

Tabla 53.– Relación OCD – edad. 315

Tabla 54.– Relación OCD – artritis sépticas. 316

Tabla 55.– Relación OCD – ausencia de cama. 316

Tabla 56.– Relación OCD – tipo de estabulación. 317

Tabla 57.– Relación OCD – peso al nacimiento. 317

Tabla 58.– Clasificación de las deformidades angulares. 324

Tabla 59.– Distribución de las deformidades angulares congénitas. 324

Tabla 60.– Categorización de las deformidades angulares congénitas. 325

Tabla 61.– Categorización de las deformidades angulares adquiridas. 325

Tabla 62.– Distribución de las deformidades angulares adquiridas. 325

Tabla 63.– Relación deformidades angulares – sexo. 326

Tabla 64.– Relación deformidades angulares – hipoplasia ósea. 326

Tabla 65.– Relación deformidades angulares – edad. 327

Tabla 66.– Relación deformidades angulares – fisitis. 327

Tabla 67a.– Relación deformidades angulares – desmitis. 328

Tabla 67b.– Relación deformidades angulares adquiridas – desmitis. 328

Tabla 68.– Clasificación de las deformidades flexurales. 334

Tabla 69.– Distribución de las deformidades flexurales en función de la dirección de su desviación. 334

Tabla 70.– Relación deformidades flexurales – sexo. 335

Tabla 71.– Relación deformidades flexurales – hipoplasia ósea. 335

Tabla 72.– Relación retracciones tendinosas congénitas – hipoplasia ósea. 336

Tabla 73.– Relación hiperextensiones tendinosas congénitas – hipoplasia ósea. 337

Tabla 74.– Relación deformidades flexurales – artritis sépticas. 337

Tabla 75a.– Relación deformidades flexurales – peso al nacimiento. 338

Tabla 75b.– Relación retracciones tendinosas congénitas – peso al nacimiento. 338

Tabla 75c.– Relación hiperextensiones tendinosas congénitas – peso al nacimiento. 339

Tabla 76.– Relación deformidades flexurales – dificultad en el parto. 339

Tabla 77.– Distribución de las tenositis con respecto al sexo. 345

Tabla 78.– Incidencia de las tenositis en las diferentes estructuras. 346

Tabla 79.– Relación tenositis – tipo de estabulación. 346

Tabla 80.– Relación tenositis – ausencia de cama. 347

Tabla 81.– Relación tenositis – tenosinovitis. 347

Tabla 82.– Relación tenositis – abscesos. 348

Tabla 83.– Relación tenositis – artritis sépticas. 349

Tabla 84.– Distribución de las desmitis con respecto al sexo. 353

Tabla 85.– Incidencia de las desmitis en las diferentes estructuras. 353

Tabla 86.– Relación desmitis – ausencia de cama. 354

Tabla 87.– Relación desmitis – tipo de estabulación. 354

Tabla 88.– Relación desmitis – fisitis. 355

Tabla 89.– Relación desmitis – abscesos. 356

Tabla 90.– Relación desmitis – artritis sépticas. 356

Tabla 91.– Distribución de las entesopatías en las diferentes estructuras tendinosas y ligamentosas. 360

Tabla 92.– Relación entesopatías – artritis sépticas. 361

Tabla 93.– Relación entesitis – tenositis. 362

Tabla 94.– Relación entesopatías – desmitis. 362

Tabla 95.– Relación entesopatías – abscesos. 363

Tabla 96.– Relación entesopatías –estabulación. 363

Tabla 97.– Relación entesopatías – ausencia de cama. 364

Tabla 98.– Relación entesopatías – edad. 364

Tabla 99.– Relación entesopatías – hipoplasia ósea. 365

Tabla 100.– Relación entesopatías – retracciones tendinosas congénitas. 366

Tabla 101.– Distribución de los casos de rotura tendinosa según las estructuras afectadas. 370

Tabla 102.– Distribución de las roturas ligamentosas diagnosticadas. 375

Tabla 103.– Distribución de las articulaciones afectadas por roturas ligamentosas. 376

Tabla 104.– Relación roturas ligamentosas – artritis sépticas. 376

Tabla 105.– Relación roturas ligamentosas – hipoplasia ósea. 377

Tabla 106.– Relación roturas ligamentosas – fisitis. 377

Tabla 107.– Distribución de las tenosinovitis en las distintas vainas sinoviales. 380

Tabla 108.– Distribución de los pacientes con tenosinovitis en función del sexo. 381

Tabla 109.– Relación tenosinovitis – edad. 381

Tabla 110.– Relación tenosinovitis – ausencia de cama. 382

Tabla 111.– Relación tenosinovitis – tipo de estabulación. 383

Tabla 112.– Relación tenosinovitis – tenositis. 383

Tabla 113.– Relación tenosinovitis – abscesos. 384

Tabla 114.– Relación tenosinovitis – artritis sépticas. 385

Tabla 115.– Localización de los abscesos diagnosticados. 394

Tabla 116a.– Relación abscesos – peso al nacimiento. 395

Tabla 116b.– Relación abscesos – peso al nacimiento. 395

Tabla 117.– Relación abscesos – ausencia de cama. 396

Tabla 118a.– Relación abscesos – tipo de estabulación. 397

Tabla 118b.– Relación abscesos – estabulación. 397

Tabla 119.– Relación abscesos – artritis sépticas. 398

Tabla 120.– Relación abscesos – tenositis. 399

Tabla 121.– Relación abscesos – tenosinovitis. 399

Tabla 122.– Relación abscesos – retracciones tendinosas congénitas. 400

Tabla 123.– Distribución de las bursitis. 404

Tabla 124.– Relación bursitis – sexo. 405

Tabla 125a.– Distribución de las bursitis en función del grado de claudicación. 405

Tabla 125b.– Relación bursitis – claudicación. 406

Tabla 126.– Relación bursitis – edad. 406

Tabla 127a.– Relación bursitis – tipo de estabulación. 407

Tabla 127b.– Relación bursitis – estabulación. 408

Tabla 128.– Relación bursitis – ausencia de cama. 408

Tabla 129a.– Relación bursitis – peso al nacimiento. 409

Tabla 129b.– Relación bursitis – peso al nacimiento. 410

Tabla 130.– Relación bursitis – abscesos. 410

Tabla 131.– Relación bursitis – artritis sépticas. 411

Tabla 132.– Relación bursitis – tenositis. 411

Tabla 133.– Relación bursitis – retracciones tendinosas congénitas. 412

1.– Introducción

1.– INTRODUCCIÓN

En los albores de nuestro quehacer como veterinario clínico, allá por el año 1991 en el **Valle de Laciana** (León), las exigencias del ganadero eran las que determinaban prácticamente el cometido del veterinario: la asistencia clínica, el servicio de inseminación artificial y, especialmente, debido al elevado valor que, en aquellos momentos, alcanzaban los bovinos de engorde, la atención de los partos. A lo largo de todos los años transcurridos hasta el momento actual, hemos sido testigo de cómo, a la vez que se consumaba el abandono local de la producción láctea, dedicada a principios del siglo pasado a la elaboración de mantequilla de altísima calidad, asistíamos a la desaparición de numerosas ganaderías, en su mayoría familiares, al frente de las que estaban, además de buenos clientes, excelentes criadores de animales, y a la progresiva sustitución de las mismas por ganaderías dedicadas exclusivamente a la producción cárnica, en ocasiones fruto de un relevo generacional que suponía la puesta al frente de su gestión de jóvenes que carecían, en general, de esa dedicación que sus antecesores habían profesado; con lo que las dificultades que siempre habían acompañado a la producción ganadera, lejos de solventarse, se acrecentaban, en especial las relacionadas con la reproducción y con el cuidado y atención de los terneros; fruto todo ello, quizá, de que la actividad principal del Valle no era tanto la dedicación al ganado como la minería del carbón, con unas condiciones laborales y económicas muy ventajosas.

Como consecuencia de lo anteriormente expuesto, hemos podido comprobar el incremento en la presentación de afecciones que acontecen en las extremidades de los terneros; problemas que, pese a suponer una parte importante de nuestra actividad clínica, constituían una notable preocupación, dadas las dificultades ante las que nos enfrentábamos a la hora de emitir un diagnóstico correcto, paso previo e ineludible de cara a la instauración de un tratamiento exitoso.

Las claudicaciones en los bovinos suponen un gran reto profesional para el veterinario pues, en su atención clínica, al tratarse de animales que generalmente no se dedican al deporte, el ocio, el recreo o la compañía, el factor económico representa una importante

limitación, dado que una correcta exploración del aparato locomotor precisa tiempo y el empleo de diferentes medios complementarios, especialmente los imaginológicos; a la vez que constituyen una abundante fuente de pacientes para nuestra actividad profesional y, por lo tanto, uno más, y no el menos importante, de los pilares sobre los que sustentarla.

Las claudicaciones en los bovinos, tanto de producción láctea como cárnica, ocasionan grandes pérdidas económicas, y en nuestro caso particular, las de los animales en crecimiento de las razas carniceras, pues a los gastos que conlleva su diagnóstico y tratamiento, deben añadirse el compromiso para su salud, severo en la mayoría de los casos, y las mermas en sus rendimientos futuros; consecuencias cuyo conocimiento es necesario para el ganadero, y de cuya concienciación, en cierta medida, es responsable el veterinario, al menos de intentarlo.

La exploración de las claudicaciones en los bovinos supone, como hemos dicho anteriormente, un gran reto profesional, pues la obtención de un diagnóstico preciso y bien documentado es primordial para el éxito del tratamiento a instaurar. La localización anatómica del proceso patológico se consigue, en la mayoría de los casos, a través de la anamnesis, del examen físico, con especial atención a la inspección en reposo y durante la locomoción, de diversas pruebas de manipulación, e incluso de anestesias diagnósticas; pero la determinación precisa de los elementos anatómicos involucrados en el trastorno y la caracterización objetiva de las lesiones en el animal vivo requieren el concurso de diversos medios complementarios de diagnóstico, especialmente las técnicas de imagen básicas y avanzadas, que permiten una documentación gráfica apropiada para establecer, confirmar o descartar con mayor exactitud el origen de la claudicación.

Las técnicas de diagnóstico por imagen han avanzado enormemente en las dos últimas décadas, tanto en medicina humana como en veterinaria, y se pueden dividir en tres grandes grupos en función de sus prestaciones, usos, indicaciones y complejidad: técnicas básicas, como la radiografía y la ecografía, muy específicas a la hora de determinar las estructuras anatómicas involucradas en la claudicación y de fácil empleo en la clínica de campo; técnicas topográficas, como la termografía y la escintigrafía,

muy útiles para determinar la localización del proceso, pero poco específicas, y técnicas avanzadas, como la resonancia magnética, la tomografía computadorizada y la artroscopia, muy sensibles, muy específicas, pero que exigen un equipamiento y unos gastos importantes, además de añadir al proceso de diagnóstico un riesgo anestésico nada despreciable; en consecuencia, los dos últimos grupos tienen unas posibilidades prácticas sumamente restringidas en la clínica ambulante de bovinos.

La radiografía y la ecografía, por su parte, también adolecen de sus propias limitaciones, por lo que, en el trabajo clínico, deben de entenderse como técnicas complementarias y no excluyentes, lo que obliga a combinar ambos procedimientos, con el fin de obtener una documentación lo más completa posible de las afecciones, tanto de los tejidos blandos como de los duros.

En este trabajo hemos pretendido, por una parte, realizar un estudio epidemiológico de las diferentes enfermedades que se producen en las extremidades de los bovinos jóvenes de la montaña Astur–Leonesa, sobre los que realizamos nuestra asistencia clínica, y por otra, llevar a cabo un estudio comparativo de la forma en que se observan las lesiones que las acompañan, a través de las técnicas básicas de diagnóstico por imagen, radiografía convencional y ecografía; todo ello con la intención de mejorar nuestra propia formación y de colaborar en la de nuestros compañeros de profesión, con el fin de incrementar la eficacia del clínico de campo de bovinos a la hora de dictaminar unos diagnósticos más certeros y precoces, emitir unos pronósticos más juiciosos e instaurar unos tratamientos más precisos.

2.– Objetivos

2.– OBJETIVOS

El objetivo genérico o finalidad principal de este trabajo ha sido, primordialmente, contribuir a la mejora en el manejo clínico de los bovinos afectados por lesiones en las extremidades, poniendo al día las técnicas imaginológicas radiografía y ecografía, con el fin de mejorar la capacidad del veterinario a la hora de emitir unos diagnósticos más elaborados y, por ende, más precisos, lo que, indefectiblemente, ha de colaborar en la instauración de unos tratamientos más precoces, y, asimismo, en la emisión de unos pronósticos más asertivos; esta necesidad surge tras la comprobación, a lo largo de nuestra vida profesional, de que, en relación con las necesidades clínicas actuales, las investigaciones y publicaciones dedicadas al tema que nos ocupa, respecto a la especie bovina, son escasas, siendo la mayor parte de los datos existentes en la bibliografía propios de la especie equina.

Podemos desglosar este objetivo genérico en una serie de objetivos específicos, que son la base sobre la que se desarrolla este trabajo:

1.– Estudiar de modo comparativo la anatomía de las extremidades del ternero mediante la ecografía, la radiografía y la preparación de cortes anatómicos.

2.– Estudiar, también comparativamente, las claudicaciones del ternero mediante diferentes técnicas de diagnóstico: la exploración física, la fotografía, la ecografía, la radiografía, los estudios laboratoriales y las disecciones anatómicas y patológicas.

3.– Llevar a cabo un estudio epidemiológico de las diferentes enfermedades que se producen en las extremidades de los bovinos jóvenes de la montaña Astur–Leonesa.

4.– Establecer unos patrones de diagnóstico, para dichas enfermedades, mediante el uso de la ecografía y la radiografía.

5.– Correlacionar la situación actual de la clínica en las explotaciones bovinas en la montaña Astur–Leonesa con los diferentes aspectos socioeconómicos y demográficos que inciden directamente sobre el sector primario de la región.

3.– Revisión bibliográfica

3.– REVISIÓN BIBLIOGRÁFICA

3.1.– RECUERDO ANATÓMICO, FISIOLÓGICO Y BIOMECÁNICO DE LAS EXTREMIDADES DE LOS BOVINOS

A la hora de abordar este trabajo, es necesario el conocimiento del mayor numero posible de factores, tanto anatómicos como fisiológicos y biomecánicos, que puedan tener importancia en la generación y desarrollo de las diversas enfermedades que afectan a las extremidades, unos como consecuencia de la predisposición que la propia biología aporta a la especie por su particular naturaleza y otras derivados de la mano humana como la selección, la alimentación, el hábitat, el cuidado, la higiene, las medicaciones, etc. (SÁNCHEZ, 2005).

La diferente organización de los miembros torácico y pelviano se relaciona con su significación funcional, pues la situación del centro de gravedad, desplazado cranealmente, determina que las extremidades anteriores se especialicen en el apoyo y el gobierno de la dirección de los movimientos, siendo las extremidades posteriores las responsables de la propulsión. Todo ello determina diferencias notables en la manera de unirse las extremidades al tronco y en la alineación de sus piezas óseas.

Las extremidades anteriores se unen al tronco a través de potentes músculos, presentan ángulos escasos y, cualquiera que sea la forma de las superficies articulares, se comportan funcionalmente como gínglimos o trócleas, realizando casi exclusivamente movimientos de flexión y extensión, lo que determina que sus músculos sean fundamentalmente flexores o extensores. Su inervación procede del plexo braquial, a través de las ramas ventrales de los últimos nervios cervicales y los primeros torácicos, a excepción de los músculos trapecio y braquiocefálico, cuya inervación es craneozonal a través del nervio espinal. La vascularización del miembro torácico depende de ramas de la arteria y la vena subclavias.

Las extremidades posteriores, en cambio, se unen sólidamente al tronco mediante la articulación entre el ilion y el sacro, que goza de escasa movilidad, y presentan numerosos ángulos, semejando en reposo a un resorte, capaz, por la acción de sus músculos, de proporcionar el impulso necesario para propulsar el tronco. Su inervación procede de las ramas ventrales de los últimos nervios lumbares y los primeros sacros, que conforman el plexo lumbosacro, y la vascularización depende de ramas de las arterias y venas ilíacas internas y externas (CLIMENT y BASCUAS, 1984_a).

3.1.1.– Estructuras articulares

KÖNIG y LIEBICH (2005_a) describen el aparato locomotor como un sistema orgánico complejo, cuya función central consiste principalmente en desempeñar un trabajo mecánico; los elementos que lo constituyen, el esqueleto y los músculos, sirven, por un lado, para moldear y mantener la forma individual del cuerpo y, por otro, para la locomoción de algunas de sus partes constitutivas o de todo el organismo. El esqueleto está compuesto por un conjunto de elementos (huesos y estructuras articulares) que, unidos, determinan la estructura corporal: el sistema esquelético, que representa el **aparato locomotor pasivo** del cuerpo; sistema esquelético que se halla unido de un modo indisoluble al sistema muscular (**aparato locomotor activo**).

En los miembros nos encontramos con articulaciones sinoviales o diartrosis, casi todas de tipo gínglimo o tróclea, de las que son excepción la articulación carpometacarpiana, las intertarsianas y las tarsometatarsianas, que pertenecen al grupo de las articulaciones planas. Las articulaciones sinoviales o diartrodiales se caracterizan porque las superficies articulares de los huesos están cubiertas por cartílago articular y mantenidas por la cápsula articular y los ligamentos; entre dichas superficies se presenta la cavidad articular que contiene el líquido articular (Dibujo 1). La cápsula articular está compuesta por dos partes: el estrato fibroso, localizado en la porción externa, que es una continuación del periostio o el pericondrio (y, por ello, del hueso), y la membrana sinovial, que tapiza la cavidad sinovial en aquellos lugares donde el cartílago articular no está presente.

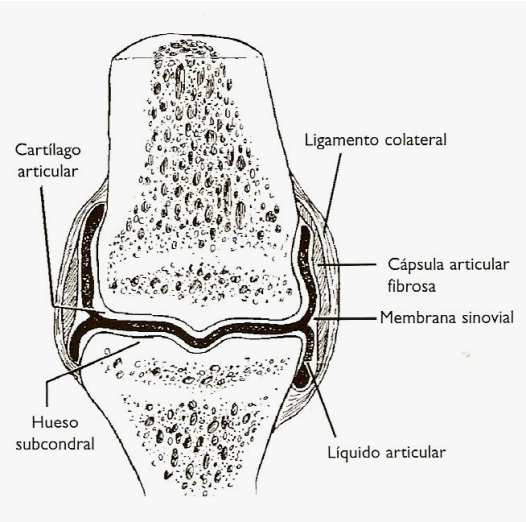

Dibujo 1 Esquema de una articulación sinovial (McILWRAITH, 2004).

La porción fibrosa de la cápsula articular está compuesta por tejido conectivo fibroso denso, que proporciona estabilidad mecánica a la articulación; los ligamentos colaterales están asociados a la cápsula articular y los ligamentos intraarticulares tienen normalmente una membrana sinovial que los cubre. Desde el punto de vista histológico, la porción fibrosa de la cápsula articular y los ligamentos están compuestos, principalmente, por fibras colágenas. Los nervios sensitivos se encuentran en la membrana sinovial y en el estrato subíntimo, así como también en los ligamentos colaterales y en la inserciones del ligamento suspensor y los ligamentos sesamoideos distales (SISSON y GROSSMAN, 1981; CLIMENT y BASCUAS, $1984_{b,c}$; POPESKO, 1984; SANDOVAL, 1998; KÖNIG y LIEBICH, $2005_{b,c}$; ALONSO, 2009).

La **articulación escapulohumeral** o **del encuentro**, que se establece entre la cavidad glenoidea de la escápula y la cabeza del húmero, carece de ligamentos, pero su carencia y función se ve suplida por los tendones terminales de los músculos procedentes de la escápula. Su cápsula articular proyecta diferentes fondos de saco. En el surco intertubercular del húmero encontramos, bajo el tendón de origen del bíceps braquial, la bolsa sinovial intertubercular o bolsa bicipital, y, facilitando el deslizamiento del tendón del músculo infraespinoso sobre el tubérculo mayor del húmero, encontramos también la bolsa sinovial subtendinosa correspondiente.

La **articulación humerorradiocubital** o del **codo**, formada entre la extremidad distal del húmero y las proximales del cúbito y el radio, presenta lateralmente unos recesos

sinoviales, y cuenta con los ligamentos colaterales lateral o cubital y medial o radial, este último con una porción profunda y otra superficial. Fuera de la cavidad articular, aparece la bolsa sinovial subtendinosa del músculo tríceps braquial, junto a la inserción de éste en el olécranon.

La **articulación radiocubital** se constituye exclusivamente merced a un ligamento interóseo radiocubital que, ordinariamente, se muestra osificado en los adultos.

En el **carpo,** nos encontramos con la **articulación antebraquiocarpiana** o **radiocarpiana**, las **articulaciones intercarpianas** y la **articulación carpometacarpiana**; las articulaciones proximal y media se consideran como trócleas, y la distal como una artrodia. La porción fibrosa de la cápsula articular es común a las tres articulaciones; su porción dorsal es bastante laxa, y contribuye a la formación del retináculo para los tendones de los músculos extensores; por su parte, su porción palmar forma la pared dorsal del retináculo de los flexores. La membrana sinovial es propia para cada una de las articulaciones, sin embargo, la mediocarpiana y la carpometacarpiana suelen estar comunicadas. El carpo cuenta con ligamentos colaterales lateral y medial, que tienen una porción superficial y otra profunda; además, existen otros más cortos que unen los distintos huesos del carpo entre sí, denominados ligamentos intercarpianos dorsales, palmares e interóseos; el hueso accesorio del carpo se conecta con los adyacentes mediante el ligamento pisocubital, pisoganchoso y pisometacarpiano, y la articulación carpometacarpiana recibe, además, el refuerzo de los ligamentos carpometacarpianos dorsales y palmares. En la región carpiana, los tendones de los músculos flexores y extensores están envueltos por vainas sinoviales, que facilitan el deslizamiento y disminuyen la fricción entre el tendón y el hueso; además, se observan bolsas sinoviales subtendinosas proximales a las inserciones de los tendones de los músculos extensor carporradial, extensor oblicuo del carpo (abductor largo del dedo 1º) y extensor carpocubital (cubital lateral). Los tendones de los músculos extensores, que discurren por el aspecto dorsolateral del carpo, fijados por el retináculo extensor, se encuentran revestidos de sendas vainas sinoviales que, desde su aspecto medial al lateral, son la vaina sinovial del tendón extensor carporradial, la del extensor digital común, la del extensor digital lateral, y la del extensor carpocubital. En su descenso por la cara palmar del carpo, bajo el retináculo de los flexores, el tendón

flexor digital profundo, a la vez que cada uno de los dos vientres del flexor digital superficial, presentan una vaina sinovial tendinosa, la vaina sinovial proximal común de los flexores. En el retináculo flexor encontramos, además de los músculos flexores citados, el tendón del músculo flexor radial del carpo y el del extensor oblicuo del carpo (separador largo del dedo 1º), cada uno envuelto en su vaina sinovial.

En el **menudillo** de los bovinos, encontramos las **articulaciones metacarpofalangianas** para los dedos 3º y 4º, en las que se articulan las trócleas de los metacarpianos con las falanges proximales de los dedos correspondientes. Aunque provistas de cápsulas articulares y sacos sinoviales propios, las paredes de estos últimos se unen y llegan a comunicarse en su aspecto palmar y cuentan con recesos dorsales y palmares, situados estos últimos bajo los tendones flexores. Aparte del ligamento suspensor, cada una de las articulaciones metacarpofalangianas presenta los siguientes nexos de unión: los ligamentos colaterales axial y abaxial; los ligamentos sesamoideos colaterales, que conectan los huesos sesamoideos abaxiales de cada dedo al borde adyacente de la falange proximal; los ligamentos sesamoideos cruzados, que unen los huesos sesamoideos axial y abaxial de cada dedo al borde adyacente de su correspondiente falange proximal; los ligamentos falangosesamoideos interdigitales que, procedentes de los huesos sesamoideos de un dedo, terminan insertándose hacia el tercio proximal de la cara palmar de la falange del otro dedo; los ligamentos palmares medial y lateral, de fibras transversas, que unen entre sí los dos huesos sesamoideos de cada dedo y conforman los escudos proximales, que sirven al deslizamiento durante la inflexión de los tendones flexores de los dedos; los ligamentos sesamoideos oblicuos medial y lateral que conectan los huesos sesamoideos abaxiales de cada dedo a la tuberosidad de la base de la falange del mismo lado; el ligamento intersesamoideo interdigital, que une los huesos sesamoideos axiales de cada dedo, y, por último, el ligamento interdigital proximal, que interconecta, cruzando sus fibras, las caras axiales adyacentes de la mitad proximal de las primeras falanges.

El **ligamento suspensor** de las articulaciones metacarpofalangianas, también conocido como aparato suspensorio de Ruini o músculo interóseo medio, comprende los músculos interóseos 3º y 4º, que se fusionan por sus bordes axiales a lo largo de los dos tercios proximales del gran metacarpiano, dando lugar a un único tendón interóseo. A

mitad de su trayecto, dicho tendón emite desde su superficie una banda o lámina de unión, cuyas ramas de bifurcación acaban uniéndose a los correspondientes tendones medial y lateral del flexor digital superficial, formando un manguito que es atravesado por el tendón del flexor digital profundo. En su tercio distal, el tendón se divide en una lámina media y en dos ramas laterales; la lámina media (fascículo interdigital) emite una rama medial y otra lateral, que descienden unidas durante un corto trayecto y que, tras insertarse parcialmente cada una en el hueso sesamoideo axial correspondiente, prosiguen independientemente, en forma de una ancha banda, por la escotadura intertroclear hasta alcanzar, respectivamente y por su cara axial, al tendón del extensor digital del dedo 3º y al tendón extensor digital lateral; por su parte, las ramas laterales (fascículos abaxiales) después de alcanzar los huesos sesamoideos abaxiales, prosiguen, cada una por la cara abaxial, hasta que se unen igualmente al tendón extensor correspondiente.

En el aspecto dorsal del menudillo, encontramos una bolsa sinovial subtendinosa bajo los tendones del extensor del tercer dedo y del extensor digital lateral, y en su aspecto palmar, se muestran las vainas sinoviales para los tendones flexores de los dedos superficial y profundo.

Las **articulaciones interfalangianas proximales** son, a diferencia de las descritas anteriormente, totalmente independientes, sin vínculos intercapsulares ni ligamentos interdigitales. Cada una está formada por la extremidad distal de la 1ª falange y la proximal de la 2ª y su movilidad es muy limitada. Las sinoviales de cada una de las cápsulas articulares se evaginan, formando recesos sinoviales hacia el límite dorsal de la cara interdigital, hacia la superficie extensora de la articulación y hacia la cara abaxial de la misma, que contribuyen a lubricar el tránsito de los tendones que discurren a estos niveles. Además de los ligamentos colaterales axiales y abaxiales, cada articulación presenta otros nexos de refuerzo, sobre todo por las caras axial y palmar; por la cara axial, destaca un largo ligamento colateral axial común, como elemento de unión de ambas articulaciones interfalangianas; en cuanto a la cara palmar, cuenta con tres cortos ligamentos palmares (axial, intermedio y abaxial) insertados en la tuberosidad flexora de la falange media.

Cada **articulación interfalangiana distal** o **del casco** se encuentra protegida por la envoltura córnea de la 3ª falange, y está formada por la extremidad proximal de ésta, la distal de la 2ª y el hueso sesamoideo distal. De la cápsula articular emergen los recesos dorsales y palmares de la sinovial articular, los primeros bajo las ramas del tendón extensor digital común y los segundos bajo las del flexor profundo de los dedos, llegando éstos últimos a prolongarse proximalmente hasta la tuberosidad flexora de la 2ª falange. Esta articulación presenta dos ligamentos colaterales, de los que solamente el abaxial está bien desarrollado, quedando el axial asociado a la masa del ligamento axial común. Entre la porción terminal del tendón flexor digital profundo y la superficie flexora del hueso sesamoideo distal (escudo distal) existe una bolsa sinovial, la podotroclear, que facilita el desplazamiento del tendón por encima de dicho hueso.

En la **articulación de la cadera** o **coxofemoral**, el acetábulo del coxal recibe la cabeza del fémur que, al ser ligeramente cilíndrica, limita bastante los movimientos que no sean de flexión y extensión. Su cápsula articular es amplia y, respecto a la membrana sinovial, puede decirse que llega hasta el fondo del acetábulo, rodeando al ligamento de la cabeza del fémur sin emitir recesos o sacos sinoviales de importancia. El ligamento de la cabeza del fémur, o ligamento redondo, constituye el principal nexo de unión y, a diferencia de los equinos, los bovinos carecen del ligamento accesorio del fémur, lo que repercute en la incidencia de dislocaciones de la cadera (SANDOVAL, 1998).

La articulación **femorotibiorrotuliana** o **babilla** es el prototipo de articulación sinovial compuesta, pues, aparte de la que se establece entre los cóndilos femorales y los correspondientes de la meseta tibial (articulación femorotibial), incluye también la formada entre la tróclea femoral y la rótula (articulación femororrotuliana). En la **articulación femorotibial**, la adaptación de los cóndilos del fémur con los correspondientes de la tibia es manifiestamente incongruente, dada la convexidad de unos y otros, sin embargo, dicho desajuste se corrige, en gran medida, mediante la interposición de un par de meniscos de fibrocartílago, que se fijan a la superficie articular proximal de la tibia mediante dos pares de cortos ligamentos meniscales, y que sirven para rellenar los intersticios, participar en la consecución de la estabilidad requerida y amortiguar las presiones. La estabilización de esta articulación se perfecciona, además, con sus ligamentos cruzados y con los ligamentos colaterales. La

cápsula articular es amplia y presenta dos recesos sinoviales, medial y lateral; el saco lateral, además de establecer relación con el medial, proyecta otro receso distal hacia el surco extensor de la tibia, receso que envaina al tendón de origen del músculo extensor digital largo; el saco medial, por su parte, comunica siempre con el de la articulación femororrotuliana.

La **articulación femororrotuliana** es subsidiaria de la femorotibial, debido a que los desplazamientos de la rótula sobre la tróclea femoral se supeditan a los movimientos de flexión y extensión de esta última. La cápsula articular es continuación de la femorotibial; sin embargo, la membrana sinovial forma un receso sinovial propio, lo que no impide que establezca comunicación con el saco medial de la articulación femorotibial, que se proyecta e infiltra, en mayor o menor medida, entre la cara craneal del fémur y la terminación del cuádriceps; entre este receso sinovial y la inserción tibial de los ligamentos rotulianos, se encuentra el cuerpo adiposo infrarrotuliano, que lo protege de éstos, por un lado, y del ligamento cruzado craneal por el otro. Los nexos de la articulación femororrotuliana corresponden, además de a los retináculos rotulianos, a los ligamentos femororrotulianos medial y lateral y a los tres ligamentos rotulianos. En los bovinos, la cara medial de la rótula ve ampliada su superficie articular merced a un fibrocartílago parapatelar que, junto a los ligamentos femororrotulianos medial y lateral, adapta la rótula a la tróclea femoral, evitando su luxación. Los ligamentos rotulianos medial y lateral complementan la acción mecánica al dar continuación a los femororrotulianos hasta la tibia; el ligamento rotuliano lateral acaba insertándose en la tuberosidad tibial después de recibir la fuerte expansión tendinosa de la porción craneal del músculo bíceps femoral; el ligamento rotuliano medial se fija proximalmente al fibrocartílago pararrotuliano medial, formando con él una especie de cabestrillo que cabalga sobre el saliente labio medial de la tróclea femoral; por último, el ligamento rotuliano intermedio, adyacente a su punto de inserción en la porción distal del surco de la tuberosidad de la tibia, presenta una bolsa sinovial subligamentosa, denominada bolsa infrarrotuliana. En su proximidad, encontramos, en la cara medial y en el borde craneal de la tibia, la bolsa sinovial subtendinosa del músculo semitendinoso, bajo su tendón de inserción distal, así como la bolsa sinovial subtendinosa del músculo bíceps del muslo, que se intercala entre la rama tendinosa craneal de inserción rotuliana y el epicóndilo lateral del fémur.

La **articulación del tarso** o **corvejón** es una articulación compuesta en la que se conectan los huesos de la pierna, los del tarso y los del metatarso, y agrupa las siguientes unidades articulares sinoviales y anfiartrosis: la articulación tarsocrural, la intertarsiana proximal, la intertarsiana distal, la tarsometatarsiana y las demás intertarsianas. El estrato fibroso de la cápsula articular puede considerarse, como ocurre en el caso del carpo, común para todo el complejo, pero la membrana sinovial independiza cuatro sacos sinoviales propios para cada una de las cuatro primeras unidades articulares citadas. El aparato ligamentoso de la articulación del tarso está formado por los ligamentos colaterales, los ligamentos tarsianos proximales y distales y los refuerzos de las fascias; los ligamentos colaterales del tarso son los principales agentes estabilizadores de toda la articulación, y constan de un componente largo y superficial y de otro corto y profundo. La **articulación tarsocrural** se establece entre las superficies congruentes de la cóclea tibial y la tróclea del talo, por una parte, y entre el maléolo del peroné y el calcáneo por otra, y sus movimientos fundamentales son los de flexión y extensión del pie. La cavidad articular está ampliada por tres recesos sinoviales (dorsomedial, medioplantar y lateroplantar) que desbordan la cápsula fibrosa, de modo que sus fondos se hacen subcutáneos, los cuales, a menudo, pueden ser asiento de alteraciones inflamatorias o de hidrartrosis. En la **articulación intertarsiana proximal,** los extremos distales del talo y del calcáneo forman un cilindro continuo y congruente con la excavación del hueso central del tarso en la que se apoyan, lo que permite movimientos de flexión y extensión complementarios a los que ejecuta la articulación tarsocrural; esta articulación presenta un saco sinovial que comunica plantarmente con la sinovial de la articulación tarsocrural. La **articulación intertarsiana distal** se establece entre el hueso central del tarso y los que componen la fila distal (tarsiano 1º y el resultante de la fusión de los tarsianos 2º y 3º), agrupados en una sinovial articular. Las **articulaciones tarsometatarsianas** se caracterizan por el aspecto planiforme de las superficies articulares de las caras articulares de los huesos tarsianos (centrotarsiano o centrocuartal, tarsiano 1º y el resultante de la fusión de los tarsianos 2º y 3º) y del gran metatarsiano, y por presentar un saco sinovial común para todas las articulaciones y el refuerzo de los ligamentos tarsometatarsianos dorsales y plantares. Las **articulaciones intertarsianas** corresponden a las anfiartrosis o interlíneas verticales que establecen entre sí los huesos adyacentes; la articulación talocalcánea está reforzada por un ligamento talocalcáneo lateral, un ligamento

talocalcáneo plantar y un ligamento interóseo.

Por último, hay que hacer referencia a los ligamentos vinculados a las articulaciones intertarsianas proximal, distal y a la tarsometatarsiana, es decir, los ligamentos dorsales y plantares del tarso, de los que el ligamento talocentrodistometatarsiano es el de mayor relevancia dentro de los primeros, y el ligamento plantar largo, destacando por su desarrollo en el grupo y destinado a contrarrestar la acción tenaz del tendón calcáneo común, es el más importante entre los segundos.

Para su protección, los tendones, a su paso por los distintos retináculos de esta región, se revisten de diferentes vainas sinoviales: en el aspecto dorsal, encontramos la vaina sinovial del tendón del músculo tibial craneal a su paso por el retináculo crural de los extensores, tendón bajo cuya rama de inserción medial aparece una amplia bolsa sinovial subtendinosa; la vaina sinovial del tendón extensor digital largo, localizado también en el aspecto dorsal, que engloba, además, al tendón de inserción del peroneo tercero, y que está ceñido a la cara flexora del tarso por los retináculos crural de los extensores, tarsiano de los extensores y metatarsiano de los extensores; la vaina sinovial del tendón extensor digital lateral, que lo protege a su paso por el surco maleolar lateral de la tibia, y la vaina sinovial del tendón del peroneo largo, donde cruza en superficie a este nivel; en el aspecto plantar, de los tres tendones que componen el músculo flexor digital profundo, sólo el lateral y el medial van provistos de sinoviales propias, ya que el tibial caudal se une al del flexor lateral antes de alcanzar el tarso: la vaina sinovial del tendón flexor digital lateral para su deslizamiento por el sustentáculo talar del calcáneo, y la del tendón flexor digital medial, para el deslizamiento de éste por el surco maleolar medial; finalmente, entre el ensanchamiento calcáneo del músculo flexor digital superficial y la tuberosidad del calcáneo se intercala una bolsa subtendinosa, que no debe confundirse con la bolsa subcutánea calcánea (mucho más susceptible a las inflamaciones) ni con la bolsa sinovial del tendón calcáneo, que se ubica entre el tendón de inserción del tríceps de la pierna y la citada tuberosidad.

Para terminar, aunque la similitud anatómica de las **articulaciones intermetatarsianas**, **metatarsofalangianas** e **interfalangianas** del miembro pelviano de los bovinos, cuya disposición y organización anatómica es sumamente parecida a la de sus homólogas de

las manos, hace que nos decantemos por ahorrar su descripción pormenorizada, no es menos cierto que, en cualquier caso, debemos tener en cuenta las diferencias osteológicas, así como las terminológicas que afectan a ciertos recesos sinoviales o ligamentos.

3.1.2.– Recuerdo fisiológico

En los mamíferos, el **músculo esquelético** está constituido por fibras musculares con distintas propiedades contráctiles y metabólicas; los músculos disponen de un conjunto de células altamente especializadas que transforman la energía química en trabajo mecánico, como respuesta a estímulos excitadores que ocurren en la membrana celular; esta característica básica determina que los músculos se contraigan generando tensión y produciendo movimiento, lo que permite al animal realizar actividades tales como permanecer en la estación o correr, así como sustentar la función de los diferentes sistemas orgánicos (COSTA, 1995; SERRANO y LÓPEZ–RIVERO, 1997; CUNNINGHAM, 1999; PEÑA, 2011).

En las articulaciones, la **membrana sinovial** actúa como una importante barrera permeable que controla la composición del líquido sinovial. La mayoría de las moléculas pequeñas cruzan la membrana sinovial mediante un proceso de difusión libre, que está limitado por el espacio intercelular en la membrana sinovial más que por las fenestraciones de los vasos sanguíneos (SIMKIN, 1979). En general, se acepta que casi todas las proteínas presentes en el líquido sinovial derivan del plasma (CURTISS, 1973). Sólo se desconoce el origen de aproximadamente el 2% de las proteínas unidas con firmeza al hialuronato, y se ha sugerido que provienen de los sinoviocitos tipo B (GHADIALLY y ROY, 1969). En las efusiones traumáticas, los cambios en el contenido y la composición proteica se han asociado tanto con el aumento de la permeabilidad vascular (SIMKIN, 1979) como con el incremento de la síntesis proteica por parte de los sinoviocitos (ROY y GHADIALLY, 1966). El hialuronato es sintetizado por las células de la membrana sinovial (HOWARD y McILLWRAITH, 1996; ALONSO, 2009).

Otra propiedad importante de la cápsula articular es su capacidad para permitir un completo rango de movimiento. El ejemplo de la articulación metacarpofalangiana (menudillo), que se ilustra en el Dibujo 2, muestra cómo la membrana sinovial se repliega sobre la cara dorsal de la articulación en extensión y en la cara palmar en flexión. Esta propiedad de replegamiento denominada redundancia (SIMKIN, 1979), se ve impedida por la inflamación y la fibrosis, que darán lugar a la rigidez articular. La continuidad de la cápsula articular también es significativa debido a su papel en la absorción de las fuerzas de choque (ALONSO, 2009).

La lubricación adecuada de la membrana sinovial es otro factor importante para una función articular normal.

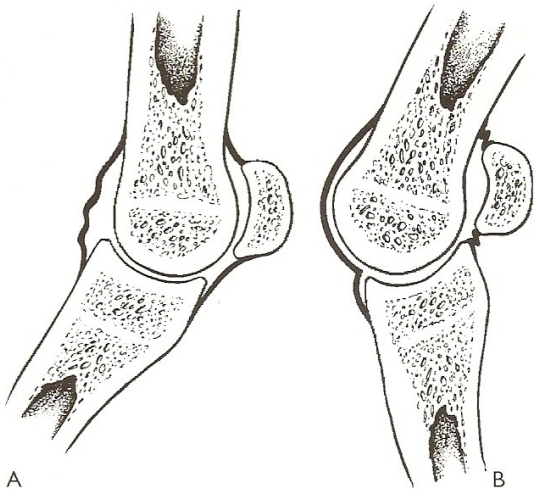

Dibujo 2 Esquema de la articulación metacarpofalangiana mostrando cómo la membrana sinovial redundante se repliega en la cara dorsal en la extensión (A) y en la cara palmar en la flexión (B) (McILWRAITH, 2004).

En cuanto al **cartílago articular**, es una estructura de máxima transcendencia que juega un papel importante a la hora de la transmisión y atenuación de las fuerzas a las que son sometidas las articulaciones durante la locomoción (VAN WEEREN, 2007_b; 2008), pues permite un deslizamiento fácil entre las superficies articulares adyacentes, previene la abrasión de éstas (JURVELIN y col., 1985), facilita el acoplamiento entre ambas y ayuda a que las fricciones se distribuyan sobre toda la superficie. Hasta los años 70 del siglo pasado, como publican RADIN y PAUL en 1970, a pesar de que en un pasado más lejano aún, el cartílago articular era considerado como un elemento absorbente de fuerzas de choque dentro de la articulación, todos los estudios sobre

atenuación de fuerzas parecían demostrar que el hueso y los tejidos blandos periarticulares eran los que absorbían las fuerzas de choque en la articulación mientras que el cartílago parecía tener escasa capacidad para esto; sin embargo, a día de hoy se sabe que, debido a su elasticidad, es capaz de amortiguar las violentas presiones que se pueden producir durante la marcha o la carrera y hacerlas desaparecer gradualmente (FUENTES y col., 2001; ALONSO, 2009).

El cartílago articular es avascular, careciendo tanto de vasos sanguíneos como linfáticos. Los estratos profundos del cartílago inmaduro son extensamente penetrados por brotes vasculares provenientes desde las porciones osificadas de la epífisis, y eso parece jugar un papel importante en la nutrición del cartílago en la región subcondral (OGATA y col., 1978). El cartílago inmaduro es un complejo articular–epifisario, cuyos estratos más profundos constituyen una zona de crecimiento; mientras, en los adultos, el cartílago articular está separado del espacio vascular subcondral por una placa terminal de hueso (la lámina subcondral) y su nutrición se produce por medio de la difusión desde el líquido sinovial. Bajo cargas fisiológicas, el cartílago se puede comprimir hasta el 40% de su altura original. La profundidad a la que se puede extender el gradiente nutricional por difusión es limitada, alcanzando su espesor cartilaginoso máximo en 6mm (MAROUDAS, 1972); debido a este límite, cuando se retiene el cartílago en un espesor mayor a los límites de difusión, se produce una necrosis secundaria, tal como sucede en algunos casos de osteocondrosis disecante.

En el cartílago articular no hay nervios, y inervación de la superficie de carga de la articulación depende de las terminaciones nerviosas presentes en la cápsula articular, los ligamentos, los músculos y el hueso subcondral, tanto en lo que se refiere a la apreciación del dolor como a la propiocepción (MANKIN y RADIN, 1979).

Los siguientes componentes del cartílago articular interactúan para proporcionar sus notables características mecánicas y físicas en un animal joven y sano: una matriz permeable que es rígida a la compresión; un reticulado fibroso capaz de luchar contra el estrés de alta tensión; un líquido que fluye bajo carga o deformación y ayuda a disipar el estrés en el tejido y una tumefacción por alta tensión que da lugar a una matriz hinchada por agua (MYRES y MOW, 1983).

En una articulación sin carga, las superficies articulares opuestas no son totalmente congruentes (GARDNER y McGILLIVRAY, 1971); sin embargo, bajo cargas fisiológicas, debido a que el cartílago es blando, la deformación causa un aumento del área de contacto (disminuyendo los niveles de estrés en el tejido) y también aumenta la congruencia articular (dando estabilidad adicional). La adaptación del cartílago bajo carga también puede ayudar a formar y retener lubricación. A medida que el cartílago articular es comprimido por estar bajo carga directa, las áreas adyacentes están sujetas a un esfuerzo tensional transverso; estas fuerzas tienden a redistribuir el líquido, alejándolo del área comprimida y llevándolo hacia las regiones de estiramiento. Por otra parte, los ensayos de carga llevados a cabo con cartílago articular sugieren que la zona superficial proporciona, además de una superficie de contacto lisa, un efecto de difusión de la carga; la zona intermedia parece que actúa como una zona de deformabilidad y de acopio de energía y la zona más profunda conecta el tejido al hueso adyacente (BADOUX, 2005).

HUNZIKER (1999) puntualizó que la naturaleza avascular del cartílago lo aísla de los vasos sanguíneos, los cuales juegan un papel fundamental en el proceso de la cicatrización; consecuentemente, la superficie lesionada del cartílago se encuentra aislada de los elementos provenientes de la médula ósea, macrófagos, células endoteliales, células mesenquimatosas, etc. que, en condiciones normales, participan en la reparación de otros tejidos, de ahí que, en los animales adultos, la regeneración del cartílago hialino articular, por sus propios medios, no sea posible (QIU y col., 2003; ALONSO, 2009).

3.1.3.– Recuerdo biomecánico

En los cuadrúpedos, el eje corporal depende del peso del cuerpo (gravitación), mientras que también debe transmitir el poder locomotor de los miembros pelvianos. En estos animales, por tanto, la construcción del eje corporal es el resultado adaptativo de un compromiso entre las direcciones vectoriales de la gravitación y las fuerzas de propulsión; en este sentido, dicho eje debe ser capaz de resistir las cargas deformantes, así como de absorber los impactos, en la dirección de las líneas de trabajo, de la resultante de todas las fuerzas propulsoras (BADOUX, 1982).

Debido al gran volumen relativo que representan cuello y cabeza, los miembros torácicos soportan más peso que los pelvianos (HACKETT y SACK, 2004_b); en la posición de estación, existe una interacción entre músculos, tendones y ligamentos, dentro del denominado aparato de sustentación del miembro torácico (ROONEY y col., 1978), para fijar el alineamiento de los huesos de la mano, suspender el menudillo, bloquear el carpo y estabilizar el codo, el encuentro y aun la espalda y el balancín cervicocefálico. Este complejo de estructuras funciona casi enteramente como un **sistema recíproco**, automático y de resistencia de fuerza, lo que permite al animal permanecer de pie con un mínimo de actividad muscular (SÁNCHEZ, 2005_a).

El miembro pelviano cuenta con un **aparato de sustentación pasiva** más desarrollado aún que el del miembro torácico, constituido por músculos con modificaciones tendinosas, en conjunción con adaptaciones esqueléticas, que logran disminuir el trabajo muscular, y que constituye un eficaz sistema de absorción y devolución de energía elástica especialmente durante la locomoción a grandes velocidades; este mecanismo determina que los movimientos de las articulaciones de la babilla, del corvejón e incluso del menudillo, funcionen en interdependencia. Sólo la articulación coxofemoral queda fuera de este aparato, de modo que, para lograr su fijación, es necesario emplear fuerza muscular, es decir, energía (MAIERL y col., 2004; PEÑA, 2011).

El **mecanismo de bloqueo de la rótula**, a través de sus ligamentos medial e intermedio sobre el labio medial de la tróclea del fémur, es parte del llamado aparato de sostén pasivo del miembro pelviano, que evita la flexión de las articulaciones de la babilla y del corvejón y la extensión excesiva en las articulaciones del menudillo y falangianas. Los músculos peroneo tercero y flexor digital superficial, transformados en estructuras totalmente tendinosas, conectan la babilla y el corvejón de tal manera que las dos articulaciones sólo se pueden mover al unísono; en consecuencia, cuando la babilla está bloqueada por el mecanismo de fijación rotuliana, la articulación del corvejón también está bloqueada y no se flexiona bajo el peso del animal (SÁNCHEZ, 2005_a; 2007_b; PEÑA, 2011).

Las **articulaciones sinoviales** tienen dos funciones principales: proporcionar movimiento y transferir carga. La estabilidad de la articulación resulta de la configuración ósea de la articulación, los ligamentos y el soporte capsular, con la unidad músculo–tendinosa controlando la articulación. Además, se considera que la presión hidrostática negativa existente dentro de la cavidad sinovial de las articulaciones normales confiere un efecto de "succión" que actúa como factor de estabilización (SIMKIN, 1979; ALONSO, 2009).

Las inserciones de la cápsula fibrosa y los ligamentos articulares en los huesos adyacentes demuestran una organización zonal. Ramas paralelas de colágeno se introducen en primer término en el estroma fibrocartilaginoso y, a medida que se acercan al hueso, se calcifican, de modo que las fibras colágenas ingresan en la cortical ósea de una forma análoga a las de las fibras de Sharpey; esta transición gradual de la cápsula articular y los ligamentos, primero hacia un fibrocartílago mineralizado y luego hacia hueso, aumenta la capacidad de las inserciones para distribuir fuerzas de manera regular y disminuye la posibilidad de un fallo por tracción (MANKIN y RADIN, 1979).

3.2.– ALTERACIONES DE LA LOCOMOCIÓN

Para desarrollar la capacidad de apreciación de las claudicaciones y los defectos de la marcha, es importante comprender la conformación y el movimiento. Más allá de que muchas claudicaciones se fundamentan en alteraciones de la porción distal de los miembros, los factores causales también se pueden localizar en la porción proximal de aquéllos o en el tronco; por lo tanto, es necesario considerar toda la conformación como un conjunto. La comprensión de las relaciones que se establecen entre la conformación, el movimiento y las claudicaciones es esencial para tomar decisiones clínicas y reproductivas acertadas, y para proyectar buenos programas de manejo, entrenamiento y terapia (STASHAK y HILL, 2004).

De entre los muchos elementos que alteran la locomoción en los grandes animales, distinguimos a las ataxias y las cojeras; la ataxia o incoordinación de la marcha es uno de los mayores síndromes clínicos dentro de las enfermedades nerviosas (BLOOD y

RADOSTITIS, 1992_b); en cuanto a las cojeras o claudicaciones, se definen como alteraciones del modelo fisiológico locomotor de una o varias extremidades, de origen no neurológico (STANEK, 1997); los factores que tradicionalmente se tienen en cuenta a la hora de estudiar las claudicaciones, normalmente, son la conformación de la porción distal de los miembros y la presentación de dolor (STASHAK y HILL, 2004).

3.2.1.– Conformación y movimiento

La valoración de las virtudes y las deficiencias en los animales depende de su conformación; este conocimiento es tan antiguo como la utilización que ha hecho el hombre de las especies para el trabajo y la evaluación de su rendimiento en el mismo (ROSSDALE y BUTTERFIELD, 2006; PEÑA, 2011).

Podemos considerar la conformación como la forma, el contorno y la apariencia física externa de cualquier animal, y está influenciada por la disposición de sus músculos, huesos y otros tejidos (BEEMAN, 1983; 2008). La conformación desempeña un papel importante en la evaluación fenotípica, razón por la que, según McILWRAITH y col. (2004), su estudio, la morfología, es de gran importancia y debe ser considerada como una disciplina que contribuye al bienestar de los animales (MARKS, 2000), ya que nos ayuda a entender mejor la presencia o aparición de lesiones en su aparato locomotor, así como también a discernir si éstas se deben a errores de manejo, condiciones medioambientales, traumatismos o defectos constitucionales (PEÑA y col., 2006; $2008_{a,b}$; PEÑA, 2011).

El término conformación se refiere al aspecto físico y al delineamiento de un animal, dictaminado de forma primaria por las estructuras óseas y musculares (MAWDSLEY y col., 1996), razón por la que no es práctico establecer un único estándar de perfección o definir de manera unívoca la conformación ideal o normal (BEEMAN, 1983; HILL, 1995_b; STASHAK y HILL, 2004). PEÑA (2011) describe, en su tesis doctoral ***Alteraciones morfológicas de las extremidades de los equinos; diagnóstico, incidencia y estudio de las correlaciones entre éstas y las enfermedades del aparato locomotor***, que existe una variación progresiva y dinámica de la conformación y los aplomos a lo largo de la vida de los animales, desde las formas infantiles, fruto del desarrollo

incompleto y progresivo propio de su edad, hasta las seniles, consecuencia de la obligada degeneración somática impuesta por la edad, y por las lesiones y enfermedades padecidas a lo largo de la vida, pasando por la edad adulta, en la que con mayor frecuencia se pueden observar las conformaciones denominadas "correctas" desde un punto de vista formal; que, a su vez, también pueden sufrir variaciones en función de la raza, el sexo, el entrenamiento, el trabajo, el estado de carnes, la fase reproductiva en que se encuentra el animal e incluso del manejo de que es objeto.

La estructura física de un animal es una consideración importante a tener en cuenta (MOYER, 1988), pues su conformación corporal es un factor determinante en sus movimientos y su vida útil, y varía en función de la raza, la edad, el sexo y el estado fisiológico (PEREYRA, 1997; ROMEI, 2008; SÁNCHEZ, 2009_a); por lo tanto, en una evaluación adecuada, la conformación debe relacionarse con la función que desempeña cada animal (BEEMAN, 1983; 2008; HILL, 1995_b; DYSON, 2002; STASHAK y HILL, 2004): pues, de hecho, diversas conformaciones no ideales, ya sean en un sentido o en el contrario, cuando son ligeras, no exceden los límites de lo fisiológico y no son causa predisponente para la aparición de interferencias en la locomoción, enfermedades y lesiones, pueden considerarse adaptaciones del organismo que le permiten desarrollar con mayor eficacia y eficiencia determinadas actividades físicas, para las que ha sido seleccionado por el hombre; de ahí que, lejos de ser consideradas defectuosas, deban denominarse como aptitudinarias (PEÑA, 2011). Por último, cuando se identifican discrepancias conformacionales, es importante diferenciar entre defectos y falta de salud; en el primer caso, se trata de cicatrices e irregularidades que no afectan al uso del animal, mientras que en el segundo, puede haber una claudicación o cualquier otra alteración que lo afecte (HILL, 1995_b; STASHAK y HILL, 2004).

Los aplomos se definen como las relaciones existentes entre las direcciones de los radios óseos de las extremidades y determinadas líneas verticales o plomadas con las que se comparan aquellas (SÁNCHEZ, 2005_b).

Los miembros son partes esenciales en la locomoción y, para ello, se estructuran como columnas de soporte y como órganos de impulsión; asumiendo estos objetivos, se erigen así en los principales protagonistas, tanto para el equilibrio como para la

actividad locomotora (IGLESIAS, 1947; AGÜERA y SANDOVAL, 1999_d). En los bovinos, la dirección normal de los miembros o aplomos da lugar a unos ángulos que varían en las diferentes articulaciones: en el menudillo, de 150-160º, en la cuartilla con el suelo 50-55º, en el carpo de 180º, en el tarso de 130-145º y en la babilla de 130º (RUTTER, 2003).

La locomoción o desplazamiento es el resultado del movimiento, y éste está compuesto por el avance y la acción del animal y, aunque las porciones inferiores de los miembros son el punto focal de la elevación, el movimiento es un esfuerzo combinado de todo su cuerpo. El avance o traslación se refiere a la trayectoria de un casco en relación con los otros miembros y se puede observar desde delante, desde atrás y desde sus laterales; la acción, por su parte, toma en cuenta la flexión articular, la longitud del paso y otras cualidades (STASHAK y HILL, 2004).

3.2.2.– Ataxias

La palabra ataxia procede del griego ataxia, que significa desorden, irregularidad, perturbación de las funciones del sistema nervioso locomotor que afecta a los movimientos voluntarios (RAE, 2001), y consiste en una mala coordinación de los movimientos de los miembros y del cuerpo como consecuencia de un déficit propioceptivo. La ataxia ocasiona un paso mensurado e inestable, que se evidencia durante la fase de avance o retroceso como un bamboleo de la pelvis, el tronco y, en ocasiones, de todo el cuerpo, y que da lugar a la colocación del pie en abducción o aducción, al cruce de los miembros o a pisarse el pie opuesto, exacerbándose cuando se obliga al paciente a girar de forma súbita o a caminar en círculos, sobre pendientes o hacia atrás. En la marcha en círculos o al girar, en un animal débil o atáxico, el miembro afectado puede quedar fijo mientras el animal gira a su alrededor o, incluso, se cae sentado de grupa; la circunducción del miembro externo se considera asimismo un fallo propioceptivo. Cuando el paciente camina con la cabeza elevada a menudo exagera los signos de ataxia, en especial en los miembros pélvicos.

El hecho de cubrir los ojos al paciente, parece no exacerbar la ataxia y la debilidad provocadas por una enfermedad de la médula espinal; sin embargo, la marcha anómala

observada en las enfermedades vestibulares o cerebelosas empeora en esta situación. La marcha atáxica puede ser más pronunciada cuando el animal se mueve libremente al trote o al galope, en especial cuando intenta detenerse, momento en que el miembro puede sufrir una amplia abducción o aducción.

Los déficits propioceptivos generales se deben, lógicamente, a lesiones de la vía propioceptiva general, que lleva la información de la posición de los miembros y el tronco hasta el cerebelo (propiocepción cerebelar), el tálamo y la corteza cerebral (propiocepción consciente). Los déficits de esta última se observan en caballos que adoptan y mantienen posturas anómalas al efectuar marchas en círculos (ROSE y HODGSON, 1993; COLAHAN y col., 1998).

A menudo, la ataxia se confunde con la debilidad o la paresia, que se manifiestan por el arrastre de los pies, tropiezos y, posiblemente, por el desgaste de las lumbres de la pezuña. En este caso, al cargar peso sobre un miembro débil, éste mostrará temblor, pudiendo llegar a caer por falta de soporte, así como un aumento de la extensión de las articulaciones metacarpofalangianas; estos cambios empeoran cuando se les obliga a caminar en un círculo cerrado o a subir por una pendiente, en particular con la cabeza elevada (ROSE y HODGSON, 1993; FORÉS, 1996; MACKAY y MAYHEW, 1998).

Las ataxias se originan a partir de múltiples y diferentes causas, tales como malformaciones (malformación atlantooccipital de los potros árabes, abiotrofia cerebelosa de los potros árabes, malformación vertebral cervical, etc.), enfermedades traumáticas (hematoma en el IV ventrículo con desplazamiento del cerebelo, traumatismos de la médula espinal o de la cabeza, encefalopatía hipóxica isquémica en potros, etc.), enfermedades parasitarias (mieloencefalitis por protozoos), enfermedades víricas o bacterianas (mieloencefalitis por herpesvirus, virus de la diarrea vírica bovina, encefalomielitis virales, rabia, listeriosis, tétanos, etc.), enfermedades degenerativas (mieloencefalopatía degenerativa equina, ataxia progresiva bovina, ataxia hereditaria de los terneros), ingestión de toxinas (latirismo, cistitis y ataxia asociadas a ingestión de plantas del género Sorghum sp.), síndromes vestibulares (otitis media, otitis interna) o procesos idiopáticos (degeneración cerebelosa idiopática en bovinos adultos, síndrome vestibular idiopático, etc.) (BLOOD y RADOSTITIS, 1992_b; ROSE y HODGSON,

1993; MAYHEW, 1994; SLOVIS, 2006; DELGADO y col., 2007_b; JORDÁ y col., 2007).

Como consecuencia de todo lo relatado hasta aquí, es evidente que, para un correcto diagnóstico de las claudicaciones, es necesario recurrir al examen neurológico en un primer lugar, para determinar si dicha alteración de la locomoción tiene un origen nervioso y se trata de una ataxia o no (SÁNCHEZ, 2012).

3.2.3.– Cojeras

Las claudicaciones o cojeras propiamente dichas son manifestaciones, durante el movimiento, de una alteración estructural, funcional, o dolorosa, en uno o más miembros o en el dorso; existiendo, asimismo, claudicaciones que no permiten levantarse al animal, como por ejemplo una infosura aguda y grave de las cuatro extremidades (ROONEY, 1969; ADAMS, 1974; TURNER y HAWKINS, 1995; STEINER, 2009). La claudicación puede generarse como consecuencia de traumatismos, anomalías congénitas o adquiridas, infecciones, alteraciones metabólicas, circulatorias o nerviosas, y por combinaciones de las causas anteriores. Para su diagnóstico, es imprescindible un conocimiento detallado de la anatomía, la fisiología y la biomecánica, la comprensión de la cinemática y una apreciación de los diseños geométricos y de las fuerzas resultantes (STASHAK, 2004).

3.2.3.1.– Contribución axil en las claudicaciones

La columna vertebral es una región fundamental en la locomoción (DENOIX, 1987; 1988), es un verdadero puente tendido entre los miembros anteriores y los posteriores que sostiene todo el peso, por lo que su correcto funcionamiento es necesario durante la propulsión (DENOIX, 1988; PEÑA, 2011).

Excluyendo la articulación atlantoaxial, una articulación trocoide (KAINER, 2003), las articulaciones de la columna vertebral permiten la flexión, la extensión, la flexión lateral y hasta una rotación limitada (DENOIX, 1999; DENOIX y AUDIGIÉ, 2000) y,

mientras que estos movimientos se encuentran limitados en cada articulación, tomada como un todo, los movimientos de la columna son bastante extensos (KAINER, 2003).

El llamado balancín cervicocefálico, integrado por el cuello y la cabeza, está dotado de una amplia movilidad en todos los sentidos, necesidad impuesta tanto por la estática como por el equilibrio durante la marcha; esto se consigue gracias a un atlas que oficia como una verdadera rótula, al articularse con el hueso occipital de la cabeza, y el axis, segunda vértebra cervical que facilita la movilidad del atlas; las restantes articulaciones cervicales son muy poco móviles, adaptadas a los requerimientos de la mecánica de la propulsión. Este balancín, debido a la acción del ligamento cervical, actúa como un tensor de la columna dorsolumbar, al actuar sobre las apófisis espinosas de la cruz. La escasa movilidad de las articulaciones cervicales caudales a la segunda, dota a este eje de una fijeza que favorece la acción propulsora; pero aquéllas, como consecuencia de esa misma condición, son también asiento propicio de fracturas, esguinces y roturas musculares.

Las vértebras que siguen caudalmente a las cervicales son las 8 primeras torácicas, que se muestran, generalmente, más elevadas que el resto de las vértebras dorsales y con sus apófisis espinosas menos oblicuas; esto favorece la tensión de la columna, condición necesaria para que la acción de los músculos elevadores del cuello y la cabeza, así como los de la espalda, se realice en las mejores condiciones. Tanto las articulaciones de la cruz como las de las restantes vértebras torácicas entre sí, tienen desplazamientos muy limitados, pues la implantación de las costillas por un lado, y las enormes apófisis espinosas por otro, evitan el juego entre las vértebras.

En lo que respecta a la intervención costal, las ocho primeras costillas se insertan sobre el esternón, proporcionando una estructura firme a la caja torácica, y las cinco restantes se reúnen por su parte inferior constituyendo el hipocondrio; esta disposición anatómica contribuye a facilitar los movimientos respiratorios, de manera que se puedan atender en todo momento los requerimientos fisiológicos que se le impongan al animal. Estas últimas cinco vértebras y costillas, junto con las seis vértebras lumbares, conforman la región dorsolumbar, de singular importancia desde el punto de vista fisiológico y mecánico (OLHAGARAY, 1984; SANDOVAL, 1998).

Esta base ósea que forma la columna sustenta la musculatura precisa para realizar los movimientos propios de la región axil, siendo ambos lugares de asiento de un buen número de procesos patológicos que traen como consecuencia alteraciones de la locomoción, debido al dolor que allí se produce o a su efecto mecánico. En cuanto a las alteraciones óseas, pueden observarse desviaciones de la dirección de la columna, como la lordosis, la cifosis o las escoliosis, que tienen una enorme repercusión sobre la funcionalidad del raquis, pero que también son mucho menos agresivas, desde el punto de vista mecánico, que otras afecciones que atacan a las estructuras de la columna, como las osteítis vertebrales, las espondilitis y las espondiloartrosis, que cursan con anquilosis parciales o totales y que afectan principalmente a las vértebras cervicales, dorsales y lumbares; así como las fracturas vertebrales, las luxaciones, las desmitis, etc. De modo similar, las afecciones musculares, tales como las mialgias, las miositis, las roturas, las amiotrofias, las desinserciones, los abscesos o los hematomas, provocan también importantes alteraciones en la marcha del animal (OLHAGARAY, 1984).

3.2.3.2.– Claudicaciones originadas en afecciones asentadas en las extremidades

Clásicamente, las claudicaciones consecuentes a afecciones asentadas en las extremidades, dependiendo del momento de la dinámica en que se produzcan, se vienen clasificando en uno de los cuatro tipos siguientes (TURNER y HAWKINS, 1995; STASHAK, 2004; SÁNCHEZ–VALLE, 2008; SÁNCHEZ, 2012):

1.– **Claudicaciones de apoyo**: son aquellas en las que la alteración locomotriz se manifiesta aparente, cuando el pie toma contacto con el suelo o cuando el miembro soporta peso (fase de estación). En éstas, las estructuras afectadas suelen ser distales, aunque no siempre (SÁNCHEZ, 2006_b), y el animal, o bien no apoya la extremidad, o bien eleva la cabeza o la grupa del lado correspondiente al apoyar el miembro enfermo; además, se observa normalmente una limitación en la hiperextensión normal del menudillo durante la carga de la extremidad enferma (con la salvedad de que en el caso de ciertas lesiones en el aparato suspensor del menudillo, éste podría hiperextenderse) (DENOIX, 2004_a; SÁNCHEZ, 2012). Suele considerarse que este tipo de cojeras se debe normalmente a lesiones en huesos, articulaciones, tejidos blandos de sostén (ligamentos y tendones flexores), nervios motores o en cualquiera de las estructuras que componen el pie; tal es el caso de las cojeras debidas a fracturas de la tercera falange, a

problemas en el hueso navicular o, por ejemplo, a una enfermedad degenerativa articular de la articulación metacarpofalangiana (WYN–JONES, 1992; STEINER, 2009). Estas cojeras, en muchas ocasiones, pero no en todas, se acentúan obligando al animal a caminar en círculo con el miembro afectado por el interior del mismo; al igual que, en el caso de los procesos dolorosos del pie, al obligarlo a andar sobre superficies duras y pedregosas (STEINER, 2009).

2.– **Claudicaciones de elevación o durante el vuelo del pie**: son las que se hacen evidentes cuando el miembro se traslada por el aire; en éstas, el animal no flexiona o no extiende en el aire correctamente alguna o algunas de sus articulaciones; puede, o no, elevar la cabeza o la grupa del lado correspondiente al intentar movilizar el miembro enfermo; o bien, puede llevar las extremidades rastreras o rígidas, o manifestar movimientos anómalos o exagerados (DENOIX, 2004_b; SÁNCHEZ, 2012), tal es el caso de la miopatía fibrótica del músculo semitendinoso (SÁNCHEZ, 2012). Se considera que estas claudicaciones normalmente son la consecuencia de procesos patológicos asentados en articulaciones, músculos, tendones (principalmente extensores), vainas tendinosas o bolsas sinoviales y frecuentemente están causadas por daños en estructuras proximales (SÁNCHEZ, 2006_b); como ejemplo de este tipo de cojera tenemos la provocada por la fijación proximal de la rótula o enganche rotuliano (ROSE y HODGSON, 1993). STEINER (2009) cita que las cojeras puras de elevación son escasas y que, en la mayoría de los casos, no sólo es dolorosa la flexión articular sino que también el apoyo lo es en algún grado; también afirma que estas cojeras suelen agravarse al caminar sobre superficies blandas, o en círculo cuando el miembro afectado se mueve por el exterior del mismo.

3.– **Claudicaciones mixtas**: son las que observan tanto cuando el miembro está en movimiento (durante la fase de vuelo) como cuando está soportando peso (fase de estación), y pueden involucrar cualquier combinación de las estructuras afectadas en las claudicaciones de elevación y en las de apoyo (SÁNCHEZ–VALLE, 2008; SÁNCHEZ, 2012). En el caso de la bursitis bicipital séptica, que produce una claudicación de apoyo, también puede ocurrir que el animal altere la traslación del miembro para proteger el pie en el momento del apoyo, o que altere el vuelo de otras extremidades

para compensar a la enferma, lo que se podría malinterpretarse como una cojera de elevación (FORRESU, 2006).

4.– **Claudicaciones complementarias o compensatorias**: son las que se producen cuando el dolor o la alteración funcional en un miembro desencadenan dolores referidos, y por lo tanto cojeras complementarias, como consecuencia de la adopción de posturas antiálgicas y de la sobrecarga de otras estructuras más o menos distantes de la lesión original (SÁNCHEZ–VALLE, 2008; SÁNCHEZ, 2012). Es común observar claudicaciones compensatorias en un miembro como resultado del padecimiento de cojeras en la extremidad contralateral (ROONEY, 1969); como ejemplos, tenemos la cojera debida a una infosura biomecánica que padece una extremidad, como consecuencia de haber tenido que soportar prolongadamente un sobrepeso, después de que el animal haya sufrido lesiones o intervenciones en el miembro contralateral, que, en algún grado, impidieron que este último cargara plenamente la parte de peso que le correspondería de modo fisiológico al apoyar en el suelo (WYN–JONES, 1992); o la provocada por el dolor en los tarsos de un animal que se remete de posteriores para descargar peso de unas manos afectadas por dolor crónico de los talones (SÁNCHEZ, 2007). En el caso de los miembros posteriores, estas cojeras se presentan con mayor frecuencia en caballos a los que se requiere un mayor empleo de estas extremidades, pues incluso cambios menores en la carga del peso pueden determinar una claudicación complementaria si los ejercicios del animal se producen a alta velocidad, en especial en largas distancias. El pie, el ligamento suspensor del menudillo, los huesos sesamoideos proximales, los tarsos y los tendones flexores digitales parecen ser los afectados con mayor frecuencia. Las claudicaciones complementarias en el mismo miembro suelen producirse cuando, como consecuencia de un excesivo estrés en una estructura previamente sana, el animal intenta proteger la región algésica de este miembro, alterando la posición de la extremidad y dando lugar a diversas contracturas y sus consecuencias (STASHAK, 2004; SÁNCHEZ, 2006_b).

Como consecuencia de todo lo referido hasta ahora, a día de hoy, aunque hay un número de cojeras que, por sus particulares características, se pueden seguir incluyendo en uno de los dos primeros tipos clásicos, no parece que la tradicional dicotomía entre cojeras de apoyo y de elevación sea una clasificación muy clara ni adecuada, ya que

prácticamente todas poseen un componente de apoyo y otro de elevación y dado que, como consecuencia de la adopción de posturas antiálgicas y de la aparición de sobrecargas en otras estructuras más o menos distantes, acaban desencadenándose dolores referidos, actualmente se tiende a clasificar las cojeras según la intensidad de la claudicación (TURNER y HAWKINS, 1995; SÁNCHEZ, 2006$_b$; 2012; SÁNCHEZ–VALLE, 2008). Esta sistemática desarrollada para clasificar las claudicaciones se denomina **"prueba de locomoción"**, y su fiabilidad en la determinación de las cojeras, tanto en equinos como en bovinos, ha sido ampliamente comprobada, siendo un sistema útil para la detección tanto de las características como de los factores que son importantes para la aparición de las cojeras.

En el caso de las vacas lecheras, estas pruebas clasifican la locomoción de los pacientes a través de la observación del animal parado y caminando, poniendo especial énfasis en la postura de la región dorsolumbar, determinando un grado de claudicación como manifestación secundaria de dolor y describiendo cada grado de claudicación (CHANNON y col., 2009). En las granjas, estas pruebas de locomoción cumplen diversas funciones, pues, al distinguir incluso los signos más leves de cojera, estimulan a la persona encargada de reconocerlas y tratarlas a hacerlo precozmente, y a proporcionar una información valiosa clínicamente, como la prevalencia de estos procesos en el rebaño, su duración o los factores de riesgo estacionales, lo que permite abordar con más garantías los protocolos existentes para la reducción de las cojeras en el rebaño (WHAY, 2002). Diferentes autores, como MANSON y LEAVEL (1988), TRANTER y MORRIS (1991), WHAY y col. (1997), SPREACHER y col. (1997) y WHAY (2000), han diseñado diversas pruebas de locomoción, clasificando cada una de ellas las cojeras con una gradación del 1 al 5, donde el 1 es sana y el 5 es realmente coja.

El sistema Spreacher nos permite conocer la salud del aparato locomotor de un rebaño, observando los distintos grados de curvatura del lomo que manifiestan los animales cuando están en movimiento, lo cual está en relación con la amplitud de los pasos (SPREACHER y col., 1997). Recomienda, para el mantenimiento de la salud del aparato locomotor de un rebaño, mantener a éste dentro de unos porcentajes

(CEBRIAN y col., 2005). Se realiza una clasificación del 1 al 5 teniendo en cuenta los siguientes criterios:

Grado **1**. La vaca, tanto parada como andando, tiene el lomo recto.
Los pasos son largos.

Grado **2**. El animal parado tiene el lomo recto, pero andando lo tiene curvo.
Anda con precaución echando pasos cortos.

Grado **3**. Tiene el lomo curvado tanto parada como andando.
Pasos muy cortos.

Grado **4**. Lomo curvado siempre.
Cojera manifiesta

Grado **5**. Vaca muy coja.
Se tumba rápidamente en cuanto puede.

Por su parte, SÁNCHEZ (2006_b; 2012), SÁNCHEZ–VALLE (2008) y PEÑA (2011), utilizan una escala de 0 a 4, que se corresponde con las siguientes intensidades en las manifestaciones de la claudicación:

0: No manifiesta ninguna alteración locomotora en ninguna circunstancia.

1: No presenta cojera al paso pero sí al trote.

2: Sí cojea al paso pero no expresa grandes alteraciones del movimiento normal en el balancín cervicocefálico, la columna vertebral o la grupa.

3: Sí cojea al paso y presenta grandes y asimétricas oscilaciones en la cabeza, el cuello, la columna vertebral o la grupa.

4: No apoya la extremidad implicada, no la usa o no se levanta del suelo.

3.3.– DIAGNÓSTICO DE LAS ENFERMEDADES DE LAS EXTREMIDADES DE LOS BOVINOS

Para la obtención de un diagnóstico preciso se requiere que el procedimiento sea sistemático y eficaz (SÁNCHEZ–VALLE, 2008; STEINER, 2009). STANEK (1997) divide el examen clínico en cuatro etapas: la primera consiste en recopilar todos los

datos posibles, tales como edad, sexo y tiempo de evolución de la claudicación; la segunda etapa aborda un examen general del paciente, para constatar la gravedad de la claudicación, los miembros afectados, el tipo de alteraciones en la marcha o la incoordinación; la tercera etapa trata del examen específico de los miembros, con el fin de localizar la región afectada y la lesión causante de la cojera; por último, durante la exploración física de ésta, se ponderará el empleo de medios auxiliares de diagnóstico. Con arreglo a este protocolo, para elaborar la historia clínica, en un primer momento, se comenzará con una anamnesis, en la que habremos de obtener datos acerca del animal, como son la reseña y actividad, para continuar recopilando información sobre la lesión y, finalmente, realizar la exploración física y las pruebas complementarias necesarias. El objetivo de todas estas investigaciones es llevar a cabo, en un primer lugar, el diagnóstico topográfico, localizando la ubicación del origen del dolor o de la alteración funcional en un área concreta e identificando la estructura anatómica implicada para, seguidamente, realizar el diagnóstico de la lesión, comprobando su naturaleza (DENOIX, 2007_a). En definitiva, el diagnóstico de una claudicación tiene como fin último dar respuesta a tres preguntas, que son: **¿el animal cojea o no?**; si cojea, **¿cuál o cuáles son las extremidades afectadas?** y, finalmente, **¿en qué punto de la extremidad se encuentra la afección?** (SÁNCHEZ, 2007).

3.3.1.– Generalidades y anamnesis

Para la exploración de una cojera en un bovino no resulta imprescindible una importante inversión en material; sin embargo, sí se precisa una gran disponibilidad de tiempo y mucho rigor por parte del examinador. El diagnóstico de cojeras requiere a menudo la puesta en marcha de numerosos procedimientos diagnósticos complementarios, así como de largos exámenes que, en ocasiones, se repiten durante varias jornadas. Es indispensable una disponibilidad total del clínico para llevar a cabo estos estudios de forma correcta, ya que se requiere, por parte del veterinario, la integración de un gran número de habilidades y de respuestas ante las diferentes observaciones y pruebas diagnósticas. El registro y análisis de esta información requiere una atención permanente con el animal y el dueño presentes, además de una gran concentración intelectual; para facilitar todo ello, cada examen debe ir acompañado de

una investigación metodológica, con el fin de mejorar la codificación de los gestos llevados a cabo y de las respuestas dadas por parte del animal (DENOIX, 2007_a).

Antes de iniciar el examen físico y todas las actividades que nos pueden llevar a localizar e identificar la causa de la claudicación en nuestro paciente, se debe comenzar por realizar una correcta reseña del mismo (STANEK, 1997), e igualmente obtener información sobre el tipo de producción o actividad a la que se destina, pues éstas inciden directamente en el riesgo de padecer determinadas afecciones (ROSE y HODGSON, 1993) como acontece, por ejemplo, en los toros viejos destinados a la inseminación artificial, en los que es frecuente la aparición de artrosis en el tarso y en las articulaciones de los dedos, a diferencia de los bovinos de cebo en los que la alimentación intensiva favorece la aparición de infosura aguda, subaguda o crónica (STANEK, 1997); STASHAK (2004), por su parte, describe cómo, en los equinos de tiro, la incidencia de desgarros ligamentosos o tendinosos y de fracturas de falanges relacionadas con el estrés es mayor, mientras que DENOIX (2007_a) indica cómo una misma lesión no ocasiona idénticas consecuencias en un caballo dedicado a una disciplina que en otro dedicado a otra.

La edad del paciente también es una consideración de importancia; los animales jóvenes pueden sufrir problemas ortopédicos, relacionados con el desarrollo, como por ejemplo deformidades flexurales o angulares (STASHAK, 2004; PEÑA y col., 2007), las novillas de primer parto postración por pododermatitis circunscritas debidas a la alimentación en condiciones intensivas de manejo, y los bovinos adultos sufren con frecuencia la aparición de problemas osteoartríticos (STANEK, 1997).

Para recopilar información acerca de la lesión es necesario obtener una anamnesis precisa durante la que, entre otros datos, se debe recabar información acerca de si la aparición de la cojera fue súbita o progresiva, de la relación de los signos actuales con el ejercicio, así como de los medicamentos que haya recibido el animal y de su respuesta a los mismos (OLHAGARAY, 1984; ROSE y HODGSON, 1993; TURNER y HAWKINS, 1995); esta información puede resultarnos extremadamente útil, pero hemos de recordar que la historia puede no ser fiable y, por ello, ser motivo de errores en el diagnóstico, ya que muchos propietarios darán una historia congruente con su

perspectiva del problema, o bien cabe la posibilidad de que la persona que nos informa esté interesada en ocultarnos la verdadera causa, debido a que tiene alguna responsabilidad en el caso (OLHAGARAY, 1984; ROSE y HODGSON, 1993); así, es bueno saber qué relación tiene la persona interrogada con el paciente y en qué condiciones de la misma está implicada (OLHAGARAY, 1984); en este sentido, es necesario conseguir información específica, considerando la duración y la intensidad de la claudicación, los síntomas, la actividad inmediata anterior a la presentación de la claudicación y cualquier tratamiento previo empleado; esto se consigue realizando, entre otras, las siguientes preguntas (STANEK, 1997; STASHAK, 2004):

1.– **¿Cuánto tiempo hace que el animal presenta la alteración o la claudicación?**: una aparición repentina puede indicar una infección aguda o un traumatismo reciente, como son un flemón o un absceso subsolar, la penetración de un cuerpo extraño en la palma, una fractura de la tercera falange o una infosura aguda, que presenta un curso muy brusco y que, pese a ser una enfermedad que afecta únicamente a las pezuñas, tiene unas manifestaciones clínicas que pueden ser muy diversas; en cambio, si la cojera aparece lentamente sugiere una enfermedad o proceso progresivo, como la úlcera solar, una enfermedad artrítica o una infección en el talón (STANEK, 1997). Si la claudicación ha estado presente durante un mes o más, ha de considerarse una alteración crónica, debiendo tener en cuenta la posible aparición de lesiones estructurales permanentes que determinen una escasa probabilidad de recuperación total y, por lo tanto, su pronóstico suele ser reservado, si bien los animales jóvenes muestran una mayor probabilidad de recuperación en el caso de un proceso crónico (SÁNCHEZ–VALLE, 2008). DENOIX (2007_a) indica que si un equino manifiesta entre 2 y 4 meses una cojera insidiosa, es probable que la causa sea una fractura por fatiga, mientras que si ésta supera los 5 meses normalmente debemos inclinarnos por un proceso degenerativo.

2.– **¿Cómo apareció la cojera?**: una cojera puede aparecer de forma sobreaguda, aguda o progresiva. Generalmente, la aparición aguda y sobreaguda se asocia a lesiones recientes, y la progresiva a lesiones crónicas (ROSENBERGER, 1981); sin embargo, puede haber lesiones crónicas que ocasionen una cojera de aparición aguda, esto se debe a que esas lesiones crónicas se van acumulando y el

animal las va soportando hasta que llega un momento en el que realiza un sobreesfuerzo y se produce una lesión mayor que conlleva la aparición de un agravamiento de la claudicación, lo que podría relacionarse equivocadamente con una cojera de nueva aparición y aguda (DENOIX, 2007_a).

3.– **¿El animal ha estado en reposo o efectuando ejercicio físico durante el periodo de claudicación?**: al haber permanecido en reposo puede no exhibir la claudicación durante la exploración, que sí mostraría si hubiese tenido libertad para manifestar su comportamiento natural. En ocasiones, el propietario deja el animal en reposo cuando lo va a consultar el veterinario y puede que, durante la exploración, no manifieste cojera; esto implica que el mejor examen físico se hace durante un periodo en el que el animal se mueva libremente, sin haber dado tiempo a que el reposo enmascare algunos de los problemas que el animal pueda tener (SANTIESTEBAN, 2001; DENOIX, 2007_a).

4.– **¿La claudicación ha empeorado, se mantiene igual o ha mejorado?**: si se incrementa rápidamente el umbral del dolor puede indicar la acción de una causa infecciosa, bien como un proceso séptico primario o por su difusión a las estructuras vecinas, mientras que, en procesos como la infosura o la artritis, el dolor puede resolverse de forma natural en pocos días para volver posteriormente (STANEK, 1997). Los animales que han mostrado una importante mejoría de la claudicación, usualmente, tendrán un mejor pronóstico que aquellos con una evolución perezosa o un empeoramiento y que aquellos en los que, además, la cojera sea intermitente o recidivante (SÁNCHEZ–VALLE, 2008).

5.– **¿A qué atribuye la claudicación?**: el propietario pudo haber sacado un clavo del pie o pudo haber visto cómo ocurrió la lesión; de ser así, su descripción debería incluir las características de la claudicación en el primer momento en que fue observada. Si la claudicación fue aguda al inicio, esto puede indicar una alteración tal como una fractura de la falange distal; si la claudicación tuvo un curso insidioso, la causa podría ser, entre otras, la extensión de un absceso subsolar que ocasiona una osteomielitis de la falange distal (SÁNCHEZ–VALLE, 2008).

6.– **¿La claudicación se presentó después del enfriamiento del animal?**: si se presenta después de finalizar la actividad física, pueden estar involucradas una lesión muscular o una artrosis como, por ejemplo, el esparaván (SÁNCHEZ–VALLE, 2008).

7.– **¿El animal tropezó?**: los tropiezos pueden ser el resultado de algún tipo de interferencia con la acción sinérgica de los músculos extensores y flexores; estas interferencias pueden estar causadas por dolor, por alteraciones neurológicas como la ataxia espinal o, simplemente, por unas pezuñas demasiado largas (SÁNCHEZ–VALLE, 2008).

8.– **¿Se instauró algún tratamiento? ¿Cuál? ¿Fue de ayuda?**: las respuestas pueden colaborar para establecer un pronóstico, pero si el animal ha recibido tratamiento administrado por el propietario o por otro veterinario, éste puede enmascarar los signos clínicos. Es preciso asegurarse de que el producto utilizado ha estado correctamente almacenado, sin contaminaciones y de que se han respetado las pautas de administración, como son la dosis, la vía y la frecuencia y, en el caso de que no se hayan observado resultados positivos, se debe proceder a realizar un nuevo examen del paciente (STANEK, 1997) de manera que, si sus resultados coinciden con el primer diagnóstico, habrá que emitir un pronóstico reservado (SÁNCHEZ–VALLE, 2008). Es igualmente relevante conocer si se emplearon antiinflamatorios no esteroideos o esteroideos, pues, en ambos casos, sus efectos pueden enmascarar los signos de claudicación y dar una falsa impresión de recuperación (SÁNCHEZ–VALLE, 2008).

Visto todo lo precedente, también es necesario tener en cuenta otro tipo de informaciones como, por ejemplo, la que nos puede proporcionar el cuidador del animal relativa al comportamiento del paciente en la estabulación o en el campo, que nos puede dar información acerca de determinadas posturas antiálgicas (DENOIX, 2007_a).

A pesar de toda esta importante información recogida durante la anamnesis, WYN–JONES (1992) y SÁNCHEZ (2007) sugieren que ésta puede ser engañosa, por lo que se le debe otorgar un valor limitado para el diagnóstico de las cojeras, residiendo su

utilidad en que conduce hacia el proceso patológico y que después se puede utilizar para comprender un cuadro general de la enfermedad, de su etiología y de la probable patogenia; indicando, asimismo, que la historia que se cuenta al clínico debe documentarse, pero que, de inmediato, debe ser ignorada por éste para comenzar el examen del paciente, de forma que este último se aborde con la mente completamente abierta y sin prejuicios.

3.3.2.– Exploración física

Cuando nos disponemos a realizar un examen físico en un paciente aquejado de una claudicación, debemos seguir unas pautas semiológicas que escasamente se diferencian de las utilizadas para la exploración de cualquier otra afección pues, según ROSENBERGER (1981) y STASHAK (2004), se basan fundamentalmente en la inspección, la palpación, la movilización, la percusión y la auscultación; aunque FIDALGO (1999), contrariamente a lo citado por multitud de autores (SÁNCHEZ, 2007; SÁNCHEZ–VALLE, 2008; PEÑA, 2011) opine que esta última técnica no se utiliza para el examen del sistema músculo–esquelético. En la práctica, lo que se lleva a cabo son bloques de acciones semiológicas conjuntas, como son la inspección-palpación, la palpación-presión-percusión o la presión-movilización-auscultación (ROSENBERGER, 1981; DENOIX, 2007_a; SÁNCHEZ, 2007).

En los equinos, el mayor porcentaje de las claudicaciones se presenta en los miembros anteriores, en una relación 3 a 1 respecto a los posteriores; la razón para esta mayor frecuencia reside en que los miembros anteriores cargan con el 60-65% del peso del caballo y, de esta manera, soportan una fuerza de choque mucho mayor que los miembros posteriores, ya que estos últimos desarrollan principalmente una labor de propulsión mientras que los miembros anteriores reciben el choque del apoyo (STASHAK, 2004; SÁNCHEZ–VALLE, 2008); además, las extremidades posteriores disponen de muchos más sistemas de sostén pasivo, de reciprocidad de movimientos y de absorción y transformación de energía cinética y potencial en elástica; así como de ángulos articulares más cerrados que las convierten en auténticos amortiguadores (SÁNCHEZ, 2007). Tanto en el caso de los miembros anteriores como en el de los posteriores, la mayor parte de las claudicaciones se deben a alteraciones ubicadas en sus

autópodos (ROSE y HODGSON, 1993; SÁNCHEZ, 2007; SÁNCHEZ–VALLE, 2008); sin embargo, en el caso particular de las manos, las afecciones se asientan en su mayoría en el dedo, sobre todo en el casco y su contenido, mientras que, en los miembros posteriores, el depositario del mayor número de lesiones es el complejo tarso–babilla, en concreto el tarso, que constituye una parte esencial de su sistema recíproco (SÁNCHEZ, 2007).

La exploración física de un paciente cojo es una parte esencial de su examen clínico, que se realiza tras haber llevado a cabo una buena reseña y completado la anamnesis del animal, comenzando con la inspección estática del paciente y de la locomoción del mismo (SÁNCHEZ–VALLE, 2008).

3.3.2.1.– Inspección

3.3.2.1.1.– Inspección estática

La inspección comienza con la observación del animal a solas, en su entorno habitual y sin interferencias ni influencias ajenas al medio, pues ésta nos aporta una valiosa información, tanto si el paciente permanece en la estación como si está acostado, observando la posición que adopta y, si está en decúbito, el porqué y cómo se levanta (POLLIT, 1998; SÁNCHEZ, 2007).

Fisiológicamente, durante el decúbito esterno-abdominal, que es el más frecuentemente adoptado, el bovino se apoya sobre el esternón con los miembros anteriores doblados a ambos lados del mismo y con los posteriores algo flexionados, apuntando ambos hacia el mismo lado; ocasionalmente, pueden acostarse en decúbito lateral con los miembros totalmente extendidos, pero con frecuencia esta posición es indicadora de una enfermedad dolorosa general o de los miembros; por último, la posición de sapo, con uno o ambos miembros posteriores en abducción, indica el desgarro de los músculos aductores, un esguince de la cadera, o una parálisis de los nervios obturadores si hay flexión de los miembros (ROSENBERGER, 1981).

Después de la primera inspección, si el paciente está en decúbito, debe invitársele a levantarse. Normalmente, los bovinos se levantan como dudando, elevando primero el tren posterior y después, tras afirmarse sobre sus rodillas, toman impulso con la cabeza y cuello, elevando la parte anterior del cuerpo. El hecho de que se levanten primero con el tren anterior, como un equino, puede deberse a diferentes causas, como por ejemplo a un atado incorrecto o corto, con escasa libertad para moverse hacia delante o con un pesebre demasiado alto, a un elevado peso corporal, como sucede en los machos reproductores o terneros de cebo, o a un trastorno locomotor en los miembros posteriores. La permanencia de rodillas sobre el carpo, durante un tiempo más o menos largo, se observa en el caso de enfermedades dolorosas que pueden afectar al esqueleto en su conjunto, como la osteomalacia, la fluorosis o la calcinosis; a los dedos del miembro anterior, como la infosura, las fracturas de la tercera falange o los abscesos; o a los tendones flexores. Los trastornos de los miembros posteriores al levantarse, tales como la posición de perro sentado, el tambaleo, la flexión de las articulaciones del tarso o del menudillo o la posición de los miembros abiertos como una rana o caída, pueden ser consecuencia de una parálisis nerviosa, un desgarro muscular, una fractura de cadera o el daño de la columna vertebral (ROSENBERGER, 1981).

Una vez que el animal se coloca en estación, si ésta ha sido posible, habrá de realizarse un cuidadoso examen visual con el animal en pie y sobre una superficie plana; en un primer momento a cierta distancia, interfiriendo lo menos posible con su actividad, para luego continuar más de cerca, observándolo desde varias direcciones y constatando características tales como el tamaño, la condición corporal y la conformación (STANEK, 1997; STASHAK, 2004; DENOIX, 2007). En cuanto a la conformación, STANEK (1997) describe cómo los bovinos corpulentos y pesados, con miembros pelvianos muy rectos y con unas pezuñas pequeñas, son especialmente susceptibles de padecer traumatismos contra el suelo; a su vez, STASHAK (2004) y DENOIX (2007) afirman que, en los equinos, los menudillos valgos, además de indicar alteraciones de la postura o intentos para desviar el peso, como consecuencia de diversos procesos dolorosos, son susceptibles de padecer, con más frecuencia que los correctos, desmitis de la rama medial del ligamento suspensor del menudillo y lesiones óseas de las zonas articulares laterales.

Los comportamientos o actitudes patológicas que tienen su origen en el aparato locomotor, se manifiestan por la elevación alternativa del miembro o descarga, el zapateo, la ambulación en pasos cortos, el tambaleo, la flexión o la tendencia a echarse (ROSENBERGER, 1981). En una actitud normal, los miembros anteriores son simétricos y cargan peso en igual proporción, mientras que, en determinados procesos patológicos que afecten a las dos extremidades anteriores, los animales pueden desviar alternativamente el peso de un pie al otro; cuando sólo un pie está dolorido, en sus porciones volares o flexoras, el sujeto tiende a mantener el miembro en semiflexión apoyando la punta de las pezuñas y tocando con ellas el suelo de forma intermitente, actitud clásicamente denominada signo del escribano (PIRES y LIGTHTOWLER, 1989; PEREYRA, 1997); de la misma manera que, en estadios graves de la infosura aguda, puede comprobarse cómo desplazan ambos miembros hacia delante, postura denominada plantado de delante. En el caso de los miembros posteriores, es normal que el animal sano, de vez en cuando, desvíe el peso de un miembro a otro; sin embargo, es preciso considerar una claudicación en uno de ellos cuando el animal lo descansa de continuo y evita cargar peso en dicho miembro (WYN–JONES, 1992; TURNER y HAWKINS, 1995; STASHAK, 2004; SÁNCHEZ, 2007).

En la inspección realizada de cerca, cada miembro y cada grupo muscular se observa y compara con su homólogo en busca de asimetrías; hay que mirar los pies buscando la presencia de desgastes anormales de los cascos, fracturas en las pezuñas, desequilibrios lateromediales o dorsovolares y anomalías en el tamaño y la conformación de los bulbos de los talones; seguidamente, se inspeccionan todas las articulaciones, los huesos, los ligamentos, los tendones y sus vainas en busca de deformaciones y, por último, aunque nos hallemos convencidos de estar ante una alteración de las extremidades, es imprescindible observar no sólo los músculos de los miembros, sino también los del dorso y de la grupa, para detectar protuberancias o atrofias, siendo de suma importancia la comparación contralateral, pues unas veces se alteran como consecuencia de la claudicación y otras su alteración es la causa de la misma (STANEK, 1997; STASHAK, 2004; DENOIX, 2007_a; SÁNCHEZ–VALLE, 2008).

Cada hallazgo anormal debe ser descartado o implicado como causa de la claudicación en estudio, sin perjuicio de detener por ello la exploración (STANEK, 1997). Para los

miembros anteriores, aquel con un pie más pequeño, talones más altos y con un grado variable de atrofia de los músculos extensores suele ser el miembro que claudica; el pie es más pequeño debido a la alteración crónica en el apoyo, y la atrofia muscular es el resultado del rechazo a extender el miembro que perpetraría un periodo prolongado sin apoyo. En el caso de los miembros posteriores, la atrofia de los músculos glúteo medio o recto medial suele indicar una claudicación en ese miembro y, de un modo general, si una tuberosidad sacra es más alta que la otra o la pelvis aparece inclinada, el animal no desarrollará una marcha simétrica (STASHAK, 2004; DENOIX, 2007_a).

El miembro en exploración, y especialmente las pezuñas, se deben limpiar profundamente antes del examen, ya que ciertas lesiones podrían pasar desapercibidas bajo las cascarrias (ROSENBERGER, 1981; STANEK, 1997). Cuando nos disponemos a explorar un casco, tenemos que comparar el tamaño y la forma del miembro que claudica con el del miembro opuesto; el examinador debe buscar asimetrías, diferencias en el tamaño, desgastes anómalos del casco, estudiar la forma de las líneas de crecimiento y la conformación de los bulbos de los talones, constatando desplazamientos de estos últimos, fracturas en la pared, tumefacciones en la región de la corona y desequilibrios del pie (ADAMS, 1974; MOYER y ANDERSON, 1975).

Los desequilibrios del pie pueden ser dorsovolares, lateromediales o combinaciones de ambos tipos; estos desequilibrios alteran con frecuencia la forma de la pared y pueden producir estrés sobre el pie y otras estructuras de soporte (FIDALGO, 1999; STASHAK, 2004).

Las pezuñas son el asiento preferente de las cojeras de apoyo de los bovinos, y su alteración hace que el animal presente el miembro en abducción si el padecimiento se presenta en la lateral, y en aducción, incluso por delante del miembro opuesto, cuando el dolor radica en la pezuña medial (ROSENBERGER, 1981). La disminución en su tamaño puede deberse a un traumatismo, a la falta de soporte de peso, que conduce a la contracción de las mismas, o a defectos congénitos o del desarrollo, siendo, como norma general, el miembro con el pie más pequeño el que claudica, aun cuando no siempre manifieste una cojera ostensible (FIDALGO, 1999; STASHAK, 2004).

La formación de ceños o anillos en la pared, anómalos en cuanto a profundidad o dirección, no siempre está asociada con claudicaciones, radicando su importancia clínica en que son indicadores temporales de una situación de estrés, actuando como un diario de acontecimientos (GREENOUGH, 1996; 1997_b). Los ceños pueden aparecer de modo unilateral, como resultado de enfermedades localizadas en una sola extremidad, consecuencia de traumatismos, desequilibrios, infecciones o inflamaciones, bilateral o generalizada, debido a infosura, intoxicaciones por selenio, enfermedades sistémicas generalizadas, hambre, partos, cambios de hábitat o de alimentación, etc. (ROSEMBERGER, 1981; SÁNCHEZ–VALLE, 2008). Para GREENOUGH (1997_b), los ceños constituyen un proceso frecuente en el ganado bovino de engorde tras el destete, ya que en esa situación están sometidos a un nivel alto de estrés, al igual que ocurre durante el transporte, la venta, el descornado, las vacunaciones y los cambios entre las diferentes raciones que recibe a lo largo de su cebo.

Las fisuras horizontales en las pezuñas son infrecuentes y suelen estar causadas por procesos sistémicos graves que ocasionan el cese total de la producción córnea durante un corto periodo de tiempo, afectando generalmente a las ocho pezuñas de forma simultánea (GREENOUGH, 1997_b); aunque también pueden ser consecuencia de procesos locales que iguálmente dan lugar al cese de la producción córnea en una zona concreta de la pezuña, afectando, en este caso, sólo a una de ellas (SÁNCHEZ, $2006_{a,b}$). Las razas o fisuras verticales suelen comenzar en el rodete coronario y se extienden distalmente desde el corion perióplico; su causa, según GREENOUGH (1997_c), es desconocida, pero a su presentación y desarrollo pueden contribuir factores tales como los desequilibrios del casco, los traumatismos, la deshidratación, la infosura y las deficiencias de elementos traza ($2006_{a,b}$).

Todos estos tipos de fracturas de la pared pueden ser causa de claudicación, extremo que deberá descartarse o confirmarse por medio de la evaluación del pie con las pinzas de tentar y, en algunos casos, con bloqueos nerviosos o con técnicas de imaginología (SÁNCHEZ–VALLE, 2008).

El espacio interdigital se inspecciona, manteniendo separadas las pezuñas, en busca de heridas o cuerpos extraños, hiperplasia interdigital o limax, flemón interdigital, dermatitis interdigital o vesículas (STANEK, 1997).

La inspección de los pulpejos de los talones se realiza mejor con el examinador de pie o agachado cerca del flanco y mirando los pulpejos de ambos dedos a la vez, maniobra que se ve favorecida por la elevación de la extremidad (MOYER y ANDERSON, 1975). Con frecuencia, la contracción de los pulpejos se malinterpreta pues, dado que por lo general resulta de la disminución del apoyo del miembro afectado, lo normal es que sea una consecuencia más de la causa original de la claudicación y no una causa de la misma (MOYER y ANDERSON, 1975; FIDALGO, 1999).

En cuanto al rodete coronario, su tumefacción puede ser el resultado de la formación de una cicatriz superficial consecuente a heridas o a contusiones reiteradas durante el ejercicio, de la presencia de queratomas, de dermatitis o de alteraciones más profundas como las infecciones ascendentes de la línea blanca o el flemón coronario (COLLICK, 1997; FIDALGO, 1999; STASHAK, 2004).

Para explorar la superficie de apoyo del pie, éste habrá de levantarse para, después de una prolija limpieza de la palma, observar su forma, que normalmente es ligeramente cóncava, considerando su excesivo desgaste, su aplanamiento o su convexidad hallazgos anómalos; cuando la flexión del miembro enfermo está limitada, y debido al arrastre de la punta de las pezuñas durante su anteversión, se puede observar un desgaste de éstas anormalmente pronunciado (WYN–JONES, 1992); la suela puede encontrarse plana debido a un excesivo desgaste de la pared, como sucede en los animales alojados en cubículos y patios de hormigón; pero, generalmente, su engrosamiento y aplanamiento o convexidad suelen asociarse a la rotación o hundimiento que sufre la falange distal durante la infosura (STANEK, 1997), predisponiendo una palma muy plana al padecimiento frecuente de contusiones en la misma (SÁNCHEZ–VALLE, 2008).

Este momento de la exploración debe de aprovecharse para llevar a cabo el rebajado del pie y observar, antes de continuar con su palpación, cualquier cambio en la coloración,

la forma o la textura de la palma y de la línea blanca, comprobando si aparecen hemorragias localizadas o generalizadas en la superficie córnea, y llegando incluso, en ocasiones, a identificar la causa de la claudicación, como ocurre en el caso de la presencia de cuerpos extraños, de la exudación de material purulento desde algún pequeño orificio o de la desestructuración de la línea blanca (STANEK, 1997; SÁNCHEZ–VALLE, 2008). Los talones deben observarse asimismo desde esta perspectiva; en este sentido, STANEK (1997) describe que éstos deben tener una apariencia absolutamente normal en los animales de edad inferior a los dos años, admitiéndose la aparición de cambios como consecuencia del paso del tiempo y de la estabulación que, sin embargo, no deben ser considerados fisiológicos en todos los casos, pues la reducción en el tamaño de los pulpejos de los talones, prácticamente siempre es compatible con cualquier alteración que curse con una disminución del apoyo del miembro (SÁNCHEZ–VALLE, 2008).

En la primera y segunda falanges, pueden aparecer aumentos de tamaño en alguno de sus aspectos que, pese a que en ocasiones carecen de significación clínica alguna, en su mayor parte suelen deberse a traumatismos o contusiones directas que, por lo general, ocasionan inflamación y dolor que se hace evidente al flexionar o palpar la región afectada (ROSE y HODGSON, 1993).

La inspección de las articulaciones metacarpo o metatarsofalangiana, o menudillos, debe hacerse de manera que se detecten, en el caso de presentarse problemas articulares, posibles tumefacciones sobre la región dorsal de la articulación o en los recesos palmares, que aparecen al distenderse ésta como consecuencia del aumento de líquido sinovial (ROSE y HODGSON, 1993).

En la región metacarpiana o metatarsiana debemos observar cualquier abultamiento o deformación de su anatomía normal en alguna de sus superficies que, en su aspecto dorsal, podría corresponderse con exóstosis o periostitis; en la zona palmar o plantar, se podría relacionar con sinovitis, tenositis o tenosinovitis de los flexores, o con desmitis de la brida carpiana o del ligamento suspensor del menudillo, mientras que, en las

regiones lateral y medial, podría estar relacionado con osteítis, osteomielitis, fracturas o fisuras de los metacarpianos o metatarsianos (SÁNCHEZ–VALLE, 2008).

En la inspección, a diferencia de lo que ocurre en los equinos, que presentan una articulación del carpo casi cuadrilátera en la que los salientes y depresiones responden a superficies óseas, tendones y articulaciones, que hacen suponer alguna alteración cuando éstas dejan de apreciarse (OLHAGARAY, 1984), el carpo bovino ha de observarse minuciosamente en busca de abultamientos sobre sus superficies; así, la aparición de tumefacciones puntuales en su aspecto dorsal, que aparezcan mediales al tendón extensor carporradial y asociadas con las articulaciones antebraquiocarpiana y mediocarpiana, suelen indicar la presencia de fracturas con pequeños fragmentos; por otra parte, la existencia de tumefacciones más difusas en estas articulaciones puede indicar sinovitis, capsulitis, fracturas laminares, enfermedad articular degenerativa o artritis; una tumefacción difusa y fluctuante sobre la superficie dorsal del carpo suele ser compatible con un hematoma o un seroma agudos, o bien un higroma crónico o lupia, a diferencia de la distensión de las vainas sinoviales de los tendones extensores que pasan sobre el carpo, cuya aparición puede ser un signo de sinovitis, tenosinovitis o de una rotura tendinosa, en particular del tendón del extensor digital común en animales muy jóvenes (WYN–JONES, 1992; STANEK, 1997; DENOIX, $2004_{a,b}$; STASHAK, 2004).

En cuanto a la tumefacción del canal carpiano, ubicado en su aspecto palmar, puede ser consecuencia de una fractura del hueso accesorio del carpo (WYN–JONES, 1992; DENOIX, $2004_{a,b}$; STASHAK, 2004), de una tenosinovitis o de un osteocondroma volar supracarpiano (SÁNCHEZ y col., 2002; DENOIX, 2004_{b}; STASHAK, 2004).

El tarso se observa en busca de depilaciones, lesiones de decúbito y diferentes tipos de engrosamiento como, por ejemplo, la inflamación de su cápsula fibrosa o capsulitis de la articulación tibiotarsiana; la distensión articular tarsocrural, sinovitis articular o hidroartrosis; la presencia de proliferaciones óseas en las articulaciones tarsianas distales o esparaván; la distensión de la vaina del tendón flexor digital profundo a su paso por el tarso o alifafe; la inflamación del ligamento plantar largo o corva, o la del tendón flexor digital superficial; también es posible la observación de luxaciones del

tendón flexor digital superficial, de periartritis tarsianas, o de derrames sinoviales bursales calcáneos, como el subcutáneo o agrión o el subtendinoso (ROSE y HODGSON, 1993; STANEK, 1997; STASHAK, 2004). En cuanto a la identificación de la topografía de las lesiones, hay que tener en cuenta que la bursitis cuneana, al igual que la osteoartritis de las articulaciones tarsianas distales, habitualmente no se identifican hasta haber realizado las preceptivas pruebas de flexión o de presión, así como las anestesias intrasinoviales correspondientes (STASHAK, 2004).

La babilla debe ser inspeccionada en busca de tumefacciones, heridas y otras anomalías (STANEK, 1997; STASHAK, 2004); para ello, es preciso conocer las condiciones de belleza y configuración correcta que debe presentar la región para que, cuando se observen en ella signos visibles de alteración, se esté en condiciones de interpretarlos como corresponde (OLHAGARAY, 1984). La babilla se observará en busca de tumefacción o atrofia de los grupos musculares asociados, comprobando si existe distensión de la articulación femoropatelar, lo que se constata mejor desde su aspecto lateral; o distensión del saco medial de la articulación femorotibial, que se puede ver perfectamente desde una posición craneal; por último, una tumefacción difusa y regular del aspecto medial de la babilla puede indicar una lesión en el ligamento colateral medial (STASHAK, 2004).

3.3.2.1.2.– <u>Inspección dinámica</u>

Una vez terminada la inspección estática debe llevarse a cabo la observación del movimiento del animal, es lo que se llama examen dinámico, que exige conseguir que el paciente se mueva en diferentes tipos de suelos, direcciones y sentidos (ROSENBERGER, 1981), realizar distintas pruebas de movilización (DENOIX, 2007_a) o, incluso, examinar y filmar para su estudio la marcha sobre un tapiz rodante (SÁNCHEZ, 2007).

Es importante tener presente siempre que cabe la posibilidad de que esta parte de la exploración puede agravar el proceso patológico en estudio, tal es el caso de las fracturas óseas, la infosura aguda o las roturas tendinosas o ligamentosas, lo que supone la posibilidad de comprometer gravemente la salud y el bienestar del paciente; por lo

tanto, este procedimiento no debe realizarse ante la más mínima sospecha de que esto pueda ocurrir (WYN–JONES, 1992; DENOIX, 2007_a; SÁNCHEZ, 2007; SÁNCHEZ–VALLE, 2008); incluso, es necesario tener cuidado a la hora de revisar, mediante esta inspección, a un animal que está en rehabilitación tras la instauración de un tratamiento, pues el ejercicio que se le solicite durante la misma debe ser acorde con las pautas de rehabilitación que se le hayan impuesto (SÁNCHEZ, 2007).

En el caso de los equinos, WYN–JONES (1992) y STASHAK (2004) indican que se debe estudiar al animal en unas condiciones lo más parecidas posible a aquellas en las que se desarrolló la claudicación, es decir, con similares niveles y características de ejercicio, siendo necesario para ello observar desde lejos las características de la marcha; en la mayoría de los casos es mejor observar en un primer momento los miembros anteriores para, a continuación, hacer lo mismo con los posteriores; sin embargo, el diagnóstico de una claudicación se simplifica enormemente cuando el examinador es capaz de observar todos los miembros al mismo tiempo y luego cada uno de forma individual.

Con todo lo dicho, los principales objetivos de la inspección durante el ejercicio son los siguientes: **identificar si el animal cojea**, **determinar el miembro** o los miembros afectados; **localizar la zona** del miembro donde se ubica el origen de la claudicación, **cuantificar el grado** de ésta o de incoordinación de los movimientos (WYN–JONES, 1992; SANTIESTEBAN, 2001; DENOIX, 2007_a; STASHAK, 2004; SÁNCHEZ, 2007; SÁNCHEZ–VALLE, 2008) y, por último, determinar el proceso patológico existente y el significado de dicho proceso patológico para establecer el tratamiento y el pronóstico (WYN–JONES, 1992).

Con tal variedad de condiciones, en algún momento estaremos forzando ciertas estructuras doloridas, al obligar el apoyo o elevación de la extremidad de una forma concreta, consiguiendo con ello que se acentúe la cojera con unos ejercicios y no con otros, lo que, a lo largo de la inspección, lleva al examinador a sospechar de unas zonas y estructuras como principal asiento de dolor o lesión, lo que el permitirá dirigir y facilitar el resto de la exploración; así, cuando hacemos caminar al animal en círculos, en general se sobrecargan los miembros más cercanos al centro de éstos, pero en

particular, en cada miembro, se sobrecarga la porción de tejidos duros más cercana al centro del círculo, que son las pezuñas, los huesos y las superficies articulares, y se tensan los tejidos blandos más alejados de dicho centro, es decir, los correspondientes ligamentos colaterales, la rama implicada del ligamento suspensor, los ligamentos sesamoideos distales exteriores o la parte alejada de la aponeurosis palmar del tendón flexor digital profundo y la del ligamento suspensor del hueso navicular; de tal forma que existen cojeras que se manifiestan más con el miembro enfermo moviéndose más cerca del interior del círculo descrito por el paciente y otras con éste en el exterior (SÁNCHEZ, 2007).

Cuando obligamos al paciente a moverse en suelo duro, los pies, y especialmente las puntas de las pezuñas, no se hunden, por lo que se sobrecargan ciertas estructuras, en las que se incrementarán por tanto los dolores existentes; en concreto, se exacerban las claudicaciones asentadas en el casco, los huesos, las superficies articulares, los tendones flexores, especialmente el flexor digital profundo, así como los sistemas de apoyo, de suspensión, de reciprocidad y de sostén pasivo; por el contrario, cuando le obligamos a moverse en suelo blando, las puntas de las pezuñas se hunden más que los talones y se exacerban los dolores en zona flexora del menudillo pues éste se ve obligado a hiperextenderse más y, por ello, se sobrecargan las estructuras encargadas de su sostén y flexión, a saber: el tendón flexor digital superficial, el músculo interóseo tercero, los ligamentos sesamoideos distales y los huesos sesamoideos proximales, y se incrementan las dificultades o dolores consecuentes a la arrancada de la extremidad desde el suelo y a la elevación, pues el suelo puede tener un efecto ventosa, incrementándose así las cojeras asentadas en los grupos musculares elevadores del brazo o de la pierna.

Al obligar al animal a moverse cuesta arriba, se dificultarán las elevaciones, poniéndose en evidencia las claudicaciones asentadas en dolores o limitaciones funcionales del músculo braquiocefálico, la espalda o el dorso, y se forzarán las hiperextensiones de los músculos y tendones flexores digitales, además de sobrecargarse el tercio posterior y con ello incrementarse sus cojeras de apoyo; sin embargo, cuando le hacemos moverse cuesta abajo, lo que obtenemos es un apoyo más intenso sobre las cuatro extremidades,

en especial sobre los miembros anteriores, que incrementarán sus cojeras de apoyo (DYSON, 2002$_b$; PRADES, 2006; SÁNCHEZ, 2007).

La inspección dinámica incluye la observación del animal desde delante, desde los costados y desde atrás. En general, las claudicaciones del miembro anterior se ven mejor desde delante y de costado, mientras que las del miembro posterior se observan mejor desde atrás y de costado. Para comenzar una observación de la forma más objetiva posible y sin prejuicios, el examinador debe abstraerse y mirar sólo la línea dorsal, y sólo después de haber detectado, si existe, una asimetría en la ondulación fisiológica del movimiento de la línea dorsal, buscará una correspondencia de esta alteración con el movimiento de alguna o algunas de las extremidades, grabando en la imaginación la correspondencia entre los sonidos de los apoyos y la extremidad que toca el suelo con cada uno. El veterinario deberá estar atento a la aparición de inclinaciones de la cabeza, movimientos anómalos de la línea dorsal del animal, asimetrías de la marcha, alteraciones en la altura del arco de vuelo de los pies, o en su trayectoria de vuelo, modificaciones de las fases del paso o de los ángulos de flexión articular, variaciones en la orientación de los pies y en el grado de extensión del menudillo durante el apoyo, así como a la acción de los músculos del encuentro y a la simetría de la elevación y el uso de los glúteos (SANTIESTEBAN, 2001; SÁNCHEZ, 2007). Para visualizar estos cambios en la marcha es mejor comenzar observando al paciente desde lejos, atendiendo primero a la acción de los cuatro miembros, y centrándose luego en el miembro que haya resultado sospechoso en la observación general, mirándolo ahora desde más cerca para, por último, prestar atención al miembro contralateral con el fin de establecer comparaciones. Para detectar cambios sutiles en la marcha, puede ser necesario desviar la vista de un miembro a otro, o desplazarse junto al animal o detrás de él, lo que facilita una mejor comparación (STASHAK, 2004), e incluso grabar en vídeo una secuencia del movimiento del animal en los casos en que se considere necesario (SÁNCHEZ, 2007).

Cuando un paciente cojea de una extremidad anterior durante el apoyo de ésta, al cargar el peso en el miembro afectado, levanta y desvía lateralmente la cabeza para aliviarlo de peso en la medida de lo posible; de la misma forma, cuando el peso recae en el miembro no afectado, aquella baja; sin embargo, en el caso de una claudicación

bilateral de ambos miembros anteriores, puede resultar difícil detectar cualquier movimiento de la cabeza, pues los animales afectados tendrán un paso simétrico, aunque tieso, duro o corto. Cuando la claudicación de apoyo afecta a los miembros posteriores ésta suele ser más sutil, pues no aparecen, por lo general, signos ostensibles de movimiento de cabeza durante el desplazamiento; sin embargo, si se apreciarán elevaciones de la tuberosidad coxal del lado afectado junto con el resto de la grupa cuando apoya peso en miembro afectado (WYN–JONES, 1992; ROSE y HODGSON, 1993; TURNER y HAWKINS, 1995; STANEK, 1997; SANTIESTEBAN, 2001; DYSON, 2002_b; DENOIX, $2004_{a,b}$; SÁNCHEZ, 2007); WYN–JONES describió también, en 1992, cómo se ha observado, mediante grabaciones videográficas, la elevación de la cadera sana para desplazar la pelvis y favorecer la separación del suelo del miembro posterior dolorido durante la fase anterior del paso.

Es sumamente importante tener en consideración que, al observar el trote de un animal que padece una cojera de apoyo, el examinador inexperto puede fácilmente confundir una cojera de un miembro posterior con una claudicación del anterior homolateral, debido a que, cuando apoya la extremidad posterior coja, eleva la grupa y baja la cabeza para descargar peso del tercio posterior y, en consecuencia, dado que el trote es un aire simétrico, cuando seguidamente eleva ese posterior enfermo, la cabeza recupera su altura normal, aparentando elevarse justo en el momento en que apoya el miembro anterior del mismo lado, lo que podría confundirse con una cojera de apoyo de éste (WYN–JONES, 1992; DYSON, 2002_b; DENOIX, 2004_b; SÁNCHEZ, 2007).

Mediante grabaciones videográficas en los equinos, se ha observado cómo la cadera sana puede, en una cojera de elevación del miembro posterior, elevarse algo para desplazar la pelvis y favorecer la separación del suelo del miembro posterior dolorido durante la fase anterior del paso (WYN–JONES, 1992).

WYN–JONES (1992) indica, para las enfermedades del carpo de los equinos, cómo éstos se desplazan elevando mucho los carpos y muestran una obvia limitación en su flexión, afirmando, en relación a la claudicación de la babilla, que diversos estudios han demostrado que el dolor que se origina en esta región no produce alteraciones características en el paso, siendo el patrón de elevación y descenso de la grupa el mismo

que el existente en las cojeras asentadas en otras regiones, mientras que sólo en los casos de dolor muy severo, el animal puede fijar o inmovilizar su babilla, hecho que no es sencillo de observar con una simple inspección, debiendo recurrir a otras evidencias para establecer un diagnóstico; citando asimismo cómo, mediante grabaciones videográficas en los equinos, se ha observado cómo la cadera sana puede, en una cojera de elevación del miembro posterior, elevarse algo para desplazar la pelvis y favorecer la separación del suelo del miembro posterior dolorido durante la fase anterior del paso (WYN–JONES, 1992).

En la inspección del movimiento de un animal cojo, reviste gran importancia la observación y el estudio de las huellas dejadas por el animal al moverse sobre un suelo ligeramente deformable, de tal modo que podamos valorar el paralelismo u oblicuidad, así como la simetría o asimetría de las pistas formadas por las huellas de ambos bípedos contralaterales, evaluar la longitud de los medios pasos anterior y posterior de cada extremidad, el paralelismo de los ejes sagitales de las huellas de cada extremidad con respecto al plano medio, los tipos de marcha, cubierta, descubierta o sobrecubierta, y la existencia o no de alguna interferencia; esta información es de suma utilidad para, por un lado, comprender qué animales son propensos a padecer ciertas enfermedades en función del tipo de marcha determinado que ejecutan, y por otro, si la presencia de alguna anomalía en la marcha debe atribuirse a algún proceso patológico; tal es el caso de la tenosinovitis del tendón del flexor digital profundo, los procesos que afectan a la tróclea podal o la osteofitosis dorsal en el menudillo, que provocan dolor durante la última fase del apoyo, cuando se hiperextiende la extremidad, lo que da lugar a que el animal acorte el medio paso posterior de la extremidad afectada; de la misma forma las lesiones en los músculos y tendones extensores o bien en el encuentro o la babilla, provocan un acortamiento del medio paso anterior (SÁNCHEZ, 2007).

En los equinos, en la actualidad, el análisis cinético mediante placas de fuerza, así como el estudio cinemático con una cámara de alta velocidad, están comenzando a constituir unos procedimientos muy importantes para el diagnóstico de las claudicaciones; en el primero se estudian las fuerzas aplicadas por los pies durante la fase de apoyo de cada extremidad y en el segundo es posible objetivar numéricamente todas las características del movimiento de los miembros, lo que permite una evaluación de la marcha mucho

más objetiva y eficaz y unas presunciones diagnósticas, referidas a las alteraciones observadas, mucho más acertadas (PRADES, 2006; SÁNCHEZ, 2007).

Por último, a pesar de lo que diversas lecturas pudieran inducir a creer, es preciso asumir que es imposible saber, sólo a través de la observación del movimiento de un animal cojo, si el problema radica en la parte proximal o en la distal del miembro; únicamente a través de un examen físico detallado, junto con los correspondientes bloqueos nerviosos, será posible localizar definitivamente el sitio particular donde se ubica el origen de la claudicación (ROSE y HODGSON, 1993; SÁNCHEZ–VALLE, 2008).

3.3.2.2.– Palpación, percusión y auscultación

Después de observar al animal en su ambiente, de lejos, de cerca y durante el movimiento, se debe palpar su sistema músculo–esquelético; para ello, además de un conocimiento exhaustivo de la anatomía (DENOIX, 2007_a), es necesario seguir un método ordenado, completo y sistemático de palpación de las cuatro extremidades, de tal forma que no se pase nada por alto y, dado que la mayor parte de las claudicaciones tienen su asiento en la parte distal de las extremidades, debemos comenzar por el pie para después palpar todo el miembro desde su parte más distal hasta la más proximal (TURNER y HAWKINS, 1995; FIDALGO, 1999; STASHAK, 2004; SÁNCHEZ, 2007; SÁNCHEZ–VALLE, 2008).

La palpación incluye varias maniobras que podemos realizar de forma consecutiva sobre las extremidades del paciente, que son la palpación propiamente dicha, la presión, flexión, extensión y colateromoción, e incluso la torsión de las estructuras que lo permitan y la percusión de ciertas estructuras, todo ello con el fin de descubrir puntos dolorosos, alteraciones o limitaciones en el movimiento, deformaciones, sonidos anómalos, etc. (SÁNCHEZ, 2007; 2012).

La palpación proporciona una valiosa información, complementaria a la inspección, al permitir evaluar la consistencia de las deformaciones y la temperatura en la zona de la lesión. La palpación del pulso digital, especialmente cuando existen sospechas de lesión

en la zona más distal del dedo, debe de realizarse sistemáticamente, localizando el lugar más propicio para ello en la base de los huesos sesamoideos proximales; en algunos casos, será posible apreciar cómo las arterias digitales son más voluminosas, el pulso es más fuerte y el pie está más caliente; sin embargo, en el caso de un defecto de apoyo crónico de un miembro cojo, se darán estas mismas condiciones en el dedo contralateral sano debido a la sobrecarga. La presión y la percusión, en particular sobre los huesos y tendones, permiten investigar la sensibilidad de los mismos, siendo más elevada en caso de fracturas óseas; en los tendones, la sensibilidad a la presión estará aumentada en lesiones recientes, para disminuir sensiblemente en los días o semanas siguientes, sobre todo si se han administrado antiinflamatorios, lo que puede inducir a cometer errores por defecto; de la misma manera, la aplicación de ungüentos locales, en ocasiones, podría exacerbar la sensibilidad cutánea, lo que invalidaría la evaluación posterior de las estructuras subyacentes por un exceso de sensibilidad sobrevenida (DENOIX, 2007a).

Para la palpación y percusión del casco, el examinador utiliza las pinzas de tentar de forma sistemática sobre toda la palma y la muralla, lo que se debería completar con la percusión comparativa con un martillo de herrar, para detectar puntos dolorosos o sonidos anormales (ROSENBERGER, 1981; SÁNCHEZ–VALLE, 2008). SÁNCHEZ (2007) opina, con respecto a la aplicación de las pinzas de tentar en los equinos, que esta técnica puede ser más sensible si el mismo evaluador toma el casco con una mano y las pinzas de tentar con la otra. Cuando estas pinzas se utilizan de forma apropiada, permiten palpar el casco y discernir entre unos procesos patológicos y otros, al suministrar datos acerca de si el proceso se extiende por toda la pezuña o si la sensibilidad se limita a áreas localizadas; para un animal sensible, puede ser necesario ejercer una presión suave al principio para, posteriormente, ejercer una presión firme, tratando con ello de identificar y localizar un punto sensible en la pezuña, maniobra que requiere cierta experiencia a pesar de su aparente sencillez (ROSENBERGER, 1981; WYN–JONES, 1992; ROSE y HODGSON, 1993; STASHAK, 2004; SÁNCHEZ, 2007). Durante esta parte de la exploración, se debe valorar la consistencia del pulpejo del talón apretándolo fuertemente con el pulgar (ROSENBERGER, 1981). A pesar de todo lo dicho, WYN–JONES (1992) afirma que las pinzas de exploración son de escaso valor para la determinación del dolor crónico y mal localizado, y que su uso se limita a

la detección y localización de focos muy dolorosos, como los presentes en el caso de sepsis soleares o de fracturas de los procesos palmares de la tercera falange; opinando que un martillo, el mango de una gubia y hasta las manos pueden constituir efectivos sustitutos de la pinza de tentar, puesto que lo importante es el principio y no el instrumento.

La boca de las tenazas de exploración que se aplica sobre la pared de la muralla necesita ser continuamente controlada, de tal forma que no se aplique presión sobre el rodete coronario, lo que podría provocar una herida o por lo menos dolor al presionar, dando lugar a falsos positivos (ROSENBERGER, 1981; STASHAK, 2004; SÁNCHEZ, 2007). En los equinos, algunos autores como ROSE y HODGSON (1993) y STASHAK (2004) prefieren comenzar por el ángulo medial o lateral de la palma y continuar el examen aplicando presión con las tenazas de exploración cada 2 o 3 cm hasta haber controlado toda la palma; después, aplican presión a la ranilla para, posteriormente, utilizar las pinzas de tentar sobre la muralla de los talones y terminar haciendo presión con las tenazas desde el talón medial hasta la región dorsolateral de la muralla y desde el talón lateral hasta la zona dorsomedial de la misma; sin embargo, otros como DENOIX (2007a) indican que con aplicar presión en diez puntos del casco es suficiente para encontrar una información precisa acerca de la situación de una zona dolorosa en el mismo; estos puntos son nueve a lo largo de la palma, empezando por un ángulo de inflexión y terminando por el contrario, y un último punto aplicando una rama de las pinzas de tentar sobre el cuerpo de la ranilla y la otra en las lumbres del estuche córneo. PIRES y LIGTHTOWLER (1989), POLLIT (1998) y SÁNCHEZ (2007) están más de acuerdo con ROSE y HODGSON (1993) y con STASHAK (2004), pero añaden a la necesidad de palpar la palma, la pared y la ranilla en todos sus puntos, la de palpar cada uno de los talones por separado y ambos a la vez. ROSENBERGER (1981), por su parte, indica que, en los bovinos, se debe de apoyar una rama sobre la suela y la otra sobre la muralla abaxial, progresando desde la punta de la pezuña hasta los talones mientras se presiona moderadamente con el instrumento; a continuación, colocando la pinza desde un punto distal, se hace presión entre la muralla abaxial y la pared axial.

El examen debe realizarse en ambas pezuñas para determinar por comparación cuál es más sensible, pudiendo en algún caso patológico, y sobre todo en las pezuñas

anteriores, debido al mayor grosor de su estuche córneo, dar la impresión errónea de que no existe sensibilidad dolorosa en las mismas pese a realizar fuerte presión con la pinza (ROSENBERGER, 1981). SÁNCHEZ (2007; 2012) opina que no es preciso llevar a cabo enormes presiones con la pinza con el fin de detectar grandes manifestaciones de de dolor, ni que el animal se vea obligado a defenderse con grandes movimientos de retirada, pues unas leves contracciones musculares en la espalda o en el muslo ya son un indicativo suficiente de dolor, y que para que la presencia de dolor sea considerada como positiva, la reacción debe aparecer todas y cada una de las veces que ejecutemos presión en ese punto; asimismo, advierte que es muy importante tener en cuenta que la presencia de un casco largo o herrado y la falta de limpieza en el mismo interfieren con la presión y protegen los órganos contenidos en su interior, de manera que puede dar lugar a la aparición falsos negativos; de la misma manera, asegura que la exploración de un caballo desconfiado o especialmente sensible plantea problemas asociados a los movimientos que realiza durante la aplicación de presión con las pinzas de tentar, que pueden inducir a determinar falsos positivos. Para ser realmente objetivos, la respuesta provocada por las tenazas de exploración en un casco se debe comparar con la obtenida en el pie contralateral e incluso en otro más (STASHAK, 2004), teniendo en cuenta que el tamaño de las pinzas de tentar y la fuerza que ejerza el examinador influyen enormemente en la magnitud de la respuesta (DYSON, 2002_b).

Unas pinzas de tentar adecuadas deben ser de un tamaño suficiente como para poder ser utilizadas en un casco grande, deben tener unos brazos largos para poder ejercer presión con una sola mano y sin grandes esfuerzos por parte de ésta, deben ser de una aleación de metales que le doten de cierta elasticidad para poder hacer una presión más precisa y deben tener bocas con superficie bien rugosa y adherente para que no resbalen en el casco mientras se realiza la exploración (POLLIT, 1998; CASTELINJS, $2005_{a,b}$; SÁNCHEZ, 2007).

Los hallazgos obtenidos durante la palpación, el uso de la pinza y la percusión, generalmente, suministran datos acerca de si el proceso se extiende por toda la pezuña o si la sensibilidad se limita a áreas localizadas (ROSENBERGER, 1981). En general, la sensibilidad difusa de la palma indica una fractura sagital de la falange distal, pododermatitis difusa, osteítis podal difusa y, en ocasiones, infosura. Cuando se obtiene

un punto sensible más localizado, habrá que pensar en contusiones de la palma, fracturas no articulares de la falange distal, pododermatitis circunscrita, heridas punzantes, clavos arrimados, dolor procedente de la inserción del tendón flexor digital profundo en la falange distal, abscesos subsolares localizados o infecciones ascendentes por la línea blanca (COLLICK, 1997_a; STANEK, 1997; STASHAK, 2004). Cualquier región con sensibilidad asociada a coloraciones anómalas o a fracturas de la palma debe ser explorada exhaustivamente con la legra hasta poder observar tejido normal si es que éste existe (STASHAK, 2004).

Si al percutir la muralla se provoca dolor, se puede sospechar de infosura o de una infección ascendente por la línea blanca, y si se escucha un sonido hueco sobre la zona dorsal de la muralla, es probable que exista separación entre la lámina sensible y el casco, como sucede por ejemplo en la enfermedad de la línea blanca, en la infosura o en la exungulación incompleta de la muralla (PIRES y LIGTHTOWLER, 1989; COLLICK, 1997_a; STASHAK, 2004; SÁNCHEZ, 2007).

El rodete coronario debe ser flexible y elástico, debiendo palparse firmemente con el pulgar en busca de calor, tumefacción y dolor a la presión (TURNER y HAWKINS, 1995; STANEK, 1997). La temperatura normal, al palpar el casco, no es uniforme en todas sus regiones, siendo mayor en los talones debido a que están más vascularizados y a que su capa córnea es más delgada y corta (FIDALGO, 1999). Un aumento generalizado de la temperatura en la banda coronaria que afecte a ambos miembros es compatible con infosura; por otra parte, si este rodete muestra tumefacción y otros signos de infección, se hace imprescindible examinar completamente el dedo; así, tumefacciones selectivas con o sin dolor localizadas durante la palpación profunda, inmediatamente dorsal y proximal al rodete coronario, pueden indicar una efusión o derrame de la articulación interfalangiana distal (DYSON, 1991_b; STANEK, 1997), mientras que la tumefacción y el dolor puntiforme pueden indicar un absceso que, a su vez, puede ser primario o consecuencia de la difusión de una infección desde la articulación interfalangiana distal, o bien una fístula debida a una infección ascendente (STANEK, 1997).

La evidencia de calor, dolor y tumefacción, con o sin trayectos de drenaje, a nivel del pulpejo del talón es compatible con un absceso subsolar, pues al ser aquel elástico y presentar un tejido córneo flexible, la mayoría de las infecciones y heridas punzantes que afectan o no a la línea blanca o a la bolsa navicular y que desarrollan un absceso, se abrirán paso, siguiendo el trayecto de menor resistencia, hacia esta zona (COLLICK, 1997_b; STASHAK, 2004). En situaciones en las que se identifica un pequeño orificio punzante en la palma, la aplicación de presión con las tenazas de exploración en la zona adyacente al orificio no sólo causará dolor sino que también puede provocar la salida de pus a través del orificio, siendo esto un hallazgo positivo para el diagnóstico de absceso subsolar (STASHAK, 2004).

Tambien se deben palpar los pulpejos de los talones, en busca de una posible dermatitis interdigital o simplemente de dolor debido a su contracción, relacionando el dolor durante la palpación con una podotrocleítis o inflamación aguda de la articulación interfalangiana distal y de la bolsa navicular, con una osteítis angular de la tercera falange o con una contusión en la zona (PIRES y LIGTHTOWLER, 1989).

La articulación interfalangiana proximal debe palparse en busca de agrandamientos o de leves incrementos de temperatura, lo que podría indicar el desarrollo de crecimientos óseos sobre las falanges, denominados sobremanos, y que son proliferaciones óseas periarticulares que, por lo general, preceden a los cambios articulares (TURNER y HAWKINS, 1995; STASHAK, 2004). Siempre se debe hacer una comparación con el miembro contralateral, para poder así ser más objetivo con los cambios producidos (ROSE y HODGSON, 1993; TURNER y HAWKINS, 1995; DENOIX, 2007_a; STASHAK, 2004; SÁNCHEZ, 2007).

Como ya hemos comentado, es necesaria la palpación de las arterias digitales palmares, pues un pulso digital más fuerte de lo normal nos puede dar idea de la existencia de algún proceso patológico de tipo inflamatorio o infeccioso en el contenido del casco (ROSENBERGER, 1981; TURNER y HAWKINS, 1995; FIDALGO, 1999).

Para la exploración de la región de la cuartilla, sosteniendo al miembro en el aire, se efectúa una palpación profunda de los ligamentos sesamoideos distales y los tendones

flexores, en busca de dolor, prestando especial atención a cada una de las ramas, lateral y medial, del flexor digital superficial. La desmitis, la tenositis o la tenosinovitis del flexor digital profundo se identifican por medio del hallazgo de tumefacción y, en ocasiones, de dolor en esta región. La palpación profunda de la falange media puede provocar dolor cuando se presenta una fractura. La movilización de las articulaciones interfalangianas se lleva a cabo agarrando cada pezuña con las manos e imprimiéndoles un movimiento de rotación, que ocasionará dolor y crepitación si existen fracturas de las falanges proximal o media, al igual que ante la presencia de la enfermedad articular degenerativa (STASHAK, 2004); sin embargo, hay que tener en cuenta que, en la osteoartrosis de la articulación interfalangiana proximal, pueden presentarse cambios severos sin que exista dolor a la flexión o a la palpación, lo que obliga a tener cuidado durante la evaluación de tumefacciones en la cuartilla y a realizar radiografías de esta región siempre que se sospeche que la articulación está afectada (ROSE y HODGSON, 1993).

Los ligamentos colaterales interfalangianos se fuerzan colocando una mano sobre una de las cuartillas y utilizando la otra mano para traccionar del pie hacia el mismo lado; la fuerza así creada aumenta la tensión sobre dichos ligamentos y sobre las falanges, y el dolor, si aparece, puede indicar desmitis, un desgarro ligamentoso, una fractura o formas falangianas o coronarias no articulares (STASHAK, 2004; SÁNCHEZ, 2007).

Si seguimos con la palpación de las extremidades en dirección proximal, llegamos al menudillo, en el que tenemos que palpar la cara dorsal y la palmar de la articulación metacarpofalangiana, en busca de engrosamientos y tumefacciones, que pueden ser consecuentes a sinovitis idiopática, astillas articulares de la falange proximal, fracturas articulares o a una lesión de sinovitis o capsulitis proliferativa crónica, también denominada sinovitis villinodular, que puede manifestarse como un abultamiento dorsal de la cápsula articular; seguidamente, se aplica presión sobre las ramas lateral y medial del ligamento suspensor del menudillo, justo por encima de sus inserciones en los huesos sesamoideos proximales; el dolor aquí puede indicar desmitis, sesamoiditis o fracturas apicales con pequeños fragmentos; toda esta exploración se realiza sosteniendo el miembro en el aire, para aplicar presión digital sobre los huesos sesamoideos proximales; la sensibilidad y el dolor pueden indicar una fractura

sesamoidea o una desmitis del ligamento suspensor del menudillo. Los tendones flexores digitales superficial y profundo y su vaina sinovial se palpan en busca de calor, dolor y tumefacción, hallazgos que pueden indicar tenositis o tenosinovitis. También es preciso palpar el ligamento anular en busca de constricciones del mismo sobre los tendones flexores (WYN–JONES, 1992; TURNER y HAWKINS, 1995; STASHAK, 2004), y rotar el menudillo controlando los ligamentos colaterales de forma similar a la descrita para la articulación de la cuartilla; el dolor asociado a este tipo de manipulación podría ser indicativo de afecciones similares a las que se describieron para la cuartilla (WYN–JONES, 1992; STASHAK, 2004).

A continuación, se evalúa tanto el grado de movimiento del menudillo como el dolor asociado al mismo, extendiendo el carpo tanto como sea posible y flexionando únicamente el menudillo, y realizando la prueba de flexión de éste si manifiesta dolor (ROSE y HODGSON, 1993; STASHAK, 2004). Hay que tener en cuenta que a medida que el animal va envejeciendo, el ángulo máximo de flexión del menudillo va aumentando progresivamente (ROSE y HODGSON, 1993).

En la región metacarpiana se palpan los tendones extensores sobre la superficie dorsal del gran metacarpiano en busca de tumefacción y dolor, y se los moviliza con los dedos para identificar posibles adherencias; esto es especialmente importante cuando existen evidencias de traumatismos sobre la superficie dorsal de la caña; además, en estos casos, la flexión del menudillo se encuentra reducida durante el ejercicio y la prueba de flexión del mismo va a ser positiva. Una laceración que afecte a la superficie dorsal de la caña, a menudo comprometerá a los tendones extensores y al periostio, dando como resultado la formación de una cicatriz adherida al hueso; la presencia de calor, dolor y tumefacción sobre el tercio medio dorsal de la caña puede indicar un proceso agudo (STASHAK, 2004).

La palpación de las estructuras tendinosas y ligamentosas del aspecto palmar del metacarpo, según ROSE y HODGSON (1993), FIDALGO (1999) y DENOIX (2007_a), debe hacerse con el miembro en flexión, pues así las fibras son más fácilmente deformables y comprimibles, si bien TURNER y HAWKINS (1995) indican que, además de palparlas en esta postura, también debe hacerse haciendo que el animal

cargue su peso sobre la extremidad; en cualquier caso dichas estructuras, en el paciente sano, deben mostrarse lisas y uniformes; durante esta exploración es preciso evaluar el posible engrosamiento, dolor o rotura de las mismas.

El ligamento suspensor del menudillo se debe palpar tanto con el miembro cargando peso como elevado y en flexión (STASHAK, 2004) y, al igual que los tendones flexores, debe ser una estructura lisa y uniforme (TURNER y HAWKINS, 1995). La palpación profunda de este ligamento se utiliza para identificar tumefacción y dolor, normalmente en el tercio distal de la región metacarpiana, una zona donde con frecuencia asientan lesiones, sobre todo en las ramas del mismo.

En cuanto a los tendones flexores digitales superficial y profundo, cada región, envuelta o no por vainas, será palpada con cuidado en busca de dolor, tumefacción y calor (ROSE y HODGSON, 1993; DENOIX, $2004_{a,b}$; STASHAK, 2004). Cuando se evidencie una deformación flexora, se evaluará el grado de tensión de los tendones, palpándolos primero con el miembro en apoyo, para después mantener flexionado el menudillo con una mano y con la otra intentar, utilizando el pulgar y el índice, separar el tendón flexor digital superficial del profundo (DENOIX, $2004_{a,b}$; STASHAK, 2004). En estado normal, estas estructuras se pueden separar y diferenciar con facilidad, pero en una situación patológica, esto puede no ser posible debido a las adherencias existentes entre ambas o al engrosamiento de las mismas (TURNER y HAWKINS, 1995; DENOIX, $2004_{a,b}$; STASHAK, 2004); las lesiones que con mayor frecuencia se encuentran en estas estructuras son tenositis y tenosinovitis (STASHAK, 2004).

Para la palpación y presión del carpo, a pesar de que algunos autores como TURNER y HAWKINS (1995), DENOIX (2007_a) o STASHAK (2004) no lo creen así, otros como OLHAGARAY (1984) y FIDALGO (1999), consideran lógico comenzar interfiriendo lo menos posible con el animal y, para ello, indican que debe comenzarse con el miembro apoyado en el suelo, apreciando la temperatura de la región con el dorso de la mano y comparándola con la del miembro contralateral, lo que nos permitirá determinar pequeñas diferencias que, de otra manera, pasarían inadvertidas; también mediante la palpación se detecta la consistencia de las deformaciones si las hubiese, lo que nos indicará la presencia de colecciones líquidas o de reacciones óseas. El dolor se detecta

ejerciendo presión sobre cada zona articular a explorar, ayudándonos a justipreciar el daño existente la intensidad de la reacción que provoca la maniobra (OLHAGARAY, 1984).

La palpación de las articulaciones y los huesos del carpo, incluyendo al hueso accesorio del carpo, se realiza con el carpo flexionado y, en un primer término, debe evaluarse el grado de flexión carpiana, que en un animal sano permite que la superficie palmar de la región metacarpiana pueda aproximarse al antebrazo (OLHAGARAY, 1984; STASHAK, 2004; DENOIX, 2007_a). Durante la palpación del aspecto dorsal del carpo se deben buscar signos de posibles derrames sinoviales e inflamación de las cápsulas articulares (ROSENBERGER, 1981; ROSE y HODGSON, 1993); la distensión, en su caso, debe ser determinada por presión sobre los aspectos medial y lateral de la articulación, percibiendo además cómo se desplaza el líquido de un lado al contrario (TURNER y HAWKINS, 1995). Las vainas sinoviales de los tendones extensores también pueden aparecer distendidas a este nivel; sin embargo, una tumefacción firme y difusa sobre toda su superficie es más compatible con un hematoma o un seroma agudo, o con un higroma crónico (ROSEMBERGER, 1981; STASHAK, 2004). Después se continúa con una flexión extrema del carpo, para evaluar si existe resistencia a la flexión, un grado de flexión reducido o dolor; esta flexión debe ser realizada con lentitud. Una reducción en el grado de flexión asociada a calor y dolor es compatible con sinovitis o capsulitis agudas, fracturas, desmitis de la inserción proximal del ligamento suspensor del menudillo o edema en la extremidad; por su parte, la reducción de la flexión carpiana sin dolor puede estar causada por enfermedad articular degenerativa crónica, exóstosis proliferativa, etc. (WYN–JONES, 1992; STASHAK, 2004).

Tras la flexión, el carpo puede ser rotado, desplazando el metacarpo en dirección lateral y medial; estas movilizaciones pasivas son más efectivas en las articulaciones carpianas que en las del codo y el encuentro (FIDALGO, 1999). La colateromoción del carpo, con el fin de estresar el ligamento colateral medial, se consigue cogiendo la cuartilla con una mano y tirando de ella en dirección lateral, mientras apoyamos la otra mano en la cara lateral del carpo; para conseguir forzar el ligamento colateral lateral se hace la maniobra contraria (OLHAGARAY, 1984). Para efectuar una evaluación individual de

los huesos carpianos, por medio de la palpación digital profunda a lo largo de la superficie articular dorsal, es preciso mantener el carpo en flexión; asimismo, mientras el carpo está aún flexionado, se puede manipular el hueso accesorio y, reduciendo la tensión de los músculos cubital lateral y flexor carpocubital, es posible palpar una eventual fractura de dicho hueso (OLHAGARAY, 1984; STASHAK, 2004), fractura que puede estar asociada a la distensión del canal carpiano (WYN–JONES, 1992; STASHAK, 2004). Una vez terminada la palpación, se realizaría la prueba de flexión del carpo (SÁNCHEZ y col., 2002; DENOIX, 2004b; STASHAK, 2004).

Llegados al antebrazo, y continuando con la exploración, se deben palpar todas las estructuras existentes entre el carpo y el codo, así como flexionar, abducir y extender estas articulaciones para detectar posibles signos de alteración (ROSE y HODGSON, 1993), de gran ayuda el rasurado de la región para visualizar posibles heridas punzantes sin drenaje (SÁNCHEZ–VALLE, 2008). Debe prestarse especial atención a la inspección y palpación cuidadosas de la musculatura para detectar si una lesión muscular contribuye a la claudicación (ROSE y HODGSON, 1993); una tumefacción firme, asociada con los músculos flexores, puede ser compatible con una miositis o una miopatía fibrótica u osificante; se debe palpar asimismo la porción distal del radio en busca de tumefacción y dolor (FIDALGO, 1999; STASHAK, 2004).

En la articulación del codo, han de palparse los tejidos blandos que la rodean; así, el hallazgo de una tumefacción firme, por lo general no dolorosa y fluctuante, en la punta del codo, es compatible con un higroma o codillera (DIRKSEN, 2005; FATHY y RADAD, 2006); sin embargo, si la tumefacción es mayor, se evidencia incapacidad para extender el miembro y el codo aparece descendido, es probable que exista una fractura de olécranon (WYN–JONES, 1992; STASHAK, 2004); en este caso, cuando dicha fractura no está desplazada, la palpación con presión de su aspecto caudal revelará cierto grado de tumefacción y dolor, al igual que la elevación cuidadosa del miembro, llevándolo a la extensión, causará dolor (STASHAK, 2004). La distensión de la cápsula articular es difícil de palpar, por lo que es necesario llevarla a cabo en ambos codos a la vez, desde el frente del animal, asegurándonos de que ambas extremidades carguen peso por igual, pues esta simple desigualdad puede inducir a errores (WYN–JONES, 1992; TURNER y HAWKINS, 1995).

Los ligamentos colaterales, el húmero y la porción proximal del radio pueden ser sometidos a estrés mediante la abducción y aducción del codo, maniobra que no es muy selectiva ya que durante la misma también se manipulan las articulaciones del carpo y del encuentro. Si se sospecha una fractura, esta prueba se debe realizar con suavidad, intentando percibir crepitación y un mayor grado de dolor. Si se presupone una fractura de húmero, la colocación de un estetoscopio en esta región, durante su movilización, puede ayudar al examinador a identificar la crepitación (STASHAK, 2004).

En cuanto a la exploración del miembro posterior, la parte inicial del examen es similar a la de un miembro anterior (ROSE y HODGSON, 1993; STASHAK, 2004); sin embargo, las claudicaciones crónicas suelen tener su origen, por lo general, en regiones más proximales del miembro que en el caso de los remos torácicos, y sus lesiones tienen asiento en el tarso con mayor frecuencia que en la babilla (ROSE y HODGSON, 1993).

A nivel del tarso, hay que considerar que solamente la articulación tibiotarsiana es fácilmente palpable (TURNER y HAWKINS, 1995), por lo que la palpación y presión permiten detectar principalmente zonas calientes o dolorosas, así como la consistencia de las tumefacciones que pudieran presentarse. La temperatura se debe tomar con el dorso de la mano, ya que es más sensible que la palma para apreciar sus matices (SÁNCHEZ–VALLE, 2008). De la palpación pasamos gradualmente a la presión, para determinar el umbral más allá del cual aparece el dolor (OLHAGARAY, 1984).

La región tarsiana distal, compuesta por las articulaciones intertarsianas y tarsometatarsianas, se palpa desde su aspecto medial. Si aparecen abultamientos firmes no dolorosos y engrosados, el examinador debe sospechar de una enfermedad articular degenerativa a nivel de la articulación intertarsiana distal, de la tarsometatarsiana o de ambas, comúnmente conocida como esparaván, (STASHAK, 2004), aunque éstos pueden aparecer también en tarsos perfectamente normales (WYN–JONES, 1992).

Hay que observar y palpar la vaina tendinosa del flexor digital profundo en busca de tumefacciones, siendo este hallazgo el resultado de una sinovitis o una tenosinovitis de la vaina tarsiana y su tendón. La cara plantar del calcáneo se palpa en busca de

inflamación del ligamento plantar largo (DENOIX y HERNÁNDEZ, 1998; STASHAK, 2004), tenositis del flexor digital superficial, desplazamiento de este último o tumefacción líquida sobre la tuberosidad del hueso. También hay que explorar la bolsa subtendinosa que sirve de cojinete entre el casquete calcáneo del tendón flexor digital superficial y la tuberosidad del calcáneo, en busca de tumefacción; por lo general, la distensión de esta bolsa representa un problema estético y no una causa de claudicación (STASHAK, 2004).

Si existe tumefacción se debe determinar con precisión cuáles son las estructuras involucradas (WYN–JONES, 1992). En general, hay tres tipos de tumefacciones de tejidos blandos, parecidas en la inspección pero discernibles mediante la palpación, que se pueden asociar con el tarso (STASHAK, 2004). Una de ellas es la distensión líquida y que se puede deprimir de la articulación tarsocrural como resultado de una sinovitis, que recibe el nombre de hidrartrosis tarsiana, ésta puede ser idiopática o consecuente a una osteocondritis disecante, a fracturas articulares con pequeños fragmentos, a artritis o a enfermedad degenerativa articular (DYSON, 2002_b; STASHAK, 2004). El segundo tipo es una distensión firme de la cápsula articular tarsocrural en la que, por lo general, es difícil comprimir el líquido sinovial desde un saco hacia el otro, debido a una capsulitis que se ha producido como resultado de la extensión de la inflamación sinovial, o bien de la inflamación directa del estrato fibroso de la cápsula articular; a su vez, la sinovitis crónica puede ser el resultado de una enfermedad articular degenerativa, de fracturas interarticulares crónicas o de traumatismos que hubieran desgarrado la cápsula fibrosa de la articulación, por lo que debe considerarse la posibilidad de una artritis séptica crónica si la claudicación es grave (WYN–JONES, 1992; STASHAK, 2004). El tercer tipo de tumefacción, firme y difusa a nivel de toda la región tarsiana, es, con frecuencia, el resultado de un desgarro grave de la cápsula articular fibrosa y las estructuras ligamentosas de soporte adyacentes (STASHAK, 2004).

En la mayoría de los casos la exploración continúa con la palpación del resto del miembro posterior para, después, volver al tarso para realizar la prueba de flexión del complejo tarso–babilla, mal llamada prueba del esparaván. Por lo general, los dolores asentados en el tarso se exacerban con su flexión (WYN–JONES, 1992; STASHAK,

2004), pero la flexión simultánea del menudillo y de la babilla, como consecuencia de la reciprocidad de movimientos entre estas tres articulaciones, hace que la prueba carezca de la especificidad que clásicamente se le ha atribuido (WYN–JONES, 1992).

La región tibial es fácil de explorar (TURNER y HAWKINS, 1995); para ello, debe observarse desde todos los ángulos en busca de tumefacción y a continuación palparse. Una tumefacción localizada en la región tibial caudal puede indicar miositis de los músculos semimembranoso o semitendinoso, o tenositis del músculo gastrocnemio (OLHAGARAY, 1984; STASHAK, 2004). La inflamación de la región del epicóndilo tibial medial distal podría asociarse con una fractura o con un desgarro u osificación del ligamento colateral medial del tarso (OLHAGARAY, 1984; STASHAK, 2004). La detección, mediante palpación digital profunda, de tumefacción y el dolor en el tercio distal de la tibia, asociados con claudicación grave, junto con la prueba de flexión tarsiana positiva, deberían alertar al examinador de una posible fractura tibial incompleta; una fractura completa se asocia con una claudicación sin apoyo, tumefacción grave y crepitación que puede ser percibida mediante la palpación y manipulación de la zona, así como con la tumefacción y la deformación angular de las articulaciones asociadas a la tibia, pudiendo parecer más corto el miembro afectado, como resultado de la superposición de los fragmentos óseos. Los músculos semimembranoso y semitendinoso se palpan en busca de dolor y tumefacción, indicativos de miositis de los isquiotibiales, o de una cicatrización firme, indicativa de miopatía fibrótica u osificante; seguidamente, se palpa el tendón del músculo gastrocnemio en busca de tumefacción y dolor (STASHAK, 2004).

Durante estas maniobras, podemos encontrarnos también con movilidades anómalas del miembro posterior, debidas a problemas ubicados en la pierna; tal es el caso de la rotura del músculo peroneo tercero, en el que nos encontraremos con la posibilidad de extender el tarso mientras se mantiene la babilla flexionada, apareciendo entonces el tendón calcáneo sin tensión (OLHAGARAY, 1984; SANTIESTEBAN, 2001; DENOIX, 2004_b; STASHAK, 2004); también podemos encontrar una extensión anómala en caso de rotura del músculo tibial craneal, también denominado flexor del metatarso (OLHAGARAY, 1984). La rotura del tendón calcáneo, por su parte, dará lugar a una sintomatología variable que depende de si dicha rotura afecta a todo él o

sólo a determinadas fibras de algunos de los tendones que lo componen; así, en caso de una rotura total, el animal no puede sostenerse y el tarso se dobla dando lugar a un apoyo plantígrado, mientras que en caso de una rotura parcial, en la que no está incluido el sóleo o en la que el único tendón seccionado es el flexor digital superficial, el animal apoya casi normalmente, aunque, en esta última circunstancia, la cuartilla cambia de posición durante el apoyo, debido a la hiperextensión que se produce en el menudillo, al faltarle la acción del tendón flexor digital superficial (OLHAGARAY, 1984).

Continuando con la exploración en dirección proximal, tras la inspección y la palpación del resto de la extremidad, llegamos a palpar la articulación femorotibiorrotuliana, en la que se palpan en profundidad los tres ligamentos patelares distales en busca de desmitis, tensión o laxitud (STASHAK, 2004). Mediante la palpación y la sensación táctil se investiga la consistencia de los tejidos subyacentes y la temperatura, y por presión, la presencia de dolor y su importancia (OLHAGARAY, 1984).

En opinión de WYN–JONES (1992), la babilla puede ser difícil de explorar, y entre las razones que aduce para justificarlo, se encuentran la incapacidad del explorador para palpar simultáneamente ambas babillas de cara a su comparación, o el hecho de que la presión ejercida sobre articulaciones sanas, por alguna razón, pueda despertar reacciones atípicas aun en animales tranquilos. La manipulación de la articulación es en general dificultosa, tanto por el volumen del aspecto proximal del miembro como por la presencia del aparato recíproco, que hace que las restantes articulaciones del miembro se flexionen y extiendan simultáneamente, lo que determina la inespecificidad de cualquier prueba de flexión.

El saco sinovial femoropatelar se palpa en busca de distensión y de capsulitis, clásicamente denominada gonitis, indicativa de la presencia de un proceso patológico dentro de la articulación femoropatelar o en el saco medial de la articulación femorotibial; los resultados de este examen deben ser comparados con los del miembro contralateral, teniendo en cuenta que, cuando hay una distensión de las bolsas femoropatelares, ocasionada por osteocondritis disecante, con frecuencia, la babilla opuesta estará afectada y podría hallarse distendida de modo similar (ROSE y HODGSON, 1993; STASHAK, 2004). La mayoría de las afecciones de esta

articulación cursan con distensión de la cápsula articular de las bolsas femoropatelares, siendo significativos hasta los grados más leves de distensión (ROSE y HODGSON, 1993), de modo que cuanto mayor es la efusión y el grosor que tenga la cápsula articular, más grave será el proceso patológico (STASHAK, 2004) y mayor la dificultad para palpar los ligamentos rotulianos (TURNER y HAWKINS, 1995). La excesiva distensión del saco femoropatelar, asociada a un grado importante de capsulitis, sugiere la presencia de desmitis o rotura del ligamento cruzado, de lesión meniscal, de desgarro o rotura del ligamento colateral medial, de fractura articular, de enfermedad articular degenerativa o de osteocondritis disecante de la tróclea femoral (STASHAK, 2004).

Finalmente, la rótula se debe palpar en busca de inflamación, dolor, crepitación o desplazamiento (STASHAK, 2004); esta palpación, junto con la de alguna porción de la tróclea, es relativamente sencilla (TURNER y HAWKINS, 1995).

3.3.2.3.– Pruebas

Al finalizar la palpación de las extremidades o durante la misma, podemos realizar varias pruebas para exacerbar el dolor que pudiéramos haber encontrado en la exploración. Éstas pueden consistir simplemente en aplicar una presión mayor que la ejercida hasta entonces en cualquier parte de la extremidad, pero es en las diferentes articulaciones o complejos articulares donde son realmente interesantes y variadas estas técnicas, si bien las más utilizadas para estudiar el dolor en las articulaciones son las pruebas de flexión (SÁNCHEZ, 2007; 2012).

3.3.2.3.1.– Flexiones, extensiones, colateromociones y torsiones forzadas

Este tipo de pruebas se realizan durante la palpación y manipulación del miembro, y consisten en llevar a las articulaciones hasta el límite de sus movimientos para, además de comprobar su rango de movilidad, poner en evidencia dolores de origen ligamentoso, óseo, capsular o tendinoso (SÁNCHEZ–VALLE, 2008; SÁNCHEZ, 2012).

En su realización en los equinos, según ROSE y HODGSON (1993), se deben llevar las estructuras exploradas hasta el límite de sus posibilidades de movimiento, pues muchos

animales muestran signos de dolor sólo en los últimos grados del movimiento forzado, si bien otros muchos pueden ir manifestándolos durante la flexión sin necesidad de que ésta sea excesiva (TURNER y HAWKINS, 1995; STASHAK, 2004).

STANEK (2011) las describe como pruebas de provocación para las articulaciones de los bovinos, y ROSENBERGER (1981), en su libro ***Exploración clínica de los bovinos***, las denomina genéricamente maniobras de movimiento pasivo, indicando que un ayudante debe sostener levantado el miembro, agarrándolo de una región proximal a la articulación a estudiar, mientras que el examinador rodea con las manos al miembro distalmente a la articulación, para, sucesivamente, flexionarla, extenderla y rotarla lenta pero firmemente. Durante todo el procedimiento, se evalúa cuál de estos movimientos causa dolor, si la movilidad es normal, está reducida o aumentada, y si hay crepitación audible o palpable.

Como muestra notable de este grupo de pruebas, tenemos la clásica prueba de torsión lateral del metatarso ante la sospecha de esparaván o de desmitis del ligamento dorsal del tarso, que se realiza sosteniendo el metatarso en posición horizontal y torsionándolo lateralmente con respecto al tarso, y se considera positiva cuando el animal retira la extremidad proximal y lateralmente de forma casi refleja pero con cierta violencia (SÁNCHEZ, 2007; 2012). La prueba de Bassi consiste en colocar el miembro en aducción por movimientos pasivos y sin traslación, siendo positiva al resultar doloroso este movimiento en el miembro enfermo, lo que ocurre en los casos de lesión en algún ligamento colateral lateral de la extremidad o en alguna estructura dura situada en su aspecto medial, y no cuando se realiza su abducción o cuando giran sobre el miembro enfermo (OLHAGARAY, 1984).

Durante la palpación de la babilla debemos incluir pruebas como la de desplazamiento patelar, que se realiza sosteniendo la base de la rótula entre el pulgar y el índice y desplazando el hueso proximal y lateralmente en un intento de montar el ligamento patelar medial sobre el labio medial de la tróclea femoral; normalmente, el animal rechaza esta maniobra e intenta flexionar la babilla para evitar el desplazamiento hacia arriba de la rótula; si durante la maniobra la rótula se lleva con facilidad lateralmente logrando un aparente bloqueo, se permite caminar al paciente y se observa su reacción:

si existe una fijación proximal completa, no será capaz de flexionar la babilla y arrastrará su miembro en extensión; sin embargo, si la rótula se coloca con facilidad proximalmente pero no se bloquea, al tiempo que aparece crepitación y distensión de la cápsula femoropatelar, y en el animal se observa un aumento del desgaste de la punta de las pezuñas, se debería considerar una fijación proximal parcial de la patela; en algunos casos, el repetido desplazamiento proximal de la rótula terminará por aumentar la claudicación del miembro afectado (STASHAK, 2004).

Podemos incluir también aquí la prueba para comprobar la lesión de los ligamentos cruzados, que puede hacerse de dos formas: en el primer método, el examinador se sitúa detrás del animal rodeando con sus brazos el miembro y asiendo la porción proximal de la tibia con las manos juntas, coloca una o ambas rodillas en la cara plantar del calcáneo y la punta del zapato sobre los talones, estabilizando el miembro en esta posición, a continuación realiza una tracción súbita de la tibia en dirección caudal y la libera para que se desplace cranealmente tratando de percibir laxitud y crepitación, lo que se denomina signo del cajón anterior, que podría indicar una lesión en el ligamento cruzado craneal; en cambio, si se trata de una rotura del ligamento cruzado caudal, la laxitud y la crepitación se sienten cuando se tira de la tibia caudalmente (cajón posterior) (GABEL, 1979; STANEK, 1997; STASHAK, 2004); en muchos casos, lo único que se percibe con esta prueba es una laxitud generalizada, que no debe apreciarse en una babilla sana, siendo difícil identificar en qué fase se produce; esta prueba no se realiza rutinariamente, sólo se lleva a cabo en aquellos animales en los que hay una claudicación con signos localizados en la babilla que indiquen una posible rotura del ligamento cruzado. En la segunda forma de realizar la prueba, el examinador se sitúa delante del miembro afectado, toma con una mano el extremo proximal de la tuberosidad tibial y con la otra el extremo de la cola y empuja la pierna rápidamente y con fuerza en dirección caudal, para seguidamente dejar de hacerlo, a la vez que tira de la cola para forzar al animal a soportar peso; esta maniobra se realiza 20 o 25 veces y, dado que la fuerza caudal y la subsiguiente liberación producen un estrés sobre los ligamentos cruzados, posteriormente se evalúa si se produce o no un aumento en el grado de claudicación, lo que indicaría su posible desgarro; sin embargo, con esta prueba no es factible descartar una enfermedad articular degenerativa, una fractura articular o una lesión meniscal medial (GABEL, 1979; STASHAK, 2004).

La prueba para el ligamento colateral medial de la babilla se realiza colocando el hombro sobre la cara lateral de la articulación femorotibial y provocando la abducción de la porción distal del miembro; en el caso de una rotura total del ligamento colateral medial, la prueba suele provocar un dolor suficientemente intenso como para que el animal se caiga sobre el lado opuesto, mientras que en los casos de desgarro del ligamento, el miembro se abduce de 5 a 10 veces y, dado que el animal puede llegar a soportarlo, luego le se permite moverse, observando el grado de claudicación resultante; la lesión del menisco medial asociada a roturas de los ligamentos cruzado craneal y colateral medial suele causar una claudicación grave.

Por su parte, el ligamento colateral lateral se pone a prueba forzando la aducción del miembro, pero hay que considerar que, debido a que la articulación coxofemoral también está siendo manipulada con esta maniobra, el dolor en esta región provocará igualmente una respuesta positiva a la prueba (STASHAK, 2004; SÁNCHEZ–VALLE, 2008).

3.3.2.3.2.– <u>Pruebas de flexión</u>

Consisten en la realización de flexiones normales y sostenidas de la articulación sospechosa, durante 40-60 segundos, previamente a una nueva exploración completa en la que se prestará especial atención a la inspección del movimiento inmediatamente tras su realización, pues si existe alguna lesión articular, troclear o de los huesos sesamoideos, la cojera se incrementará o no, y si lo hace, lo hará en un grado o porcentaje más o menos importante que convendrá cuantificar, aunque probablemente, lo más adecuado sea recalificar de nuevo la cojera, que previamente había sido determinada durante la inspección inicial (SÁNCHEZ, 2007; 2012). Por supuesto, cualquier signo positivo se debe comparar con el miembro opuesto, y si hay alguna duda acerca de la validez de alguna de las pruebas de flexión que podamos realizar, ésta debería practicarse de nuevo (STASHAK, 2004). Cuando nos disponemos a realizar una prueba de flexión es de suma importancia tener en cuenta el ángulo que alcanza la articulación de un modo natural (TURNER y HAWKINS, 1995).

En los bovinos, STANEK (1997) cita la utilidad de las pruebas de flexión para descubrir cualquier dolor o limitación en el movimiento, pero únicamente hace referencia al miembro torácico para la realización de las mismas, describiendo la del carpo y la de las articulaciones digitales. Para su implementación, indica que la flexión debe mantenerse durante 2 minutos, y que el incremento posterior de la cojera es indicador de la presencia de algún proceso doloroso en una o más de las articulaciones flexionadas.

La prueba de flexión en la articulación **interfalangiana distal** se realiza elevando ligeramente la extremidad, manteniendo el carpo o el tarso, y el menudillo, con la mínima flexión posible, a la vez que se flexiona la articulación interfalangiana distal durante 45-60 segundos, y dejando después que se mueva al animal para observar si aparece claudicación o si en ésta aumenta el grado. Esta prueba sirve para evidenciar lesiones tales como osteocondritis disecante, enfermedad articular degenerativa, artritis, fracturas y podotrocleosis, a nivel de la articulación citada y de la tróclea podal (SÁNCHEZ, 2007; 2012).

En el **menudillo**, la prueba de flexión se realiza con el carpo lo menos flexionado posible, sujetando con una mano la parte dorsal de la caña y con la otra la dorsal de la cuartilla sin comprimir los tendones ni los ligamentos, para después de unos 60 segundos, dejar que se mueva el animal y observar de nuevo el grado de claudicación, que suele ser positiva en procesos tales como osteocondritis disecante, enfermedad articular degenerativa, artritis, fracturas y lesiones en sesamoideos proximales (SÁNCHEZ, 2012).

En lo que se denomina **prueba de flexión del dedo**, más inespecífica que las anteriores, según TURNER y HAWKINS (1995) y STASHAK (2004), se flexiona el menudillo y las articulaciones interfalangianas conjuntamente, procurando no flexionar el carpo y aplicando presión sobre la punta de las pezuñas durante 30 segundos; después se deja al animal que se mueva y se observa el grado de claudicación; otros autores, como ROSE y HODGSON (1993) y DENOIX (2007_a), prefieren mantener esta posición durante un minuto. Si la maniobra provoca dolor, el examinador debe sospechar procesos dependientes de un compromiso a nivel de la articulación del menudillo o de la corona,

un desgarro de las estructuras de soporte en esta región o una desmitis de ligamentos tales como el anular palmar o el suspensor del menudillo (MOYER y col., 1988; DYSON, 1991_a).

En el **carpo**, esta prueba se realiza flexionándolo durante un tiempo de 30 segundos (STASHAK, 2004) a un minuto (ROSE y HODGSON, 1993; DENOIX, 2007_a) o incluso dos (TURNER y HAWKINS, 1995) para, posteriormente, obligar al animal a moverse y observar la claudicación; en cualquier caso, un aumento de la claudicación indica la posibilidad de que su causa radique en el carpo; esta prueba es positiva en la mayor parte de los casos de osteocondritis disecante, enfermedad articular degenerativa, artritis, fracturas… (STASHAK, 2004; SÁNCHEZ, 2012).

También es posible hacer la prueba de flexión del **codo**; se lleva a cabo moviendo al antebrazo del paciente en dirección proximal y manteniendo la flexión durante 2 minutos, para luego, hacer moverse al paciente; hay que tener en cuenta que esta prueba es difícil de realizar sin involucrar a otras articulaciones (TURNER y HAWKINS, 1995).

En el **miembro pelviano** también podemos realizar la prueba de **flexión del dedo o del menudillo**, que resulta ser menos específica que en el caso del miembro torácico debido a la eficiencia de su sistema recíproco; por tanto, cuando esta prueba es positiva, no es fácil asegurar que la lesión se encuentre en el menudillo y no en el tarso, lo que nos obligará a recurrir a la anestesia diagnóstica (WYN–JONES, 1992). Para llevarla a cabo, se flexiona el menudillo o el dedo lo más cerca del suelo que sea posible, para intentar que el tarso y la babilla se encuentren mínimamente flexionados (DYSON, 2002_b; SÁNCHEZ, 2007).

Si hay una prueba de flexión con alta sensibilidad y baja especificidad, ésta es la flexión del complejo **tarso–babilla**, clásicamente y mal llamada "de flexión tarsiana o del esparaván" pues, pese a que resulta positiva en procesos tales como osteocondritis disecante, enfermedad articular degenerativa, esparaván, artritis, fracturas o lesiones de los meniscos o los ligamentos cruzados, no es capaz de discriminar si éstos tienen su

asiento en la babilla, en cualquier lugar del tarso e incluso en el menudillo de la extremidad en estudio (SÁNCHEZ–VALLE, 2008).

Para llevar a cabo esta prueba, también llamada de Hering (OLHAGARAY, 1984), el examinador debe colocar las manos sobre la superficie plantar del tercio distal de la región metatarsiana, evitando específicamente los huesos sesamoideos (STASHAK, 2004), o mejor agarrar la extremidad por la punta de las pezuñas para evitar cualquier tipo de interferencia con otras estructuras, que podría provocar un efecto de retirada o dolor en una región distinta a la estudiada, dando como resultado una prueba falsamente positiva (SÁNCHEZ, 2007); a continuación, se eleva el miembro para flexionar el tarso, siendo a menudo beneficioso elevarlo de forma gradual hasta llegar a la máxima flexión en un lapso de unos 15 segundos, lo que permitirá que un animal especialmente sensible o con dolor pueda adaptarse a la flexión (STASHAK, 2004); llegados a este punto, se le sostiene en flexión completa un tiempo que varía, según la opinión de los autores, entre un minuto (DENOIX, 2007_a), un minuto y medio (TURNER y HAWKINS, 1995; STASHAK, 2004) y varios minutos (OLHAGARAY, 1984). Es absolutamente necesario tener en cuenta que los primeros pasos que da el paciente, inmediatamente después de soltar la extremidad, son los más importantes a la hora de evaluar el grado de positividad de la prueba, ya que es en éstos en los que realmente se pueden observar, con más claridad, leves aumentos en la asimetría en la grupa y, a menudo, ligeras disminuciones del arco de vuelo del pie y un acortamiento de la fase de apoyo, alteraciones que suelen hacerse imperceptibles después de los primeros pasos (TURNER y HAWKINS, 1995; STASHAK, 2004); de hecho, en el caso de las enfermedades inflamatorias no palpables de las articulaciones tarsianas distales, el aumento de la claudicación sólo podrá evidenciarse en los primeros 3 a 10 pasos, después de los cuales el animal asume su marcha original (GABEL, 1979); por el contrario, cuando nos encontramos ante una claudicación más prolongada después de la prueba, ésta puede ser el resultado de una enfermedad articular degenerativa del tarso o esparaván, de fracturas tibiales incompletas, fracturas articulares, desgarros graves y sinovitis o capsulitis. Entre los equinos, no todos los pacientes afectados con osteocondritis disecante exhiben un aumento de la claudicación después de la prueba de flexión tarsiana, y como ya se ha comentado, esta prueba no debe considerarse definitiva para la articulación tarsiana en sí, sino que, ante la sospecha de un problema

ubicado en el tarso, se recomienda examinar también las otras articulaciones antes de realizar la prueba de flexión tarsiana (STASHAK, 2004), pues esta prueba, además de exacerbar el dolor provocado por el esparaván, también exalta el de la artritis séptica tarsiana y la periartritis de la babilla (OLHAGARAY, 1984) y, por otra parte, ya que para realizar esta prueba es necesario flexionar en mayor o menor grado el resto de las articulaciones del miembro, como consecuencia de su reciprocidad de acción, se considera que la prueba de Churchill es más específica que la de flexión para detectar una claudicación originada en el tarso (CHURCHILL, 1979).

La prueba de flexión de la **babilla** se realiza tomando la porción distal de la tibia y ejerciendo tracción del miembro en dirección caudal y proximal hasta alcanzar la máxima flexión, manteniéndolo en esta posición durante un minuto y, una vez transcurrido este tiempo, obligando al animal a moverse (DYSON, 2002_b; STASHAK, 2004; DENOIX, 2007_a); esta prueba debe hacerse antes de efectuar el estudio de flexión tarsiana (STASHAK, 2007), pues la flexión forzada del tarso obliga de modo similar a la babilla (WYN–JONES, 1992).

Aunque sea enormemente inespecífica, también puede hacerse una prueba de flexión **completa del miembro posterior**, dado que es sabido que puede provocar con frecuencia la aparición o incremento de una cojera, aún cuando la flexión individual del menudillo o del tarso no la hubieran ocasionado previamente. Según WYN–JONES (1992), la inespecificidad de las otras pruebas de flexión que se han descrito para el miembro posterior es tan marcada, sobre todo a nivel de la babilla, que existen fuertes razones para considerarlas superfluas y establecer que sólo la flexión completa del miembro posterior, seguida del uso de la anestesia regional diagnóstica, es necesaria para poner en evidencia un problema incipiente o subclínico de babilla o para exacerbar las claudicaciones leves llevándolas a un nivel tal que puedan observarse.

Todo lo descrito acerca de las pruebas de flexión explicadas hasta aquí, podría utilizarse en otras articulaciones distintas a las enumeradas; sin embargo, nuestra capacidad de interpretación en las mismas se ve seriamente limitada (SÁNCHEZ, 2007; 2012).

3.3.2.3.3.– Pruebas de extensión

Consisten en llevar a cabo la extensión sostenida de una articulación para comprobar y cuantificar hasta donde soporta dicha extensión el animal, o si después de ésta se incrementa la claudicación y en qué porcentaje o grado lo hace (SÁNCHEZ, 2007; 2012).

Generalmente esta prueba sólo se realiza en la articulación **interfalangiana distal**, y se puede llevar a cabo con el extensor de Castelinjs (CASTELINJS, $2005_{a,b}$), con la cuña de Ludwing o simplemente con una tabla inclinada de la que vamos incrementando su ángulo hasta que el animal muestra dolor por la extensión forzada a la que está siendo sometido y retira la extremidad (DENOIX, 2007_a; SÁNCHEZ, 2007; 2012).

3.3.2.3.4.– Pruebas de carga

Consisten en elevar la extremidad contralateral a la sospechosa durante un tiempo para comprobar y cuantificar si después de esta carga monopodal se incrementa la cojera y en qué porcentaje o grado (DENOIX, 2004_b; SÁNCHEZ, 2007; 2012).

3.3.2.3.5.– Pruebas de compresión

Consisten en comprimir una zona o punto de una extremidad y observar después, bien una determinada reacción o bien si aparece una cojera o en qué medida se incrementa si ya era aparente. Se trata de una serie de pruebas muy específicas que se realizan en los equinos, tales como la prueba de Churchill, el reflejo testicular de Olhagaray, la compresión del origen del ligamento suspensor del menudillo, la prueba de Hertwig o la consistente en obligar al paciente a pisar un objeto sólo con la ranilla (SÁNCHEZ, 2007; 2012).

3.3.3.– ANESTESIA DIAGNÓSTICA

La anestesia regional se utiliza no sólo como paso previo a la realización de intervenciones quirúrgicas, sino también, junto con la intraarticular y la intrasinovial, y

aún con mayor frecuencia e interés, como técnica de diagnóstico de cojeras, que permitirá una localización más exacta y un procedimiento clínico más adecuado (SÁNCHEZ y SERANTES, 2013). Cuando no existe un proceso patológico obvio, la anestesia local se utiliza para confirmar o identificar, a lo largo de la extremidad, el o los lugares donde se origina el dolor (ROSENBERGER, 1981; OLHAGARAY, 1984; SKARDA, 1991; WYN–JONES, 1992; ROSE y HODGSON, 1993; SERANTES y GONZALO, 1994; TURNER y HAWKINS, 1995; STANEK, 1997; STASHAK, 2004; STEINER, 2011). Así, tras una exploración exhaustiva que permita determinar el lugar sospechoso de ser origen del dolor o cojera, se procede a la anestesia diagnóstica realizando, en primer lugar, los bloqueos de las ramas nerviosas o de las cavidades sinoviales más distales de la extremidad a explorar, para seguir ascendiendo sistemáticamente, comprobando, tras cada inyección, si ésta ha hecho efecto, mediante la estimulación del área cutánea implicada, haciendo presión o rozamiento con un objeto romo en lugar de por punción con objetos puntiagudos para, finalmente, repetir la exploración de la extremidad; de esta manera, se puede lograr identificar la ubicación del origen del dolor causa de la cojera, entre la última anestesia ineficaz y la primera efectiva (SÁNCHEZ, 2012; SÁNCHEZ y SERANTES, 2013). Para la evaluación del resultado de estas anestesias, es necesario hacer referencia a las características presentadas por la cojera antes de la práctica de las anestesias semiológicas (DENOIX, 2007_a).

La anestesia local puede ser realizada por medio de la infiltración perineural o bloqueo nervioso, la anestesia en anillo o bloqueo de campo, la infiltración directa de una región sensible, o mediante la inyección intrasinovial en cavidades articulares, bolsas y vainas (HAWKINS y COLAHAN, 1995; STASHAK, 2004; SÁNCHEZ, 2007; 2012; SÁNCHEZ y SERANTES, 2013). La infiltración perineural y los bloqueos de campo se usan para localizar la fuente de dolor cuando éste causa claudicación por afectar a una región específica y, por lo tanto, se debe llevar a cabo de forma sistemática, comenzando en el extremo distal del miembro y progresando en dirección proximal. La infiltración directa y la intrasinovial se utilizan para identificar el compromiso de una estructura específica (OLHAGARAY, 1984; CARTER, 1996; SÁNCHEZ, 2007; 2012).

Este procedimiento semiológico no debe ponerse en práctica cuando sospechemos, a través de los datos recogidos durante los pasos previos de la exploración, que existe un riesgo, aunque sea mínimo, de empeorar la lesión del paciente como consecuencia del mismo, asociado al hecho de que, al no percibir el dolor, el animal puede forzar las estructuras lesionadas más allá de su capacidad de resistencia, lo que puede conllevar, en ocasiones, a un mayor grado de lesión e, incluso, puede acabar en una lesión irreversible; tal es el caso, por ejemplo, de una sospecha de fractura axial no desplazada de la primera falange, pues es frecuente que, tras la anestesia y el trote del animal, ésta se convierta en una fractura desplazada y conminuta, mucho más grave (DENOIX, 2007_a; SÁNCHEZ, 2007).

Antes de proceder a realizar cualquier protocolo de anestesia local o regional, se debe realizar la depilación del área de punción, así como una desinfección y preparación de la misma en condiciones quirúrgicas, sobre todo si se va a practicar una anestesia intraarticular o intrasinovial, y, al realizar la punción, aspirar antes de inyectar el producto; por otra parte, es preciso evitar las zonas inflamadas o infectadas, pues en ellas, debido a su pH, el anestésico no hace efecto y se corre el riesgo de complicarlas o extenderlas (ROSENBERGER, 1981; WYN–JONES, 1992; ROSE y HODGSON, 1993; SERANTES y GONZALO, 1994; TURNER y HAWKINS, 1995; STASHAK, 2004; SÁNCHEZ y SERANTES, 2013).

Para la elección del fármaco anestésico local, la característica de mayor interés en el caso de los bovinos es, en principio, una buena capacidad de difusión, que facilite el éxito de las técnicas de conducción, aun cuando no se haya conseguido la máxima exactitud en la aplicación del anestésico sobre el nervio a bloquear, en ocasiones difícil de alcanzar, dadas las características y el grosor de su piel y tejido subcutáneo. En estos pacientes, aspectos como la toxicidad local o el desarrollo de reacciones inflamatorias, de gran interés en otros animales como los equinos, tienen menor importancia. El anestésico local más utilizado en anestesiología bovina es, sin duda, la lignocaína o lidocaína, debido a su fácil disponibilidad, rápida difusión, adecuada duración de efecto y amplia versatilidad, pudiendo ser utilizada en anestesia por infiltración a concentraciones del 0,5-1,0%, y al 2-3% en técnicas de conducción, y cuya dosis tóxica es de 7-10 mg/kg. Otros fármacos útiles para la anestesia o analgesia regional de los

rumiantes son la mepivacaína, la bupivacaína, la procaína y la dibucaína (SÁNCHEZ y SERANTES, 2013).

El tiempo necesario para evaluar la positividad o no de una prueba anestésica, como parte de un protocolo de diagnóstico de cojeras no es ilimitado, pues el anestésico, tras haber insensibilizado la zona en estudio, continúa difundiendo y puede llegar a anestesiar áreas adyacentes, pudiendo dar lugar a los consiguientes posibles falsos positivos en la prueba realizada, si es que la lesión o el foco doloroso se localiza en dichas zonas (WYN–JONES, 1992; ROSE y HODGSON, 1993; SÁNCHEZ, 2007; 2012). Como norma general, son necesarios de 3 a 5 minutos tras el bloqueo de un nervio; sin embargo, en los bloqueos intraarticulares pueden requerirse hasta 20 o 30 minutos para un efecto completo (ROSE y HODGSON, 1993).

Con todo, aunque la ausencia de mejoría en la exploración dinámica después de un bloqueo nervioso, generalmente, indica que el problema está en alguna otra parte del miembro, hay ocasiones en las que dicho bloqueo puede proporcionar una información incorrecta; así, en los casos en que la claudicación es de origen neurológico o cuando existen fracturas, la claudicación puede no desaparecer totalmente con el bloqueo nervioso, por tanto, debe considerarse esta posibilidad cuando el animal no mejora, a pesar de la certeza de que la región del miembro que se bloqueó es el foco del problema. También existe la posibilidad de aparición de falsos negativos cuando existen adherencias entre las zonas anestesiadas y otras que no lo están, por lo que, al ponerlas en tensión, las no anestesiadas continúan ocasionando dolor y, por lo tanto, cojera; así como en aquellas situaciones en las que el producto anestésico no difunde por los tejidos de la forma esperada, tal es el caso de los tejidos cicatriciales, inflamados, irritados, fibrosados o que han sido infiltrados con anterioridad repetidamente (SÁNCHEZ, 2007; SÁNCHEZ–VALLE, 2008).

OLHAGARAY (1984) menciona que la importancia de las inyecciones anestésicas en las distintas zonas abordables no se limita a las ventajas que brinda al diagnóstico, sino que ejercen también una acción curativa reconocida que denomina neuroterapia, sobre todo en el caso de dolores de origen neuropático; asimismo, la anestesia local puede considerarse de interés pronóstico, pues si ésta elimina la claudicación, nos augura, con

mayor probabilidad, el posible éxito en una posterior intervención para tratar la lesión (SANTIESTEBAN, 2001; SÁNCHEZ, 2007).

3.3.3.1.– Anestesia regional de las extremidades

Debido a la gran complejidad de la inervación de los dedos de los bovinos, así como a la dureza y grosor de la piel y el tejido subcutáneo de la región distal de las extremidades en estos animales, que dificultan la localización exacta de cada nervio, la mayoría de los clínicos se decantan por una anestesia en anillo, infiltrando con solución anestésica toda una sección transversal de la extremidad (ROSENBERGER, 1981; SÁNCHEZ y SERANTES, 2013); sin embargo, esta técnica es menos precisa, y requiere una enorme cantidad de anestésico, en comparación con los bloqueos específicos de los nervios (RE y col., 2013; SÁNCHEZ y SERANTES, 2013).

SÁNCHEZ y SERANTES (2013) describen las siguientes técnicas anestésicas de conducción:

Bloqueo del nervio cubital, ramas dorsal y volar: los puntos de inyección se localizan, aproximadamente, a 5 cm por encima de la articulación del menudillo, en la parte lateral de la extremidad anterior, en el surco palpable entre el hueso metacarpiano y el borde dorsal del ligamento suspensor del menudillo (rama dorsal) y en el surco existente entre dicho ligamento y los tendones flexores digitales (rama volar). En cada uno de estos puntos se depositan 10-15 ml de solución anestésica, para producir la insensibilización de la parte lateral de la mano.

Bloqueo del nervio mediano, rama lateral: produce la anestesia del aspecto palmar axial de los dedos anteriores. El punto de inyección se localiza inmediatamente proximal al menudillo, o inmediatamente distal a las uñas de los dedos rudimentarios, en la línea media en ambos casos. Se depositan 15-20 ml de solución anestésica.

Bloqueo del nervio mediano, rama medial: el punto de inyección se localiza, aproximadamente, a 5 cm por encima de la articulación del menudillo anterior, en la

parte medial del miembro, en el surco palpable entre el ligamento suspensor y los tendones flexores, y en él se depositan 10-20 ml de solución anestésica.

Bloqueo del nervio metacarpiano dorsal: debe realizarse proximalmente al punto donde este nervio, que es continuación de la rama cutánea del radial, se ramifica; para ello, se inyectan 15-20 ml de solución anestésica, aproximadamente hacia la mitad del metacarpo, en su cara dorsal, donde suele ser palpable, medialmente al tendón extensor.

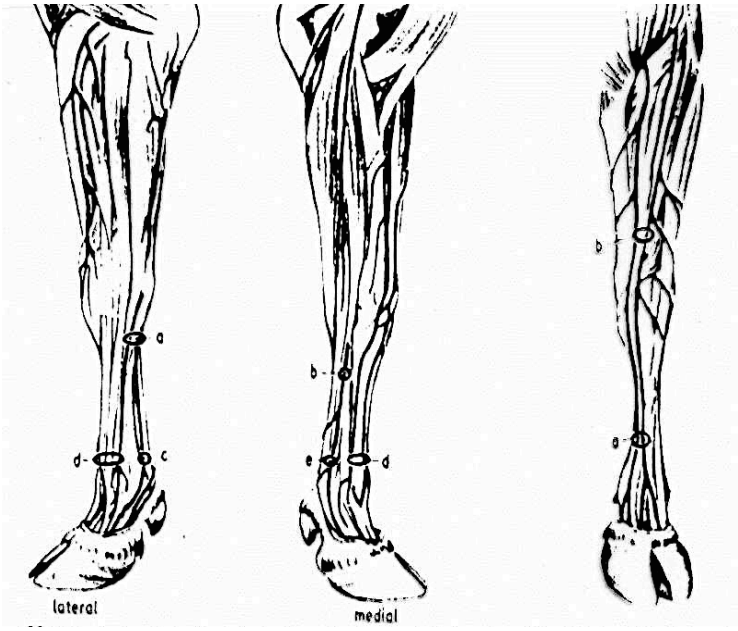

Dibujo 3 Dibujo 4

Dibujo 3 Anestesia por infiltración de las extremidades torácicas del bovino (caras medial y lateral). a Anestesia del nervio lateral de la tercera falange (rama lateral); b Anestesia del nervio medial de la tercera falange (rama medial); c Infiltración de los nervios de las terceras falanges según Wester y Beijers, lugar lateral de inyección; d Infiltración de los nervios de las terceras falanges según Wester y Beijers, lugar medial de inyección (DIETZ y col., 1985_b).

Dibujo 4 Anestesia por infiltración en las extremidades torácicas de los bovinos (cara dorsal). a Anestesia de los nervios radiales y musculocutáneo; b Anestesia para la operación de la bolsa carpiana (lugar de inyección dorsal) (DIETZ y col., 1985_b).

Bloqueo del nervio peroneo: aunque sus dos ramas (superficial y profunda) pueden ser anestesiadas por separado, resulta más práctico proceder a su anestesia antes de su ramificación, a través de un solo punto de inyección, que se localiza inmediatamente por detrás del borde caudal del cóndilo lateral de la tibia, sobre el peroné, palpable fácilmente en la mayoría de los bovinos. En este punto se introduce la aguja, atravesando la piel, el tejido subcutáneo y la vaina aponeurótica del bíceps

femoral, hasta que su punta tropiece con el reborde óseo, inyectando entonces 15-20 ml de solución anestésica.

Bloqueo del nervio tibial: el punto de inyección se localiza en la parte medial de la extremidad posterior, 10-15 cm proximalmente a la tuberosidad del calcáneo, entre el tendón de Aquiles y el músculo flexor digital largo. Para la inyección, sujetando el tendón calcáneo entre los dedos pulgar e índice de una mano, se introduce la aguja inmediatamente por debajo de los mismos, hasta palpar la punta entre ellos, depositando entonces 15-20 ml de solución anestésica.

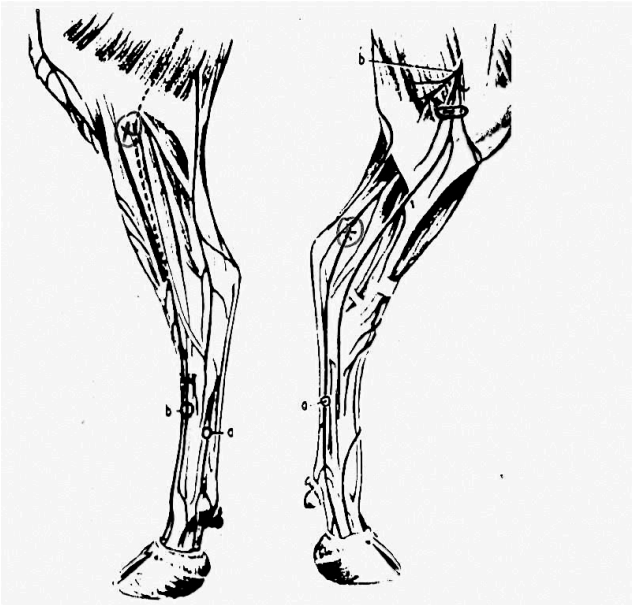

Dibujo 5 **Dibujo 6**

Dibujo 5 Anestesia por infiltración de las extremidades pelvianas de los bovinos (cara lateral). a Anestesia del nervio plantar lateral; b Anestesia del nervio digital dorsal abaxial, del nervio digital dorsal axial, de los nervios digitales comunes 3 y 4; x Anestesia del nervio peroneo (DIETZ y col., 1985_b).

Dibujo 6 Anestesia por infiltración de las extremidades pelvianas de los bovinos (cara medial). a Anestesia del nervio plantar medial; b Nervio safeno; x Anestesia del nervio tibial (DIETZ y col., 1985_b).

Bloqueo de los nervios plantares metatarsianos lateral y medial: los puntos de inyección se localizan, aproximadamente, a 5 cm por encima del menudillo, por debajo de la fascia superficial, para el nervio lateral entre el tendón flexor digital profundo y el músculo interóseo, en la cara lateral metatarsiana, y para el medial entre

los tendones flexores digitales superficial y profundo, en la cara medial de la caña; en cada punto se depositan 5-10 ml de solución anestésica.

Bloqueo interdigital: esta técnica completa la anestesia proporcionada por los bloqueos de los nervios cubital, mediano y metacarpianos; o bien del tibial, el peroneo y los metatarsianos. El punto de inyección se localiza en la línea media de la cara palmar o plantar de las cuartillas, entre ambas, en su tercio medio, donde se inserta la aguja y se hace avanzar hasta que se pueda palpar, bajo la piel, en el lado dorsal; llegados a ese punto, se depositan unos 20 ml de solución anestésica antes de comenzar a retirar la aguja, y otros 20-30 ml durante su recorrido de salida.

3.3.3.2.– Infiltración directa de las áreas sensibles

La infiltración directa se puede utilizar en cualquier área sensible que haya sido identificada. Los puntos donde se emplea con mayor frecuencia son las inserciones, tanto ligamentosas como tendinosas, y las prominencias óseas. La técnica consiste en infiltrar directamente la región con el anestésico local, y permite obtener conclusiones más definitivas acerca de la contribución de una región algésica en la claudicación. La cantidad de anestésico local administrado dependerá de la localización y las dimensiones del área afectada (STASHAK, 2004).

3.3.3.3.– Anestesia intrasinovial

La anestesia intrasinovial se puede emplear para aliviar el dolor producido por procesos patológicos ubicados en el interior de las articulaciones, de las vainas tendinosas y de las bolsas sinoviales. Para llevarla a cabo, si la cavidad sinovial está distendida por un incremento del volumen del líquido sinovial, es preciso drenar éste previamente a la introducción del anestésico; seguidamente, la solución anestésica se inyecta en el interior de la cavidad y se dispersa mediante masaje sobre la misma; el efecto anestésico se produce entre los 5 y los 15 minutos siguientes y dura una hora aproximadamente (GONZALO–ORDEN y ORDEN, 1994).

El uso de la anestesia intrasinovial, que desempeña un importante papel en el diagnóstico de la claudicación en los equinos, comprende la anestesia intraarticular y la anestesia de las vainas y bolsas sinoviales (STASHAK, 2004; SÁNCHEZ, 2012). Estas anestesias son mucho más específicas que los bloqueos nerviosos, cuando se sospecha que la causa de la claudicación radica en el interior de estructuras sinoviales (WYN–JONES, 1992; STASHAK, 2004; DENOIX, 2007).

Para llevar a cabo una anestesia intrasinovial, se requiere una preparación aséptica del campo más exigente que para la infiltración perineural (STASHAK, 2004; VAN WEEREN, 2004), siendo la mepivacaína el fármaco de elección para realizarla, debido a las evidencias de que su aplicación intraarticular causa menor irritación que la lidocaína (STASHAK, 2004). Una vez llevada a cabo la inoculación se dejan transcurrir de 10 a 30 minutos antes de evaluar los resultados del bloqueo, evaluación que debería incluir la repetición del ejercicio en el que se manifestaba la claudicación, así como las maniobras semiológicas que llevaron al examinador a sospechar que la articulación en cuestión estaba afectada. Hay que tener presente que ciertas estructuras intrasinoviales, como los tendones, ligamentos y hueso subcondral intracapsular, pueden conservar su sensibilidad durante más tiempo (STASHAK, 2004). La interpretación del resultado de los bloqueos intrasinoviales no es difícil, siempre y cuando se tenga la certeza de que el anestésico local ha penetrado en la bolsa sinovial y que sólo se han anestesiado las estructuras intrasinoviales; sin embargo, pueden producirse problemas de interpretación en los casos de traumatismos articulares, en los que la cápsula fibrosa articular y los ligamentos colaterales han sido lesionados y están doloridos, pues en estos procesos, la mejoría de la cojera puede ser mínima a pesar de que el problema principal sea un daño intraarticular (WYN–JONES, 1992).

DIETZ y col. (1985[a]), KÖNIG y LIEBICH (2005[b,c]), y GREENOUGH (2007) describen las diferentes anestesias articulares que se realizan en los bovinos:

Articulación interfalangiana distal: la punción de la articulación se realiza abaxialmente a la inserción del tendón extensor digital común en el proceso extensor de la tercera falange, localizándose el punto de entrada proximal al rodete coronario.

Articulación interfalangiana proximal: la punción se realiza en el aspecto dorsolateral de la articulación, abaxialmente al tendón extensor digital común.

Articulación del menudillo: con el miembro en apoyo, lo que facilita la distensión de la cápsula articular y favorece la identificación de su receso palmar o plantar, la aguja se introduce en sentido distal, entre la superficie flexora del metacarpiano o metatarsiano y el ligamento interóseo; éste es un procedimiento doloroso, por lo que se recomienda efectuar previamente un bloqueo nervioso más proximal. Existe otra técnica, consistente en acceder a la cavidad articular a través de su receso dorsal, realizando la punción abaxialmente al tendón extensor digital común en dirección distomedial; en este caso, la dificultad reside en que el receso es de menor tamaño (SÁNCHEZ–VALLE, 2008).

Vaina de los tendones flexores de los dedos: la aguja se introduce, aproximadamente, a unos dos traveses de dedo (3,5-4 cm) proximalmente al dedo supletorio medial o lateral, perpendicularmente a la piel e inmediatamente por delante o al lado del borde del tendón flexor. A unos 2-3 cm de profundidad encontraremos la prominencia proximal de la vaina del tendón; a través de ese punto, después de haber puncionado y habiendo salido líquido sinovial, se rellena la vaina del tendón con 15-25 ml de anestésico.

Articulaciones carpianas: para su infiltración, la penetración del anestésico se facilita mediante la flexión del carpo. El abordaje de la articulación antebraquiocarpiana y mediocarpiana se lleva a cabo en las depresiones que aparecen lateralmente al tendón extensor carporradial, debiendo evitar la punción accidental del tendón extensor digital común.

Articulación del encuentro: el abordaje se efectúa en un punto inmediatamente craneal al tendón del músculo infraespinoso, tomando para ello como referencias el tubérculo mayor del húmero y el extremo distal de la espina de la escápula.

Articulación del tarso: se describen cuatro sacos sinoviales asociados a las distintas articulaciones tarsianas; la tarsocrural y la intertarsiana proximal comunican

entre sí, por lo que se consideran una sola articulación a efectos de la inyección intraarticular; para ello, se introduce la aguja por la cara dorsomedial del tarso, en un punto inmediatamente distal y craneal al maléolo medial de la tibia, entre el ligamento colateral lateral y el tendón terminal del músculo tibial craneal. La inyección en la articulación intertarsiana distal se aplica desde su aspecto medial, en el espacio articular existente entre los huesos central del tarso, tarsiano 1º y el tarsiano resultante de la fusión del 2º y 3º. La articulación tarsometatarsiana se aborda mejor desde la cara plantarolateral del tarso, introduciendo la aguja proximalmente a la cabeza del gran metacarpiano y dirigiéndola dorsalmente y algo en dirección distomedial, para ingresar en el espacio que hay entre el gran hueso metatarsiano y el tarsiano resultado de la fusión del 2º y 3º.

Articulación de la babilla: esta articulación está constituida por tres compartimentos sinoviales, por lo que es recomendable el empleo de tres puntos de acceso para anestesiarla completamente, ya que, en algunos animales, el compartimento femorotibial lateral no está comunicado con el resto de los sacos sinoviales. A este compartimento lateral de la articulación femorotibial, se accede introduciendo la aguja perpendicularmente al eje longitudinal del fémur, junto al borde caudal del ligamento patelar lateral y cranealmente al tendón del músculo extensor digital largo; al compartimento femorotibial medial, a su vez, se accede insertando la aguja desde la cara medial de la babilla, entre el ligamento rotuliano medial y el ligamento colateral medial. En cuanto al compartimento fémoro rotuliano, se accede al mismo aplicando la inyección entre los ligamentos patelares medial e intermedio, aproximadamente a unos 3-4 cm proximalmente a la tuberosidad de la tibia, dirigiendo la aguja en sentido proximal y caudal, bajo la rótula.

Bolsa trocantérica: esta sinovial subtendinosa está situada entre el tendón del músculo glúteo medio y el trocánter mayor del fémur. Para su punción, la aguja debe penetrar en dirección dorsomedial desde la parte craneal del trocánter mayor del fémur.

3.3.4.– MÉTODOS COMPLEMENTARIOS DE DIAGNÓSTICO

De acuerdo con NUSS (2007) y con SÁNCHEZ (2012), sólo cuando a través de todo el procedimiento de exploración descrito hasta este momento hemos delimitado el área lesionada, procederemos a emplear, como medios auxiliares que son, las técnicas de diagnóstico imaginológico que, en un buen número de ocasiones, nos van a llevar a establecer el diagnóstico definitivo del proceso patológico en estudio. En este sentido, PIRES y LIGHTOWLER (1989) indican que, ante un enfermo que claudica, la placa radiográfica constituye un elemento más de juicio que se agrega a los que ya obran en poder del clínico actuante; afirmación que puede hacerse extensiva a todos los medios complementarios de diagnóstico (SÁNCHEZ–VALLE, 2008).

A continuación revisaremos brevemente las posibilidades que ofrece en la clínica el uso de cada uno de estos métodos, comenzando por los menos invasivos y los más sencillos de utilizar, para llegar a los más complejos.

a) Radiografía.

Es la técnica más utilizada y la primera a la que se recurre en la mayoría de los casos tras la exploración clínica de una claudicación (SÁNCHEZ–VALLE, 2008). La radiografía se indica principalmente para la visualización de alteraciones de las estructuras óseas y articulares, pues permite evaluar la integridad de las estructuras duras así como su posición relativa con respecto a las demás; además, con esta técnica pueden visualizase cuerpos extraños radiopacos, bolsas de gas e interfaces líquido–gas.

Clásicamente, numerosos autores han citado a la radiografía como la principal técnica para el diagnóstico de las cojeras por lesiones óseas y articulares en los bovinos (MURPHY y col., 1975; PHARR, 1985; TULLENERS y col., 1987; WELKER y col., 1989; BARGAI y col., 1995; BEZEK y col., 1995; O'BRIEN y BILLER, 1996; TROSTLE y col., 1997; MEIMANDI–PARIZI y RADDANIPOUR, 2005; MEIMANDI–PARIZI y SHAKERI, 2007).

Sin embargo, PHARR y BARGAI (1997) describen, como ya hicieron en el texto ***Bovine radiology*** (BARGAI y col., 1989), la anatomía radiológica normal de las diferentes regiones de las extremidades de los bovinos, al igual que los signos clínicos y los signos radiológicos de las diferentes afecciones de los huesos y articulaciones, e indican, al igual que otros autores (DIRKSEN, 2005), la necesidad de utilizar otras técnicas de diagnóstico por imagen como la ecografía para la obtención de imágenes de los tejidos blandos y para confirmar lesiones óseas en regiones proximales de los miembros como el encuentro o la cadera.

Para realizar radiografías de los miembros a nivel distal, será suficiente con utilizar un equipo portátil; sin embargo, para detectar alteraciones situadas a nivel proximal, se requieren equipos de rayos X más potentes y, debido a largo tiempo de exposición que requieren estas imágenes, en ocasiones, la sedación profunda de los animales o el decúbito de los pacientes. (BARGAI y col., 1989; PHARR y BARGAI, 1997).

En la actualidad, los equipos digitales son preferibles a los analógicos, pues permiten tratar posteriormente la imagen y solucionar algunos defectos de la técnica. Los diagnósticos radiográficos típicos incluyen procesos tales como fracturas, luxaciones, osteomielitis, secuestros óseos, epifisitis, periostitis, efusión articular, artritis, enfermedad degenerativa articular, así como algunos procesos sépticos de los tejidos blandos, con una especial relevancia en el área podal para la identificación de las estructuras afectadas (STEINER, 2009).

La utilidad de este recurso semiológico depende de la calidad de las radiografías y, sobre todo, de su correcta interpretación por parte del radiólogo y del clínico (PIRES y LIGHTOWLER, 1989).

b) Ecografía.

Los ultrasonidos, hasta hace relativamente poco tiempo, no han sido tan utilizados en medicina veterinaria como la radiografía y si bien en un principio, en medicina bovina, sólo se utilizaba el diagnóstico ecográfico para la evaluación del tracto reproductor, en los últimos 20 años se han descrito múltiples aplicaciones para la clínica de los animales

que nos ocupan (BLOND y BUCZINSKI, 2009). NUSS (2007) cita que, con la publicación del artículo ***The use of ultrasonic examination for the diagnosis of diseases of the locomotor system in cattle***, el profesor KOFLER (1995) y sus colegas de la Universidad de Viena han sido pioneros en el uso de los ultrasonidos para el diagnóstico de las enfermedades músculo-esqueléticas de los bovinos; asimismo, indica, que la información obtenida a través del examen ultrasonográfico depende en gran medida del equipo, de la preparación de la extremidad, de la experiencia del clínico, que por supuesto precisa de un exhaustivo conocimiento de la región anatómica, así como de una correcta sistemática en su abordaje; constituyendo una herramienta inestimable las descripciones ecográficas de la anatomía de las diferentes regiones de los bovinos. Según DYSON (2002), la ecografía diagnóstica en el aparato locomotor se puede utilizar para valorar el estado de los tendones y ligamentos, las superficies óseas, las estructuras sinoviales, los vasos sanguíneos, y diversas hinchazones de tejidos blandos; por su parte, REEF (1998; 2005), DENOIX (2007) y KOFLER (2009) confirman su utilidad para valorar el estado de los músculos, del cartílago articular y de la superficie del tejido óseo subcondral; más aún, DENOIX (2004; 2007) opina que la ecografía es más sensible que la artroscopia a la hora de detectar lesiones localizadas en el tejido óseo subcondral de una articulación que se encuentren recubiertas por cartílago articular, y mucho más sensible que la radiografía cuando se trata de lesiones localizadas en la superficie ósea (DENOIX, 2004; 2005; 2007; SÁNCHEZ–VALLE y col., 2006).

En la práctica veterinaria, la ecografia, a diferencia de la radiografía y otras técnicas imaginológicas, permite grabar e interpretar imágenes a tiempo real y, por lo general, por la misma persona que realiza el examen clínico, siendo por ello conocedor de los lugares anatómicos donde asientan los signos clínicos. En todo caso, aún teniendo una gran importancia la formación y la experiencia, precisa, al igual que para la realización del diagnóstico clínico, disponer del tiempo necesario para practicar el examen ultrasonográfico. Se trata de una técnica dinámica que permite, sin riesgo para el paciente ni para el operador, elaborar una imagen en tres dimensiones en la mente del operador a través de la combinación de las imágenes longitudinales y transversales obtenidas, así como documentarlas por diferentes medios (KOFLER y HITTMAIR, 2006).

Con frecuencia se realiza, como una parte importante del examen clínico, la centesis de cavidades sinoviales u orgánicas o la biopsia de órganos, facilitando la ultrasonografía la distancia entre la piel y la estructura en cuestión así como el emplazamiento preciso de la aguja (KING, 2006; KOFLER y HITTMAIR, 2006).

El bloqueo anestésico ecoguiado es una técnica relativamente sencilla y efectiva en los bovinos, dependiendo su éxito del lugar de la inyección del anestésico y de un adecuado volumen y dosis de éste; identificando el nervio como una estructura o banda hiperecoica, midiendo a qué distancia se encuentra, y guiando la introducción de la aguja y del anestésico (RE y col., 2013). En los terneros se ha descrito el bloqueo anestésico ecoguiado del plexo braquial (IWAMOTO y col., 2012) y de la extremidad pelviana (RE y col., 2013).

La obtención de imágenes de alta calidad, esenciales para un diagnóstico exacto, precisa de transductores con diferentes frecuencias, así como del rasurado y lavado completo de la zona, de la aplicación sobre la piel de una abundante cantidad de gel de contacto atemperado, de un buen masaje de la zona para facilitar su penetración en los poros cutáneos y de la espera del tiempo necesario para que la piel se empape con el gel; además, para obtener una calidad de imagen óptima de las estructuras más superficiales o de regiones cuya curvatura dificulta que el contacto con la sonda sea amplio y uniforme, se hace necesario el empleo de una almohadilla o pad de silicona (SÁNCHEZ–VALLE, 2008). Para el examen de las estructuras situadas a 3-4 cm de profundidad se necesitan frecuencias de 10-12 MHz, precisándose frecuencias de 5.0-7.5 MHz para tejidos más distantes, y de 2.5-3.5 MHz para estructuras tan profundas como las articulaciones del encuentro o de la cadera. Afortunadamente, los transductores utilizados actualmente para el diagnóstico de gestación por muchos veterinarios clínicos son apropiados para el diagnóstico de diversas afecciones músculo–esqueléticas (NUSS, 2007).

Debemos conocer la aparición de artefactos ecográficos como falsas representaciones de una imagen ecográfica. Son secundarias a causas relacionados con el operador, a una perturbación ambiental o bien a fenómenos de acústica, y se traducen clínicamente en imágenes que no se corresponden con un anomalía estructural en los tejidos pero que

son susceptibles de interpretarse erróneamente si se desconocen (BLOND y BUCZINSKI, 2009; BUCZINSKI, 2009).

Cuando se está llevando a cabo el estudio diagnóstico de una región del aparato locomotor, es conveniente explorar en su totalidad todos los tendones, ligamentos y demás estructuras de la zona, incluso cuando los signos clínicos indican la presencia de una lesión específica o ésta se observa claramente, ya que pueden concurrir daños en otras estructuras. De la misma manera, pese a que los signos clínicos indiquen que estamos ante una lesión unilateral, resulta útil la exploración de la extremidad contralateral, pues servirá de patrón a la hora de comparar una estructura sana y una enferma; esta práctica se ha utilizado con frecuencia para confirmar o refutar presuntas anomalías identificadas en la imagen (REEF, 1998; DYSON, 2002; DENOIX, 2004; 2005; 2007; NUSS, 2007).

Para conseguir una buena imagen con calidad diagnóstica, los ultrasonidos han de viajar de forma perpendicular a la estructura en estudio, debiendo explorarse cuidadosamente cada estructura a fin de valorar su forma, tamaño, contorno y ecogenicidad; un examen poco minucioso puede obviar la detección de lesiones sutiles, y, en ocasiones, las anomalías detectadas mediante la ecografía pueden ser simples engrosamientos de ciertas estructuras o débiles alteraciones del patrón de las fibras (DYSON, 2002). La ecografía es una técnica fácil de poner en práctica y asequible, que mejora la objetividad del diagnóstico hecho con la radiografía y que, en determinadas ocasiones, puede llegar a sustituir a esta última en aquellos casos en los que no esté disponible (PEÑA y col., 2009).

c) Tomografía computadorizada (TC).

Se trata de una técnica radiológica de diagnóstico que permite evaluar con detalle las afecciones en los huesos y tejidos blandos del aparato locomotor (PALENCIA, 2008), y que se basa, al igual que la radiografía, en la utilización de los rayos X (JONES y col., 1996; SÁNCHEZ–VALLE, 2008). La TC es una técnica muy sensible para identificar lesiones músculo–esqueléticas, cuyo uso ha experimentado actualmente una notable evolución en la clínica de las extremidades de los equinos, incluso hasta el punto de

existir equipos portátiles que permitirían prescindir de la anestesia general, bien entendido que esto último es casi experimental (DESBROSE, 2008).

d) Resonancia magnética (RM).

Posiblemente la RM sea la técnica más completa y con mayores posibilidades de diagnóstico para el aparato locomotor, ya que es una técnica que permite diferenciar alteraciones a nivel molecular dentro de las estructuras del organismo. Su mayor inconveniente reside en que, en la actualidad, su utilización en la clínica equina, en la mayor parte de los casos, precisa de la anestesia general del paciente (GILI, 1993; SÁNCHEZ–VALLE, 2008); sin embargo, ya se están desarrollando equipos capaces de realizar estudios a pacientes en la estación y sólo bajo los efectos de una sedación (SÁNCHEZ–VALLE, 2008).

e) Artroscopia y tenoscopia.

La artroscopia y la tenoscopia son técnicas quirúrgicas mínimamente invasivas, que permiten la visualización directa de las estructuras intrasinoviales y su valoración (DYSON, 2000; BERTAGNOLI y col., 2012; BLASER y col., 2012). La ausencia de anomalías radiográficas significativas asociadas a una articulación no excluye a la misma como origen del dolor, pues hay fracturas no detectables mediante radiografía que justifican el empleo de estas técnicas complementarias (SÁNCHEZ–VALLE, 2008). En la exploración de las vainas sinoviales, proporciona información complementaria a la obtenida mediante la ecografía, al permitir la visualización directa de los cambios patológicos acaecidos en su interior (DYSON, 2002; BERTAGNOLI y col., 2012; BLASER y col., 2012); de hecho, BERTAGNOLI y col. (2012) describen a la tenoscopía como una técnica superior a la ultrasonografía, al ser esta última relativamente poco sensible para la detección de pequeñas irregularidades y defectos lineales en la superficie de los tendones, así como para identificar la adhesión de pequeños coágulos de fibrina en la superficie interna de la cavidad sinovial.

Esta técnica, asimismo, permite, durante el propio acto quirúrgico de diagnóstico, la aplicación del tratamiento bajo control visual y facilita la identificación de indicadores

de pronóstico (LÓPEZ–SAN ROMÁN, 2001; STEINER, 2009; BERTAGNOLI y col., 2012; BLASER y col., 2012).

f) Gammagrafía.

La gammagrafía, escintilografía o centellografía, se basa en la detección, mediante una gammacámara, de la distribución por el organismo de un agente radiactivo, que previamente ha sido administrado al paciente y que se acumula en los tejidos metabólicamente más activos. El agente utilizado con mayor frecuencia es el tecnecio^{99m}, y su aplicación principal radica en la detección de alteraciones no visibles o evidentes mediante otras técnicas (STEYN, 2003; MARAÑÓN, 2008).

g) Termografía.

La termografía es otra técnica no invasiva que puede proporcionar información adicional para facilitar la localización de una alteración que curse con modificación de la emisión térmica de un área de la superficie del cuerpo (DYSON, 2002; DENOIX, 2004). Esta técnica mide la temperatura superficial en una zona, que se considera un indicador del flujo sanguíneo que recibe, y suele emplearse para identificar diferentes procesos inflamatorios, así como signos prematuros de osteoartritis en los equinos (DOUTHIT y col., 2013).

DYSON (2002) y DENOIX (2004) citan que se trata de una técnica que no permite obtener imágenes de las estructuras anatómicas y que con ella es frecuente la aparición de falsos positivos; quizá por ello surja la recomendación de utilizarla conjuntamente con otros procedimientos diagnósticos, pero, a pesar de todo, DOUTHIT y col. (2013), tras su utilización conjuntamente con la ultrasonografía Doppler, no han hallado una asociación significativa entre la velocidad, el diámetro de los vasos, el volumen del flujo sanguíneo o la temperatura y la cojera.

h) Xerorradiografía.

La xerorradiografía es un proceso en el que una placa de aluminio, cubierta por selenio y cargada electrostáticamente, se expone a los rayos X, de manera que estos rayos alteran las cargas electrostáticas formando una imagen latente. La placa se procesa exponiéndola a un aerosol, cuyas partículas cargadas son atraídas o rechazadas por las cargas electrostáticas de la placa, y esta imagen es transferida a un papel cubierto por plástico por contacto directo que luego se fusiona al papel por calor (WRIGLEY, 2004).

La xerorradiografía proporciona una buena resolución, un gran contraste y una excelente nitidez de los bordes; esta última característica brinda una información adicional a la observada en las radiografías convencionales y puede proporcionar un diagnóstico más certero en casos de fracturas lineales que no suelen identificarse en las placas convencionales; su mayor inconveniente radica en el elevado coste del equipo, que en la mayoría de las situaciones la hace poco rentable (WRIGLEY, 2004).

i) Faradismo.

El faradismo es un método de diagnóstico basado en la estimulación de los músculos por una corriente farádica, en el que la fuerza de la contracción que se obtiene es proporcional a la del estímulo aplicado; esta técnica ayuda a detectar el dolor en la musculatura superficial al influir aquel en esta, ya que un músculo dolorido responde a un menor grado de estímulo, lo que hace que su contracción y la relajación sean menos uniformes que las de un músculo normal (DYSON, 2002).

j) Placas de fuerza y cintas sin fin de alta velocidad.

En los últimos años se están utilizado, cada vez con más profusión, placas de fuerza y cintas sin fin de alta velocidad, junto con cámaras de alta velocidad, para valorar la marcha. Estas técnicas sofisticadas pueden ser útiles para detectar asimetrías sutiles de la marcha, pero no son sustitutos de otros métodos de investigación de las claudicaciones ni permiten por sí solas un diagnóstico específico acerca del origen u orígenes de un dolor o una alteración locomotora (DYSON, 2002).

k) Electromiografía.

La electromiografía puede ser útil en aquellos casos en los que se presenta un patrón inusual de atrofia muscular asociado a cojera; así, por ejemplo, es útil para confirmar el diagnóstico de un daño en el plexo braquial, o para diagnosticar determinados trastornos neuromusculares, como la miotonía. Los registros más exactos con esta técnica suelen obtenerse con el animal bajo anestesia general, aunque algunos grupos musculares, como los de los cuartos traseros, pueden valorarse adecuadamente con el animal en la estación (DYSON, 2002).

l) Análisis del líquido sinovial.

El análisis del líquido sinovial permite conocer su composición, detectar la presencia de microorganismos en el mismo y, si tras su posterior cultivo se lleva a cabo un antibiograma, determinar la sensibilidad de éstos a los diferentes antibióticos y bacteriostáticos, y dado que las cápsulas articulares, así como las bolsas y vainas sinoviales, casi siempre se encuentran distendidas cuando sufren algún tipo de alteración, el líquido contenido en su interior, casi siempre, es relativamente fácil de extraer (WYN–JONES, 1992).

m) Disección y técnicas de anatomía patológica e histopatología.

En ocasiones, cuando mediante las técnicas imaginológicas no se observan cambios en las estructuras estudiadas, o estos no son concluyentes, el último paso para la exploración y diagnóstico de una claudicación es el estudio anatomopatológico e histopatológico del tejido sospechoso de padecer una alteración, que permite evaluar la estructura de los órganos y tejidos, y la de las células que los componen, así como la actividad enzimática de los mismos (LÓPEZ y PALENCIA, 2007).

3.4.– IMAGINOLOGÍA DE LAS EXTREMIDADES DE LOS BOVINOS

En este capítulo pretendemos realizar una revisión de las afecciones de las extremidades de los bovinos y de las imágenes que de ellas ofrecen la radiografía y la ecografía.

3.4.1.– AFECCIONES DE LOS HUESOS

3.4.1.1.– Fracturas

Una fractura es una interrupción, completa o incompleta, de la continuidad ósea o cartilaginosa, interrumpiendo las líneas de fuerza. Siempre se debe considerar la posibilidad de una fractura ante una claudicación sin apoyo (BAXTER y TURNER, 2004; SÁNCHEZ, 2007; SÁNCHEZ–VALLE, 2008). Algunas cursan con la avulsión de sus fragmentos, pudiendo incluso afectar a la función articular, como acontece en el caso del olécranon y del calcáneo (NICHOLS y LARDÉ, 2014). Las fracturas son susceptibles de clasificarse desde distintos puntos de vista: si hay presencia de heridas externas se distingue entre fractura abierta o fractura cerrada; según la extensión del daño óseo hablamos de fractura completa, acompañada generalmente de desplazamiento de fragmentos, de fisura si la grieta afecta solo a la cortical y en la cual el periostio suele permanecer intacto, o de fractura en tallo verde cuando solo una de las corticales se encuentra fracturada permaneciendo la otra intacta; apelando a la dirección y localización de la línea de fractura se citan como fractura transversa, fractura oblicua, fractura espiral, fractura múltiple, fractura conminuta, fractura impactada, fractura por arrancamiento o avulsión, fractura supracondílea, fractura intercondílea, o epifisiolisis. En la epifisiolisis la fractura acaece en la línea del cartílago de crecimiento de animales jóvenes, clasificándose según SALTER–HARRIS en cinco tipos; en virtud de la estabilidad después de la reducción en posición anatómica se denominan fractura estable o fractura inestable (ZAERA y col., 1994).

Por lo general, las fracturas son el resultado de un proceso traumático único de alta energía que altera por completo el hueso, rompiéndolo al menos en dos fragmentos, aportando STANEK (2005) que el hecho de que una fractura sea unilateral habla a favor de su génesis traumática. Las fracturas por estrés son en su mayoría incompletas, se diagnostican con mayor frecuencia en los caballos de alto rendimiento y, a diferencia de la mayoría de las fracturas completas, son causadas por traumas crónicos que debilitan el hueso y no por un proceso traumático único que lo rompe; este último es el caso de las fracturas articulares por compresión en la cara dorsal de los huesos del carpo (BAXTER y TURNER, 2004; DENOIX, 2005; MURRAY y DYSON, 2009). Las fracturas acaecen asimismo por accidentes como pisotones de las madres y manipulaciones obstétricas que adolecen de un exceso de tracción, generalmente con ayuda de medios mecánicos (SAINT JEAN y ANDERSON, 2014).

Los factores que se citan en la bibliografía como predisponentes para las fracturas son, por ejemplo: la forma de la tercera falange, enfermedades de la pezuña, las enfermedades del esqueleto como la fluorosis, el suelo excesivamente duro por sequía prolongada, los procesos osteomielíticos debilitantes o la introducción de nuevos animales, que da lugar a intranquilidad y luchas por el rango social (TURNER, 1989; STEINER, 1998; 2005; DIRKSEN, 2005; STANEK, 2005).

Las fracturas de la escápula, de los huesos del carpo, de calcáneo y del resto de los huesos del tarso son infrecuentes en el bovino, siendo una rareza la de la segunda falange (DIRKSEN, 2005), aconteciendo de igual modo la fractura de la rótula en los grandes animales (TURNER, 1989); de la misma manera, raramente se observan fracturas de la primera falange en el ganado vacuno, al contrario que en el equino (STANEK, 2005); sin embargo, las fracturas de la tercera falange son frecuentes en las vacas, habiendo sido descritas por GREENOUGH y col. (1974), y se presentan en todos los grupos etarios, con una casuística que oscila entre el 36% (PEITEL, 1971) y el 47% (KOSTLIN y col., 1985) del total de las fracturas en el bovino; estas fracturas son, por lo general, cerradas, articulares y transversas. Los factores predisponentes principales de este tipo de fracturas son, como ya se ha dicho, la fluorosis, la penetración de un cuerpo extraño y el suelo excesivamente duro por sequía prolongada, y en ocasiones vienen precedidas por un proceso osteomielítico debilitante (TURNER, 1989; DIRKSEN,

2005); sin embargo, debido a que la falange distal no tiene cavidad medular, la inflamación de este hueso debe denominarse osteítis en lugar de osteomielitis (GAUGHAN y col., 1989). En las falanges proximal y media, encontramos mayoritariamente fracturas conminuta, forma que resulta infrecuente en la tercera falange (AUER, 1998; NOVALES, 2004; KUEMMERLE y col., 2008; SÁNCHEZ–VALLE, 2008; RIEDESEL, 2009).

Las fracturas de tibia se producen con escasa frecuencia, afectando por igual a su fisis proximal, a la distal y a su diáfisis (STEINER, 1998). Las fracturas de húmero representan el 5-6% de todas las fracturas de los huesos largos del bovino, suelen ser espiroideas en la gotera y conminuta en la diáfisis, y en general todas son cubiertas al estar el húmero rodeado de abundante tejido muscular (STEINER, 2005); ante estas fracturas, el animal presenta una carencia absoluta de apoyo de peso en la extremidad afectada, y esta se arrastra en posición de flexión, pudiendo la inflamación impedir que se escuche la crepitación (TURNER, 1989). Las fracturas del antebrazo afectan, por lo general, al cúbito y al radio en el bovino, siendo la más frecuente la fractura diafisaria oblicua del radio, desde su aspecto proximomedial al distolateral, con dos fragmentos principales y pequeños fragmentos cuneiformes; estas fracturas representan el 4-7% de las de los huesos largos del bovino, siendo raras las fracturas aisladas del radio y las del olécranon (STEINER, 2005). TURNER (1989) corrobora que las fracturas de olécranon son muy frecuentes en los caballos, pero relativamente raras en otras especies de grandes animales y FESSLER y AMSTUTZ (1974) han descrito algunos casos producidos por fatiga. En los animales jóvenes las fracturas de radio pueden producirse a lo largo de la placa de crecimiento distal o proximal y se puede luxar la metáfisis; cabe destacar también que la frecuencia de fracturas abiertas en los bovinos es menor que en los caballos a causa de que su piel es más dura y gruesa (TURNER, 1989).

En cuanto a las fracturas de fémur, según STEINER (2005) representan el 30% de todas las fracturas de los huesos largos en el bovino, afectando principalmente a los animales jóvenes; en el neonato ocupan el segundo lugar, tras la fractura de la caña, y su presentación está estrechamente relacionada con un exceso de fuerza aplicada durante la ayuda al parto en casos de distocia y, generalmente, con el uso de dispositivos mecánicos (TURNER, 1989; BRUCE y col., 1990; FERGUSON y col., 1990;

FERGUSON, 1994; STEINER, 1998; 2005; NICHOLS y col., 2010; NUSS y col., 2011; PARRAH y col., 2013); en el neonato, afectan a la diáfisis o a la epífisis proximal, raramente se ve afectado el disco epifisario distal, y casi nunca son abiertas debido a la gruesa cobertura muscular (TURNER, 1989; FERGUSON y col., 1990; FERGUSON, 1994; STEINER, 2005). TURNER (1989) indica que estas fracturas, en los animales adultos, son con frecuencia conminuta, mientras que en los jóvenes suelen tener una configuración más simple, y que en el caso de fracturas de la epífisis femoral capital, los pacientes son capaces de soportar algún peso, cojeando menos que cuando las fracturas están en la diáfisis, dado que estas últimas se acompañan de un acabalgamiento enorme de los fragmentos. La fuerte musculatura, presente en las razas de crecimiento rápido, parece predisponer a esta lesión, pero esto no parece reflejar una debilidad ósea hereditaria, sino más bien una incidencia más elevada de distocias (TURNER, 1989). En los casos descritos por HAMILTON y col. (1978) sólo uno de ellos era de raza lechera; sin embargo, los registros médicos que indican tracción forzada han sido frecuentes tanto en razas lecheras como de carne (TURNER, 1989). En Norte América se ha relacionado el empleo de razas cárnicas foráneas con el desproporcionado número de distocias relacionadas con fracturas de fémur (FERGUSON y col., 1990); sin embargo, aunque el exceso de tracción en el parto constituye una de las principales causas de fracturas (STEINER y col., 1998; AHERN y LEVINE, 2009), estas mismas, probablemente, contribuyen a incrementar la mortalidad neonatal, hecho que redunda en el desconocimiento de la incidencia real de las fracturas (KELLY y ROWAN, 1993). Las fracturas de la diáfisis femoral se producen, según NICHOLS y col. (2010), en el momento de la extracción forzada del feto, en los casos de presentación anterior, al penetrar simultáneamente la babilla y la pelvis del ternero en el canal del parto de la madre (FERGUSON y col., 1990); mientras que, en la presentación posterior, tienen lugar al encontrarse la pelvis del ternero en el interior del canal del parto y producirse la tracción de las extremidades posteriores (FERGUSON, 1994); en animales de otras edades el traumatismo puntual violento es la causa más común. En los terneros con esta lesión puede presentarse una parálisis acompañante del nervio femoral (HAMILTON y col., 1978; DIRKSEN, 2005), siendo éstos incapaces de apoyar peso en la extremidad afectada y manifestando una disminución del tono muscular del cuádriceps en reposo, y luxación rotuliana espontánea o inducible (TRYPHONAS y col., 1974).

Las fracturas de los huesos metacarpianos y metatarsianos que resultan de la fusión del 3º y 4º se cuentan entre las más frecuentes en la especie bovina y en todos sus grupos etarios (TURNER, 1989; STEINER, 1998; 2005); representan la mitad de todas las fracturas de los huesos largos de los bovinos, siendo las del metacarpo el doble de frecuentes que las del metatarso (STEINER, 2005). Durante las manipulaciones obstétricas, debido al exceso de fuerza aplicado con cuerdas, son frecuentes las fracturas conminuta de la parte distal de la diáfisis, así como las producidas en la fisis distal, clasificándose, según SALTER Y HARRIS (1970), como de tipo II gran parte de ellas y tratándose, en su mayoría, de fracturas abiertas, debido a la limitada cantidad de tejido blando que recubre los huesos (AMSTUTZ, 1980; TULLENERS, 1986; 1996; TURNER, 1989; SMITH, 1996; STEINER, 1998; 2005). STANEK (2005) describe que el disco epifisario distal es un punto débil para las fuerzas de rotación y abducción, dado que en él se apoyan las trócleas metacarpianas o metatarsianas de un modo aislado para cada dedo, lo que facilita el hecho de que ciertas fuerzas puedan dar lugar a su desprendimiento unilateral. TURNER (1989) cita que es frecuente, en estos casos, la lesión de las arterias digitales, lo que puede dar lugar a la isquemia de la porción distal de la extremidad.

a) Radiografía.

Radiográficamente, una fractura se identifica, al incidir el haz de rayos en la misma dirección que el plano de ésta, como una línea radiolúcida más o menos extensa y ancha; si el haz de rayos X es oblicuo a dicho plano, encontraremos varias líneas radiolúcidas que, en uno o varios puntos del hueso, se pueden unir o no; incluso es posible que la fractura pase desapercibida, cuando el plano de la misma es perpendicular al haz de rayos. En no pocos casos puede presentarse el desplazamiento de los fragmentos, encontrando un borde óseo separado del otro; esto depende de las fuerzas que inciden sobre el hueso fracturado y por supuesto de las estructuras que se insertan a ambos lados de la línea de fractura; uno de estos casos es el de las fracturas por avulsión (BUTLER y col., 1993; GONZALO–ORDEN y col., 1994; GONZALO y col., 1995; DENOIX, 2004; 2007; NOVALES, 2004; SÁNCHEZ y col., 2004; VALDÉS, 2008_a; MURRAY y DYSON, 2009; RIEDESEL, 2009; VANDERPERREN y SAUNDERS, 2009_b). Si no se trata de una fractura desplazada, ante la sospecha de su

existencia, es preciso realizar varias radiografías en varias proyecciones hasta poder observar la línea radiolúcida descrita (SÁNCHEZ–VALLE, 2008).

b) Ecografía.

Con este medio de diagnóstico, las líneas de fractura se observan como una zona hipoecogénica que altera la hiperecogenicidad uniforme con sombra acústica de la superficie ósea, a través de la que penetran los ultrasonidos, pudiendo distinguirse si hay desplazamiento de los fragmentos a través de la medición de la distancia a la que se encuentran los extremos hiperecogénicos, así como localizar los fragmentos en las fracturas conminuta y evaluar, a su vez, los daños producidos en los tejidos blandos. La ecografía es asimismo sumamente útil para localizar fracturas en lugares en los que resulta difícil hacerlo mediante radiografía, sirviendo así de guía para poder realizar después la radiografía adecuada; de hecho, a día de hoy, esta técnica se considera más sensible que la radiografía para localizar fracturas óseas (DENOIX, 1996; 2004; 2007; REEF, 1998; WOODIE y col., 1999; REEF y col., 2004_b; SÁNCHEZ–VALLE y col., 2006; JEAN y col., 2007; SÁNCHEZ–VALLE, 2008).

3.4.1.2.– <u>Contusiones óseas</u>

Se define una contusión ósea como el daño que recibe un hueso, debido a un traumatismo que no causa herida en la piel o las mucosas que lo comunique con el exterior, y que además no lleva aparejada una fractura (SÁNCHEZ–VALVERDE y MOLINA, 1994). En estos casos, normalmente se produce un dolor agudo e intenso que puede alargarse en el tiempo y, dependiendo del daño producido y del tiempo transcurrido desde el momento en que se produjo, podremos observar unas lesiones u otras mediante los diferentes medios de diagnóstico por imagen. En su fase crónica, estas contusiones se diagnostican como osteítis, por lo que es importante un diagnóstico precoz para intentar reducir la posibilidad de su transformación (BAXTER y TURNER, 2004).

a) Radiografía.

La radiografía es útil sólo para documentar la ausencia de fracturas u otras anomalías en los huesos o las articulaciones afectadas (BAXTER y TURNER, 2004); sin embargo, por esto mismo, es necesario a la hora de diagnosticar estos procesos.

b) Ecografía.

Con la ecografía, es posible evaluar, en los momentos iniciales, la afectación de los tejidos blandos adyacentes al hueso contusionado, observándose áreas hipoecogénicas en los mismos, como consecuencia de la acumulación de líquido, consecuente a la reacción inflamatoria (SÁNCHEZ–VALLE, 2008).

3.4.1.3.– Osteítis y osteomielitis

Las infecciones óseas, debidas a la invasión y proliferación de microorganismos, son frecuentes en los grandes animales, pudiendo distinguirse dos amplias categorías, osteítis y osteomielitis sépticas. Osteítis y osteomielitis son términos utilizados para describir la inflamación del hueso, que afecta al periostio, al tejido conectivo haversiano y a los canales de Volkmann, junto con la cavidad medular; si el proceso comienza o afecta al periostio y a la porción más externa de la cortical, se denomina osteítis u osteoperiostitis, y si la inflamación afecta a la medular, se emplea el término osteomielitis; siendo fundamental que el clínico distinga estas dos categorías de inflamación ósea, ya sea séptica o aséptica, dadas las notables diferencias que se derivan de ello a la hora de establecer un pronóstico o un tratamiento (TURNER, 1989; BUTLER y col., 1993; BAXTER y TURNER, 2004).

Por lo general, las osteítis, también denominadas osteítis corticales (GREENOUGH y col., 1997), pueden aparecer en todas las partes del esqueleto, pero son más frecuentes en las extremidades de los grandes animales debido a su vulnerabilidad y a la escasa cobertura de tejidos blandos, y en la mayoría de los casos se asientan en la región metacarpiana o metatarsiana; se producen asiduamente como consecuencia de contusiones, únicas o repetidas, sobre las estructuras óseas, observándose con

frecuencia cuando un animal es golpeado sin que llegue a producirse solución de continuidad en la cobertura cutánea ni fractura en el hueso, y su desarrollo puede ser similar al de una contusión ósea sin el desarrollo de un secuestro. Es común la aparición de infección como resultado de un proceso séptico cercano o sistémico, o como consecuencia de la aparición de una solución de continuidad en la piel adyacente (BAXTER y TURNER, 2004; SÁNCHEZ–VALLE, 2008).

Si la piel cercana se encuentra abierta, quedando expuesto el periostio, los estratos externos de la cortical pueden morir por la falta de vascularización, y llegar a ellos las bacterias, produciéndose una osteítis séptica y dando lugar a la reacción del organismo con la formación de una fina capa de hueso muerto llamado secuestro óseo, que se caracteriza en sus fases más agudas por la producción de un exudado líquido y, en ocasiones, de gas en torno al secuestro. Los dos requerimientos necesarios para la formación de un secuestro son la falta de vascularización y la infección, y aunque la mayoría de los cirujanos creen que un traumatismo romo sobre la cortical ósea no causará el desarrollo de un secuestro en ausencia de infección, no es menos cierto que el hematoma que suele formarse podría infectarse por vía hematógena, conduciendo a la formación de un secuestro; sin embargo, este es un hecho poco frecuente en caballos (BUTLER y col., 1993; BAXTER y TURNER, 2004).

Las fracturas incompletas abiertas, conminuta generalmente, pueden dar lugar a la formación de un secuestro (GUFFY, 1968; KAHN y col., 1973). Diversos estudios retrospectivos indican que el metatarsiano es el hueso más afectado en este sentido y que el origen es frecuentemente traumático, siendo los animales menores de 6 meses de edad menos susceptibles a la hora de sufrir de secuestros, en comparación con los animales adultos (FIRTH, 1987; HIRSBRUNNER y col., 1995; VALENTINO y col., 2000). La mayor parte de los secuestros en los bovinos tienen lugar en áreas del esqueleto que adolece de una escasa cobertura de tejido blando, pudiendo variar de tamaño pero abarcando a toda la cortical del hueso afectado en la mayoría de los casos observados (FIRTH, 1987; CLEM y col., 1988; SQUIRE y col., 1990; CLERC y col., 2005).

La osteomielitis, por su parte, es una inflamación del hueso más extensa que la osteítis que, o bien comienza dentro de la cavidad medular, o bien se extiende hacia ésta,

pudiendo el origen de la infección ser hematógeno, traumático o iatrogénico (BAXTER y TURNER, 2004).

En los bovinos, dichos procesos se presentan en machos y hembras de todas las categorías etarias, pero preferentemente en los jóvenes y entre ellos, a su vez, en los de engorde; lo hacen con mayor incidencia en los aspectos distales de los huesos largos, en las inmediaciones de las metáfisis y epífisis, siendo su origen principalmente hematógeno y más raramente por vía linfógena o directa. La certeza de una distribución hematógena de los gérmenes, en los casos de osteomielitis sépticas, si no se encuentran lesiones locales se apoya en la observación de que la enfermedad ósea suele estar precedida, incluso varias semanas antes, por otro padecimiento séptico, como por ejemplo onfalitis, bronconeumonías, enteritis (salmonelosis), inflamación de la punta de la cola, enfermedades de las pezuñas, abscesos subcutáneos, etc. La alta prevalencia en los bovinos jóvenes y la localización preferente de los procesos osteomielíticos en los discos de crecimiento se explican a través de las particularidades de la circulación sanguínea de los animales en crecimiento; en éstos, los vasos sanguíneos de la metáfisis se dirigen hacia las epífisis atravesando las placas de crecimiento, lugar donde se ramifican formando sinusoides que enlentecen la circulación sanguínea dentro de la fisis predisponiendo a esta región a la localización bacteriana y osteomielitis (MORGAN y col., 1974; TURNER, 1987). En los bovinos de engorde, la alimentación intensiva produce una discrasia entre el peso y el desarrollo esquelético, ocasionando una sobrecarga constante que, unida a los microtraumatismos permanentes debidos al manejo en piso duro sin cama, tiene como consecuencia la aparición de daños en las metáfisis y epífisis. FIRTH y col. (1987) basándose en la localización y en el tipo de las alteraciones óseas, clasifican estas osteomielitis en tres tipos: metafisario, epifisario y mixto (BARGAI y col., 1989; HOFMANN, 2005).

Ambos procesos cursan con una pérdida de sustancia ósea u osteolisis, como resultado de la reducción gradual del contenido en calcio de la porción de hueso afectado, y con una posterior o simultánea formación de nuevo tejido óseo, amorfo en un principio hasta que se estabiliza, proceso denominado osteofitosis, dando lugar a los osteofitos, mejor llamados osteocondrofitos, en un intento de reparación del proceso de osteolisis (BUTLER y col., 1993; BAXTER y TURNER, 2004).

a) Radiografía.

Radiográficamente, en la osteítis u osteomielitis aguda podemos observar una pérdida gradual de la densidad ósea debida a una reducción en el contenido de calcio del hueso; estos cambios líticos son visibles entre 7 y 14 días después del inicio del proceso, cuando la pérdida de densidad es de un 30-50%. La presencia de un trozo de hueso descalcificado, es decir, menos radioopaco de lo normal, rodeado por una zona radiolúcida es un signo de formación de un secuestro. En los casos más crónicos, debido a la neoformación ósea, se produce una esclerosis ósea alrededor de las lesiones líticas observándose unos bordes más radioopacos; la formación de un secuestro óseo se evidencia también por medio de la esclerosis que se produce alrededor de las lesiones líticas, como una envoltura adyacente o involucro, y por el engrosamiento endóstico y perióstico que se presenta alrededor del área radiolúcida, que coincide con el material purulento o con el tejido de granulación que lo rodea inmediatamente. En ocasiones, la osteomielitis puede alcanzar a la articulación cercana, apareciendo también signos de artritis séptica (BARGAI y col., 1989; BUTLER y col., 1993; GAUGHAN, 2003; SWINEBOARD y col., 2003; BAXTER y TURNER, 2004; DELGADO y col., 2007; SÁNCHEZ–VALLE, 2008).

Cuando se desarrolla una osteomielitis durante el proceso de reparación de una fractura, se observa un confuso trabeculado del tejido óseo esponjoso, así como un área de radiolucidez irregular en la zona afectada; en los casos más crónicos de osteomielitis, la radiografía pone en evidencia tanto producción como destrucción de hueso (BUTLER y col., 1993; GAUGHAN, 2003; SÁNCHEZ y col., 2003; 2004; SWINEBOARD y col., 2003; BAXTER y TURNER, 2004; DELGADO y col., 2007). En la osteítis podal séptica se observan áreas discretas de lisis, bordes irregulares y disminución de la radioopacidad del tejuelo (BUTLER y col., 1993; RIEDESEL, 2009).

b) Ecografía.

La osteítis y la osteomielitis ofrecen la misma imagen ecográfica; en ella se observa un fluido de ecogenicidad nula a media, dependiendo del grado de la infección existente, incluso podemos encontrar puntos hiperecogénicos coincidentes con pequeños cúmulos

de gas libre (REEF, 1998). En la fase de cicatrización, de 10 a 14 días después del traumatismo, podemos encontrar una marcada lisis ósea y un aumento del espesor de la cortical ósea, caracterizado por la entrada de los ultrasonidos dentro de la cortical. Estos cambios líticos y proliferativos del periostio pueden ser detectados mucho más tempranamente mediante la ecografía que con la radiografía (BOHN y col., 1992; REEF, 1998; 2005; BASSAGE y col., 2000; DENOIX, 2005; SÁNCHEZ–VALLE, 2008); este medio imaginológico permite además evaluar con exactitud las lesiones presentes en los tejidos blandos adyacentes (KOFLER, 1997; REEF, 1998; 2005; SWINEBOARD y col., 2003; DENOIX, 2005).

3.4.1.4.– Displasia fisaria

La displasia fisaria, término más apropiado que fisitis o epifisitis al no haber un proceso inflamatorio activo dentro de la epífisis, la fisis o la metáfisis de los huesos afectados, ha sido descrita por HURTIG y col. (1996) como una **enfermedad ortopédica del desarrollo**. La alteración se caracteriza por la interrupción de la osificación endocondral en el cartílago de crecimiento fisario, provocando su agrandamiento en ciertos huesos largos y vértebras, siendo causa de dolor y claudicación. Pese a que se desconoce su etiología exacta, es muy probable que se trata de una alteración de origen multifactorial, los animales afectados suelen ser muy musculosos, tienen sobrepeso y están siendo alimentados en exceso para lograr un crecimiento rápido (WATKINS, 1992; HURTIG y col., 1996; BAXTER y TURNER, 2004).

MURPHY y col. (1975) describen cómo se incrementa en la República de Irlanda el número de enfermedades, y en particular de cojeras, al introducir las parrillas o rejillas en los suelos de las instalaciones para engorde de terneros. Se ha observado que, en los bovinos y cerdos criados y encerrados en pisos de pizarra u hormigón, aparecen con una mayor frecuencia las epifisitis en vacuno y la osteocondrosis y la artrosis del cerdo, por lo que se cree que la lesión traumática de las epífisis y de los cóndilos de los huesos largos puede ser el factor que lo provoca, comprobándose experimentalmente que las lesiones son más graves y numerosas si los terneros se crían sobre suelos metálicos lisos que sobre suelos arcillosos (BLOOD y RADOSTITIS, 1992).

Las lesiones acaecen de modo semejante en miembros torácicos y pélvicos (MURPHY y col., 1975; LIMA y col., 2009). De acuerdo con GREENOUGH y col. (1972) las placas de crecimiento de los huesos largos de los bovinos se cierran entre los 24 y los 30 meses de edad, afirmando TURNER (1994) que la displasia fiseal cursa con retardo en la maduración de los condrocitos y, consecuentemente, demorando el cierre de las fisis, hecho que corroboran LIMA y col. (2009) en su estudio al comprobar que el mayor número de casos se diagnosticaron en animales de edad superior a los 30 meses, aunque no pudieron precisar la edad en que se desencadenó la dolencia. LIMA y col. (2009) demostraron que el 80% de los animales portadores de displasia fiseal no presentaban claudicación, dejando esta de ser el principal signo clínico, a diferencia de lo relatado por otros autores (MURPHY y col., 1975; BARGAI y col., 1989). Otros autores describen cómo en bovinos manejados en extensivo, sin signos de enfermedades digitales, el 65% de sus extremidades distales están afectadas de displasia fiseal (BORGES y col., 2006). Todo ello refuerza la hipótesis citada por TURNER (1994) de que su etiología está más relacionada con factores nutricionales, genéticos y mecánicos que con la presencia de enfermedades digitales.

a) Radiografía.

Se recomienda obtener las proyecciones estándares, aunque la dorsopalmar o dorsoplantar puede ser la más útil. La fisis aparece más ancha, con bordes irregulares, como resultado de la remodelación de la metáfisis adyacente y con una reacción ósea proliferativa hacia los bordes, lo que da la impresión de que estos protruyen desde la superficie de la cortical, tanto en dirección proximal como en dirección distal de la fisis, imagen que se denomina labio fisario o acampanamiento metafisario. El ensanchamiento de las fisis, la asimetría de las metáfisis, el acuñamiento de la epífisis provocando una deformidad angular, la esclerosis metafisaria adyacente a la fisis, la asimetría del espesor de la cortical debido al estrés soportado por el miembro o las lesiones de osteocondrosis, son hallazgos observados más raramente (BARGAI y col., 1989; WATKINS, 1992; BUTLER y col., 1993; VIGNOLI y col., 2002; BAXTER y TURNER, 2004; MURRAY y DYSON, 2009; VANDERPERREN y SAUNDERS, 2009_b).

b) Ecografía.

KOFLER (1996; 2000) describe, en el plano longitudinal, la placa de crecimiento distal del húmero, proximal y distal del radio, distal tibial, y la fisis distal metacarpiana o metatarsiana, como una breve interrupción anecoica en la superficie ósea hiperecogénica. HART y col. (2006), en un estudio ecográfico hecho a un potro de 12 días de edad, observaron una fisitis proximal en el fémur, y la identificaron como un aumento de la heterogenicidad de la superficie hiperecogénica irregular de una fisis normal a esta edad.

3.4.1.5.– Quistes óseos

Las lesiones quísticas subcondrales, los quistes óseos y las lesiones similares a quistes óseos subcondrales se reconocen con frecuencia como entidades patológicas en los huesos y articulaciones de los grandes animales, que pueden o no causar claudicación. Para algunos autores, estos procesos no son sino una manifestación más de la osteocondrosis, al presumir en ellos una alteración en la osificación endocondral (STROMBERG y REJNO, 1978; WATKINS, 1992); sin embargo, McILWRAITH (2004; 2013) y DENOIX y col. (2013_a) sugieren que dicha presunción, de que las lesiones quísticas subcondrales sean todas manifestaciones de osteocondrosis, es inapropiada; al igual que otros autores, como MASRI (2006), SÁNCHEZ–VALLE (2008) o SÁNCHEZ y BERNARDO (2013), entienden que los quistes óseos subcondrales son una manifestación más de la discondroplasia, dado que en ellos subyace una alteración en el desarrollo del cartílago articular. Las anomalías quísticas subcondrales suelen ser lesiones solitarias o unicamerales y, pese a no ser articulares, en ocasiones, la mayoría de las lesiones que cursan con claudicación afectan a un área de apoyo de la superficie articular; normalmente se trata de un defecto unicameral, aunque, en ciertas ocasiones, podría ser multicameral. Las anomalías no articulares, quistes óseos propiamente dichos, suelen afectar a las metáfisis y pueden no diagnosticarse debido a que no siempre dan lugar a signos clínicos y a que la remodelación ósea normal puede llegar a resolver el defecto (BUTLER y col., 1993; BAXTER y TURNER, 2004; SÁNCHEZ–VALLE, 2008; MORANDI y col., 2009).

Para DENOIX y col. (2013_a), que engloban estos procesos dentro de las afecciones juveniles ostecondrales, los quistes subcondrales son lesiones que aparecen como resultado de compresiones en determinadas zonas de las superficies articulares que soportan máximas presiones, a consecuencia de las cuales se genera un fallo en la osificación endocondral, por lo que en estos casos los considera una manifestación de la osteocondrosis. La mayor incidencia de quistes óseos se cita en el área de apoyo del cóndilo femoral medial y en el hueso navicular, aunque es posible encontrarlos también en la articulación del codo, en la del menudillo, en el tarso o en la articulación de la corona, y todos estos están siempre relacionados con el cartílago articular. Se considera común el hallazgo de estos quistes en estructuras simétricas del mismo animal y, aun cuando no sean causantes de claudicación en el cien por cien de los casos, al menos su futuro clínico sí es incierto (DIK y GUNSSER, 1989; WATKINS, 1989; BUTLER y col., 1993; BAXTER y TURNER, 2004; GARCÍA–LÓPEZ y KIRKER–HEAD, 2004; BUSONI, 2009; DENOIX y col., 2013_a; McILWRAITH, 2013); de hecho, en el caso del hueso navicular, BUTLER y col. (1993), SÁNCHEZ–VALLE (2008) y MORANDI y col. (2009) relacionan este proceso con fracturas axiales del mismo, mientras que SCOTT y col. (1991), por su parte, encontraron relación entre estos quistes y algunas de las fracturas del proceso extensor de la tercera falange.

a) Radiografía.

Los hallazgos radiográficos típicos en estos casos incluyen aplanamiento o concavidad de la superficie ósea subcondral afectada, con esclerosis ósea subcondral adyacente; en la mayoría de las ocasiones, se observan como una lesión ósea radiolúcida, redondeada u ovoide, que suele estar rodeada por tejido óseo trabecular esclerótico, que penetra en la epífisis y que se comunica con la superficie articular, o bien se localiza en el espesor del hueso subcondral (DIK y GUNSSER, 1989; BUTLER y col., 1993; NOVALES, 2004; STASHAK, 2004; SÁNCHEZ–VALLE, 2008; BUSONI, 2009; MURRAY y DYSON, 2009; DENOIX y col., 2013_b; McILWRAITH, 2013).

b) Ecografía.

La ecografía tiene un uso limitado a la hora de la observación de los quistes óseos (WIDMER y col., 2000; SÁNCHEZ–VALLE, 2008), debido a la incapacidad de los ultrasonidos para atravesar las superficies óseas; sin embargo, en los casos en los que el quiste se encuentra justo debajo del cartílago articular, se puede observar una penetración de los ultrasonidos a través de la cubierta ósea, comprobándose la interrupción de la línea hiperecogénica de la superficie ósea y la formación de puntos hiperecogénicos aleatorios en el interior del hueso, coincidiendo con el defecto de la superficie debido al quiste óseo; además, cuando el quiste se encuentra tapizado por cartílago articular hialino no alterado, la evaluación ecográfica demuestra ser la herramienta más eficiente para su diagnóstico (DENOIX, 1996; 2007; REEF, 1998; SAMII y LONG, 2004).

3.4.1.6.– Infartos óseos

Se denomina isquemia o infarto a una anemia local o a una disminución del flujo de sangre arterial en un área tisular (THOMSON, 1984; McGAVIN y col., 2001; BOUDEN y col., 2005). Los infartos óseos pueden ser idiopáticos o estar causados por traumatismos óseos, como puede ser la colocación de una fijación interna en la artroplastia total de cadera (THRALL, 2009). Los infartos óseos se manifiestan con episodios de dolor agudo y algunos de ellos se han relacionado con histiocitomas fibrosos malignos (NAGLE y col., 1987); se desconoce si hay una relación específica causa–efecto entre el infarto y el sarcoma óseos, pero el infarto óseo provocado por un daño físico en el hueso, como una fijación interna, puede también predisponer al desarrollo de osteosarcomas (THRALL, 2009).

a) Radiografía.

Radiográficamente, según ROMOJARO y col. (2005; 2007) y THRALL (2009), los infartos óseos se observan como cavidades focales radiolúcidas en el interior del hueso afectado; sin embargo KERR y col. (1988) y FRENGER y col. (1993) citan la presencia de esclerosis difusa de la medular ósea en los huesos largos y radioopacidad. En el

infarto óseo poliostótico, las imágenes se caracterizan por la formación de opacidades medulares multifocales en los huesos tubulares, tanto largos como cortos (THRALL, 2009).

b) Ecografía.

Mediante la ecografía no es posible la observación directa de estos procesos, al producirse dentro de la cavidad medular de los huesos tubulares; sin embargo, es posible visualizar la reacción perióstica que provocan, así como la deformación de los tejidos blandos adyacentes, en los que puede llegar a producir mineralización (SÁNCHEZ–VALLE, 2008).

3.4.1.7.– Tumores

Los tumores óseos primarios son frecuentes (JANARDHAN y col., 2011), sin embargo, en el ganado bovino doméstico, la incidencia de estos tumores y las enfermedades provocadas por ellos es relativamente baja en relación a otras especies domésticas, pues gran parte de los animales son destinados al sacrificio en su juventud y la mayoría no alcanza la edad a la que suelen aparecer un buen número de tumores (STEDHAM, 1989; MARTINEK y col., 2004; STÖBER, 2005; MARTINEK y col., 2006); asimismo, la estadística sobre la incidencia de tumores y enfermedades tumorales del bovino debe tomarse con cierta cautela, pues sufre grandes variaciones dependiendo de las fuentes, la población y el método de encuesta (STEDHAM, 1989; STÖBER, 2005).

Las neoplasias en las extremidades de los bovinos retrasan su crecimiento y, en algunos casos, la cojera que pueden ocasionar no se debe al dolor o a la destrucción de la articulación o de las estructuras adyacentes, sino a una obstrucción mecánica (MARTINEK y col., 2004). En cuanto a su naturaleza histológica, a diferencia del condrosacoma, de aparición rara, el osteosarcoma es relativamente frecuente, y en la etiología de ambos se citan los traumatismos mecánicos repetitivos como una de sus posibles causas (STÖBER, 2005).

Los tumores óseos primarios se caracterizan, en la mayoría de los casos, por una única lesión ósea agresiva en la región metafisaria; aunque pueden comprometer con facilidad la epífisis y la diáfisis, y en sus fases tardías, invadir huesos adyacentes a medida que el tumor aumenta de tamaño; además, los tumores óseos primarios pueden metastatizar hacia órganos parenquimatosos y otras partes del esqueleto, como ocurre, en general, en los perros, donde las metástasis subclínicas de un osteosarcoma, en el momento en que se diagnostica el tumor primario, normalmente ya se han desarrollado (THRALL, 2009). Las neoplasias óseas primarias tampoco son frecuentes en los caballos, siendo los más comunes en esta especie los osteomas, los osteocondromas, los fibromas osificantes, los osteomas multilobulares u osteocondrosarcomas y los osteosarcomas, que, normalmente, tienen asiento en los huesos del cráneo y de la mandíbula, y cuya eliminación quirúrgica no es excesivamente complicada, con la excepción de los osteosarcomas que son muy infiltrativos. Los que afectan a diferentes estructuras de las extremidades, casi en el cien por cien de los casos, son los osteocondromas (BAXTER y TURNER, 2004).

3.4.1.7.1.– <u>Osteocondromas</u>

Los osteocondromas solitarios son poco frecuentes en el caballo; por lo general, se desarrollan en la cara caudomedial de la metáfisis distal del radio y no se consideran una enfermedad hereditaria (SÁNCHEZ–VALLE, 2008). Los caballos con osteocondromas sobre la cara caudal del radio suelen presentar claudicación y tumefacción del canal del carpo, aunque pueden permanecer durante mucho tiempo asintomáticos (PEÑA y col., 2009); sin embargo, las grandes exostosis pueden causar claudicación, bien por interferir con el movimiento muscular o tendinoso, o bien como consecuencia del dolor provocado por la tumefacción existente alrededor; tal es el caso de la cabeza humeral del músculo flexor digital profundo en el canal carpiano, durante la efusión de la vaina carpiana como resultado de la exostosis (REEF, 1998; SÁNCHEZ y col., 2002; BAXTER y TURNER, 2004; STASHAK, 2004_b).

Los osteocondromas solitarios también se pueden desarrollar en las articulaciones, asociados a traumatismos o a intervenciones quirúrgicas previas, recibiendo, en este caso, el nombre de osteocondromas sinoviales, que pueden proceder de pequeños trozos

de cartílago que quedaron atrapados en la sinovial, que desarrollaron irrigación y que, en consecuencia, son capaces de crecer para formar masas óseas; estos tumores no siempre originan un problema clínico pero, a menudo, dan lugar a una efusión sinovial persistente, siendo, al parecer, la cara dorsal del menudillo particularmente susceptible a la formación de osteocondromas (BAXTER y TURNER, 2004).

a) Radiografía.

Las radiografías muestran los osteocondromas volares supracarpianos como una masa focal, semiosificada o mayoritariamente osificadada, asociada con una placa de crecimiento o a un centro de osificación, normalmente en la cara caudomedial de la fisis distal del radio, que se observa como una masa radioopaca debido a la osificación endocondral. En el caso del osteocondroma articular, encontramos que éste puede estar libre en la articulación o bien adherido al tejido sinovial, diferenciándose de un fragmento osteocondral porque en el hueso adyacente no se aprecia ningún defecto subcondral (DIK y GUNSSER, 1989; BUTLER y col., 1993; GOYOAGA y col., 1995; SÁNCHEZ y col., 2002; STASHAK, 2004_b).

b) Ecografía.

La ecografía permite observar estos tumores, normalmente, como una masa de tamaño variable, de superficie hiperecogénica, a partir de la que no pasan los ultrasonidos hacia el tejido subyacente. Al utilizar este medio de diagnóstico, es interesante evaluar el grado de afección de los tejidos blandos vecinos, especialmente del aparato músculo tendinoso flexor digital profundo, en el que se pueden hallar lesiones por roce sobre la estructura fibrosa del músculo, y del canal carpiano, donde suele presentarse un derrame sinovial importante (REEF, 1998; SÁNCHEZ y col., 2002; DENOIX, 2004; 2007).

3.4.1.7.2.– <u>Osteosarcomas</u>

El osteosarcoma es el tumor óseo primario más común en los perros y los gatos, apareciendo en los primeros con una distribución bimodal, hacia los 2 años y en la edad adulta, y en los felinos en torno a los 10 años de edad. Por lo general, en los perros, se

originan en las metáfisis de los huesos largos de las extremidades tanto anteriores como posteriores; a diferencia de los gatos, en los que son los miembros posteriores los más frecuentemente afectados (THRALL, 2009).

a) Radiografía.

En los osteosarcomas pueden aparecer lesiones principalmente líticas, principalmente escleróticas o mixtas; el signo radiográfico del triángulo de Codman, que es un manguito aislado de reacción subperióstica proliferativa, se considera, en ocasiones, como patognomónico; sin embargo, éste también puede presentarse en el límite de cualquier masa benigna o maligna que eleve el periostio, siendo además inespecífico para cualquier tipo de alteración ósea (THRALL, 2009).

b) Ecografía.

Los ostesarcomas pueden ser caracterizados ecográficamente mediante un rango de intensidad en las reacciones periósticas, pudiendo clasificarse desde activos o de bordes irregulares, hasta inactivos o de bordes netos. A diferencia de las infecciones óseas, donde también aparece una reacción perióstica activa, cuando estas reacciones periósticas son muy agresivas y de tipo amorfo, el proceso suele asociarse con tumores (THRALL, 2009).

3.4.1.7.3.– <u>Condrosarcomas</u>

Los condrosarcomas son neoplasias malignas del cartílago, y en este caso, los huesos planos se ven afectados con una frecuencia superior que los huesos largos. Estos tumores presentan una escasa incidencia en los animales domésticos, de hecho MARTINEK y col. (2006) y BECK y JONES (2012) citan una incidencia inferior al 1% del total de las neoplasias identificadas en los bovinos, especie en la que, al igual que en el caprino, aparece escasamente descrito, a diferencia del ovino. JANARDHAN y col., en 2011 publicaron la aparición de un condrosarcoma en el carpo de un dromedario.

En los bovinos, se ha descrito su presentación en las costillas, en el esternón, en la escápula e incluso fuera del esqueleto, en concreto en el tejido subcutáneo de la base del cuello (MARTINEK y col., 2006; BECK y JONES, 2012).

a) Radiografía.

En la radiografía, el condrosarcoma se caracteriza por el gran aumento del grosor de los tejidos blandos y por la presencia de múltiples e irregulares áreas radiolúcidas en la superficie ósea, que se corresponden con los focos de neoplasia, con zonas de lisis en el hueso invadido y con una abundante proliferación ósea en el periostio, lo que le aporta un aspecto de nube (MARTINEK y col., 2006); sin embargo, JANARDHAN y col. (2011), en su descripción de un caso en un carpo, describen la escasa alteración de las superficies articulares.

b) Ecografía.

En la ecografía en las áreas afectadas por el condrosarcoma, se observa la destrucción de la arquitectura normal del cartílago, apareciendo en su lugar pequeñas y numerosas áreas hiperecogénicas (MARTINEK y col., 2006).

3.4.1.8.– <u>Anomalías congénitas</u>

Con el término anomalía congénita se define la alteración en la estructura o en la función que está presente en el momento del nacimiento (LEOPOLD, 1997). Las anomalías congénitas en los miembros son relativamente frecuentes en los bovinos (MOSBAH y col., 2012), tanto que LEIPOLD y DENIS (1987) cifran la proporción de defectos congénitos que afectan al sistema músculo–esquelético en un 24%. En cuanto a su etiología, se atribuyen a factores genéticos, a factores externos que alteran el ambiente uterino o a la interacción entre ambos (MOSBAH y col., 2012).

En los huesos largos, puede presentarse agenesia completa, agenesia parcial o hipoplasia, siendo el radio, la tibia y el cúbito los huesos involucrados con mayor frecuencia, aunque también se pueden ver afectados los metacarpianos y los

metatarsianos; estas anomalías pueden ser hereditarias, pero, en la mayoría de los casos, son el resultado de factores ambientales uterinos (WISNER y POLLARD, 2009). VANDERPERREN y col. (2009_b) describen la hipoplasia y fusión del primer y segundo tarsiano como un proceso poco frecuente y de escasa relevancia clínica. La agenesia radial es la hemimelia longitudinal más frecuente, está descrita en diferentes especies y su presentación provoca una deformidad angular, una notable disminución de los movimientos de flexión y extensión del codo y del carpo, así como una severa restricción de los movimientos laterales y mediales (MURCIANO y col., 1999). MOSBAH y col. (2012) describen la hemimelia tibial como la agenesia o hipoplasia bilateral y conjunta de la tibia y la rótula.

La polimelia define la presencia de miembros o de partes de miembros supernumerarios, siendo la polidactilia su forma más común; en los caballos con polidactilia, el dedo supernumerario, en el 80% de los casos, se encuentra en el aspecto medial de la extremidad afectada, apareciendo un único dedo supernumerario en el 60% de los casos, siendo bilateral en el 24% y afectando a las cuatro extremidades sólo en el 15% de ellos (CARSTANJEN y col., 2007). MOSBAH y col. (2012) atribuyen la polidactilia a factores externos.

Aparecen igualmente descritas las amputaciones congénitas, malformación del miembro que se caracteriza por un desarrollo normal de las estructuras proximales de la extremidad y una amputación, que puede acontecer a diferentes niveles, de la totalidad de las estructuras distales al punto de la malformación (MOSBAH y col., 2012).

a) Radiografía.

En la agenesia, el hueso o los huesos afectados están ausentes y, por lo general, el miembro está malformado y es más corto de lo normal; también puede presentarse curvatura del miembro y malformación articular y, con el tiempo, se puede apreciar la aparición de esclerosis en las articulaciones adyacentes, que no es sino una manifestación del desarrollo de artrosis en las mismas (WISNER y POLLARD, 2009).

Los signos radiográficos de la polimelia varían en función de los huesos involucrados, pudiendo, en el caso de los dedos supernumerarios, aparecer éstos completos, con todos sus huesos íntegros, o sólo parcialmente, tanto los metacarpianos como los metatarsianos o una cantidad variable de falanges (WISNER y POLLARD, 2009).

Tanto en el primer caso como en el segundo, radiográficamente, los huesos hipoplásicos aparecen pequeños, con un centro de osificación redondeado y rodeado de un espacio radiolúcido formado por el cartílago sobrepuesto (VANDERPERREN y col., 2009).

b) Ecografía.

Mediante la imagen ecográfica se pueden apreciar los cambios y alteraciones que la agenesia de algún hueso provoca a nivel de las articulaciones limítrofes, como pueden ser las luxaciones, en las que es posible observar, en el ligamento colateral, el aumento del área de su sección y cambios en la ecogenicidad, focos hiperecogénicos con sombra acústica debido a la presencia de algún fragmento óseo avulsionado en el lugar de la inserción de la cápsula articular, un líquido homogéneo y casi anecogénico por la acumulación de sangre debida a la hemorragia, y exostosis en los contornos del hueso que se ven como estructuras hiperecogénicas sobre su superficie (VANDERPERREN y SAUNDERS, 2009_b). Las superficies de los huesos supernumerarios ofrecen, en las localizaciones extraarticulares, la imagen de una línea hiperecogénica uniforme con sombra acústica recubierta con una delgada capa hipoecoica de cartílago articular, a diferencia de los huesos hipoplásicos, que aparecen como una estructura hiperecogénica irregular rodeada de una capa hipoecoica de cartílago (REEF y col., 2004_b).

3.4.1.9.– Malformaciones de los huesos cuboides

Este proceso, incluido dentro de las **Enfermedades Ortopédicas del Desarrollo**, consiste en un retraso en la osificación endocondral de los huesos cuboides del carpo o del tarso; está descrito con mayor frecuencia en potrillos prematuros, mellizos o recién nacidos subdesarrollados o inmaduros, y se piensa que es una consecuencia de la inmadurez del esqueleto en el momento del nacimiento. El problema puede evidenciarse desde el momento del nacimiento, pues los huesos cuboides carpianos o tarsianos no se

han osificado suficientemente como para soportar las fuerzas del peso correspondientes al apoyo normal, lo que les predispone a sufrir algún tipo de compresión, y dada su maleabilidad, a su acuñamiento o hundimiento, lo que provoca, a su vez, que el animal presente un grado de claudicación variable que, en algunos casos, puede no ser evidente hasta tiempo después del nacimiento. El aplastamiento de estos huesos es más frecuente en el caso de los tarsianos que en el de los carpianos, y su colapso suele conducir a la fragmentación dorsal de los mismos y a la subsiguiente deformación angular y flexural del miembro, así como a las consecuencias clínicas de éstas; de hecho, se piensa que este proceso predispone al desarrollo de enfermedad degenerativa en las articulaciones intertarsiana distal y tarsometatarsiana (esparaván juvenil) (BAXTER y TURNER, 2004; BERTONE, 2004_b; BRAMLAGE, 2006; BRAMLAGE y AUER, 2006; HERMANS y col., 2008; BUSONI, 2009; MURRAY y DYSON, 2009; VANDERPERREN y col., 2009_b; SÁNCHEZ y BERNARDO, 2013).

La osificación de los huesos carpianos y tarsianos, fisiológicamente, tiene lugar en los 2 últimos meses de la gestación, completándose en las 4 semanas posteriores al nacimiento, y es susceptible de una gradación siguiendo las pautas del ***Índice de osificación esquelética*** de Adams y Poulos (HERMANS y col., 2008).

a) Radiografía.

La radiografía de los huesos carpianos y tarsianos, en un potro con un grado de osificación normal en el momento del nacimiento, muestra unos huesos que están casi completamente osificados, con unas superficies ligeramente redondeadas y con unos espacios articulares entre ellos radiográficamente normales (HERMANS y col., 2008).

En el caso de una osificación retrasada, la radiografía confirma el diagnóstico de este proceso; en ella, los huesos carpianos o tarsianos aparecen pequeños y redondeados, sin su forma cúbica normal, con un agrandamiento relativo u óptico, que no real, de los espacios articulares intercarpianos o intertarsianos, debido a que el estrato cartilaginoso que rodea al centro de osificación de los mismos es más grueso, siendo este último más pequeño y esférico, lo que hace aparecer a los huesos pequeños y con sus bordes irregulares. Si además existe deformidad angular, ésta se puede apreciar a nivel de los

huesos carpianos y no en la fisis distal del radio; asimismo se puede comprobar claramente el colapso y la deformación de los mismos (AUER, 1998; KIDD y BARR, 2002; BRAMLAGE, 2006; BRAMLAGE y AUER, 2006; MURRAY y DYSON, 2009; VANDERPERREN y col., 2009_b).

Para determinar el grado de osificación de los huesos cuboides se precisan las proyecciones dorsopalmar o dorsoplantar y lateromedial del carpo y del tarso; este grado de osificación se cuantifica con unos grados que van de 1 a 3 para los casos en que ésta es incompleta, asignando el grado 4 cuando es completa y similar a la de un adulto (HERMANS y col., 2008).

b) Ecografía.

La ecografía muestra una eficacia probada para el estudio del grado de osificación de los huesos cuboides del tarso en los potros, habiéndose establecido, al igual que para la radiografía, una gradación para definir el grado de osificación. Con el grado 1, no se identifican las superficies óseas hiperecogénicas de los huesos tarsianos central y tercero; en el grado 2, existe una osificación parcial de ambos huesos que ofrece una imagen de líneas hiperecogénicas malalineadas entre sí y, aparentemente, con un amplio espacio articular entre los mismos; en el grado 3, las superficies óseas se muestran claramente visibles y rodeadas de un grueso cartílago hipoecoico y, por último, en el grado 4, las superficies óseas aparecen alineadas, próximas entre sí y cercanas a la superficie cutánea (REEF y col., 2004_b).

3.4.2.– AFECCIONES DE LOS FIBROCARTÍLAGOS

3.4.2.1.– Afecciones de los escudos

La afección más frecuente de los escudos se localiza en el escudo proximal; se trata de la entesopatía del ligamento intersesamoideo, que cursa con procesos de osteolisis y neoformación ósea que afectan a los huesos sesamoideos proximales. La claudicación que produce depende del grado de afectación ósea y ligamentosa, que puede llegar a la

perforación del ligamento debida a la proliferación ósea, con el consiguiente roce sobre el tendón flexor digital profundo a su paso por el canal intersesamoideo (WEBBON, 1978; DENOIX, 2005). SÁNCHEZ–VALLE (2008) encontró un mayor número de lesiones en el escudo distal, pero está de acuerdo con la afirmación de que en el escudo proximal la alteración más frecuente es la entesopatía del ligamento intersesamoideo, con afectación del ligamento palmar y de los huesos sesamoideos, lo que da lugar a la aparición de consecuencias sobre el tendón del flexor digital profundo y, por ello, a la claudicación del paciente. KOFLER (1996) describe la afección de los huesos sesamoideos proximales en bovinos con artritis y tenosinovitis sépticas.

En cuanto a las lesiones del escudo distal, la superficie fibrocartilaginosa flexora del hueso navicular puede verse afectada por infecciones, como resultado de heridas perforantes en el pie o de laceraciones profundas que involucren a la bolsa podotroclear o al mismo hueso sesamoideo distal, y siempre que se produzca el síndrome podotroclear (RIEDESEL, 2009).

REEF (1998) y SÁNCHEZ–VALLE (2008) describen entesopatías del tendón flexor digital superficial en su inserción distal en el escudo medio, de modo conjunto con las correspondientes del ligamento sesamoideo distal recto.

a) Radiografía.

Radiográficamente, los cambios óseos en el escudo proximal se observan como osteolisis y proliferación ósea, e incluso como fracturas en la superficie axial de los huesos sesamoideos proximales (DIK y GUNSSER, 1989; BUTLER y col., 1993; NOVALES, 2004; SÁNCHEZ–VALLE, 2008; BRITT y TUCKER, 2009). A nivel del hueso navicular se puede observar la rarefacción o erosión de la superficie flexora y, en ocasiones, si se compromete el tejido óseo subcondral, esclerosis de su medular, fracturas si existen y osificaciones del ligamento sesamoideo distal impar (SÁNCHEZ–VALLE, 2008; RIEDESEL, 2009).

b) Ecografía.

En cuanto a la ecografía de estas lesiones en los huesos sesamoideos proximales, ésta muestra la alteración de la superficie axial de los mismos como una línea hiperecogénica irregular a lo largo de la superficie de inserción del ligamento intersesamoideo, y la desmitis del ligamento intersesamoideo como áreas hipoecoicas o anecoicas que interrumpen el patrón de fibras (DENOIX, 1996; 2005; REEF, 1998; REEF y col., 2004; SÁNCHEZ–VALLE, 2008). En el caso del escudo medio, REEF (1998) y SÁNCHEZ–VALLE (2008) también describen entesopatías del tendón flexor digital superficial en su inserción distal. Para la observación del escudo distal, REEF y col. (2004) y SÁNCHEZ–VALLE (2008) indican la necesidad de una sonda microconvexa de entre 7,5 y 10 MHz colocada sobre la fosa localizada en la parte palmarodistal de la cuartilla; las lesiones de este escudo se apreciarían como irregularidades de la línea hiperecogénica que constituye la superficie flexora del hueso navicular, pudiendo constituir, incluso, fracturas; así como áreas hiperecoicas de mineralización dentro del ligamento impar y del tendón flexor digital profundo, cerca de su inserción en la tercera falange. Existe también una aproximación transcuneana, que ha sido descrita por CRISAN y col. (2010), quienes indican que adolece de ciertas limitaciones a la hora de la observación de las lesiones óseas en el hueso sesamoideo distal.

3.4.2.2.– <u>Afecciones de los meniscos</u>

Las lesiones de los meniscos de la articulación de la babilla se producen normalmente como consecuencia de traumatismos agudos y pueden progresar a una osteoartrosis crónica; generalmente afectan al menisco medial con mayor frecuencia que al lateral, debido a que la sujeción de aquel a la tibia por parte de sus ligamentos es menos firme. Clásicamente se han diagnosticado mediante artroscopia, que permite verlos directamente (LÓPEZ–SAN ROMÁN, 2001; MARTIG y col., 2006), pero la ultrasonografía, en comparación, es una técnica rutinaria, de fácil realización y sumamente útil, para la evaluación tanto de los tejidos blandos como de las superficies óseas en las extremidades de los grandes herbívoros; a día de hoy se ha descrito la apariencia de sus lesiones en las imágenes obtenidas con este medio de diagnóstico

(FLYNN y col., 2002). Cuando los ligamentos cruzados están intactos, sólo una limitada porción de los meniscos es visible en esta articulación; sin embargo, por suerte, en esta zona es visible una localización donde es común la aparición de los desgarros meniscales, que típicamente aparecen en el área axial en dirección sagital (McILWRAITH, 2004).

a) Radiografía.

Los meniscos, con radioopacidad correspondiente a tejido blando, no son observables en una radiografía (BUSONI, 2009). FLYNN y col. (2002) citan la ausencia de evidencias radiográficas, en relación con las lesiones de menisco, entre los 4 y los 14 días siguientes a la producción de éstas; si acaso, puede observarse una disminución del espacio articular radiográfico; posteriormente, al cabo de un tiempo, aparecen cambios degenerativos en la articulación como consecuencia de la inestabilidad creada, lo que indica, por ello, la necesidad de su revisión continuada a fin de demostrar la estabilización o progresión de una enfermedad articular degenerativa. En los casos avanzados, se observan áreas de osteolisis en el cóndilo femoral y en la meseta tibial, relacionadas con la pérdida del menisco y con la alteración ósea consecuente al roce de una superficie articular sobre la otra; cuando estos indicios se aprecian únicamente en una de las articulaciones femorotibiales, deben considerarse como sospecha de una lesión en un menisco (DIK y GUNSSER, 1989; BUTLER y col., 1993; FLYNN y col., 2002; McILWRAITH, 2004; DENOIX, 2005; PRADES, 2006; SÁNCHEZ–VALLE, 2008; BUSONI, 2009). En procesos que cursan con osificaciones muy intensas puede observarse calcificación en el espacio articular femorotibial o cerca de este, permitiendo sospechar el daño meniscal (JANICEK y WILSON, 2007; BUSONI, 2009).

b) Ecografía.

Mediante la ecografía se pueden observar los cambios en la forma y en la ecogenicidad, que debe ser homogénea en un menisco sano, así como en el tamaño del espacio articular que ocupa entre el cóndilo femoral y la meseta tibial, y es mucho más fácil obtener la imagen del menisco medial que la del lateral (FLYNN y col., 2002; KOFLER, 2009). En casos comunes de meniscopatía por extrusión, se observa

hipoecogenicidad y alteración de la matriz del menisco afectado, lo que permite valorar el lugar exacto de la lesión dentro de éste, así como un mayor llenado del espacio articular. También existen calcificaciones, consecuentes a lesiones, que se observan como puntos hiperecogénicos en el interior del menisco o en relación con la inserción de los ligamentos meniscales craneales en la extremidad proximal de la tibia (DENOIX, 1996; 2005; 2007; REEF, 1998; 2005; REEF y col., 2004; FLYNN y col., 2002; PRADES, 2006; BUSONI, 2009).

3.4.3.– AFECCIONES DE LAS ARTICULACIONES

3.4.3.1.– Luxaciones y subluxaciones

La luxación o dislocación de una articulación es la pérdida completa del contacto entre las superficies articulares de los huesos que la componen, mientras que la subluxación es la pérdida parcial de dicho contacto y puede ser intermitente. Ambas implican la pérdida de integridad de los ligamentos colaterales medial o lateral, o de alguno de los tendones que participan en su estabilización, con o sin daño adicional de los tejidos blandos adyacentes (SÁNCHEZ–VALLE, 2008; MURRAY y DYSON, 2009). Las articulaciones en las que se produce con mayor frecuencia la luxación completa son la cuartilla, el menudillo y el tarso (BUTLER y col., 1993; McILWRAITH, 2004).

La luxación de la articulación de la cadera es relativamente frecuente en el ganado vacuno como consecuencia de un traumatismo grave, y en los terneros jóvenes en el momento del nacimiento por tracción forzada cuando nacen en presentación posterior, aconteciendo en éstos, como secuela mas frecuente, la fractura a través de la fisis capital femoral; esta luxación ocurre, por lo general, en dirección craneal y dorsal, denominándose luxación supraglenoidea (TURNER, 1989; DIRKSEN, 2005).

La luxación patelar es la desituación intermitente o permanente de la rótula cambiando su posición hacia la parte lateral o medial de la tróclea femoral, y está descrita en casi todas las especias de animales domésticos (DHILLON y col., 2009). La luxación rotuliana medial es rara en el ganado vacuno, pudiendo ser secundaria a una parálisis

femoral (TURNER, 1989; DIRKSEN, 2005). La luxación lateral de la patela es una alteración, generalmente congénita, poco frecuente, unilateral o bilateral, que supone una desituación completa y persistente o parcial e intermitente (TURNER, 1989; GREET, 2000; DIRKSEN, 2005; THRALL, 2009); se ha sugerido como causa la displasia de la tróclea femoral, con una cresta hipoplásica y un surco poco profundo, y la hipoplasia de las estructuras ligamentosas de soporte; esta lesión se considera hereditaria en los ponis y en los caballos miniatura (McILWRAITH, 2004; SULLINS, 2004; BUSONI, 2009). Esta luxación se observa con cierta frecuencia en terneros como efecto secundario de la parálisis femoral o de la atrofia del cuádriceps, siendo el traumatismo en el parto una causa poco clara (DIRKSEN, 2005).

Otro proceso bien distinto a los precedentes es el enganche o fijación proximal de la patela sobre el cóndilo medial de la tróclea femoral; esta alteración no es una luxación a pesar de que frecuentemente ha sido descrita como tal (STASHAK, 1987), puesto que es un movimiento fisiológico que tanto los bovinos como los equinos son capaces de ejecutar voluntariamente para descansar, y que forma parte de la mecánica normal del aparato recíproco del miembro posterior. La incapacidad para revertir esta fijación proximal, una vez que se ha producido, es un proceso descrito en grandes animales, que ocurre en los bovinos de forma casi siempre transitoria, unilateral y parcial, dado que en estos animales la rótula normalmente no abandona nunca totalmente su relación topográfica con el surco troclear. En la bibliografía se citan como causas predisponentes para este problema, que aparece casi en exclusividad en bovinos adultos, a la deficiencia nutricional, el tipo de trabajo, la topografía accidentada, la herencia, los traumatismos, y al sedentarismo forzado y la falta de musculación (GONZALO–ORDEN y col., 1992; DIRKSEN, 2005), citando McILWRAITH (2004) la herencia y aplomos muy rectos como posibles causas. HANSON y PEYTON (1987) indican que en becerros menores de dos años su presentación es esporádica; GARLICK y THIEMANN (1993) diagnosticaron mediante radiografía un caso de fijación proximal bilateral en un potro recién nacido, en el que observaron una hipoplasia de la cresta troclear lateral y del surco intertroclear.

Las luxaciones de los huesos de las articulaciones del carpo y del tarso son raras en los bovinos, al igual que la de la articulación femorotibial (TURNER, 1989; DIRKSEN,

2005). Las luxaciones de las articulaciones metacarpofalangiana y metatarsofalangiana son asimismo raras; pero, de todas ellas, son las mas frecuentes en los equinos y los bovinos y en ellas, el desgarro del ligamento colateral suele acompañarse de una pequeña fractura por avulsión, describiendo RÖTHLISBERGER (2000) que suelen ser laterales o mediales y, citando como una posible causa de deformidad angular a la separación de la placa de crecimiento adyacente a la articulación afectada y a una rápida osificación posterior de la misma. Mucho más raras, en cambio, son las fracturas de los huesos sesamoideos proximales; en estos casos, se hace necesario siempre comprobar, a través de las radiografías, la presencia o no de fracturas epifisarias en los animales jóvenes (TURNER, 1984; 1989; STANEK, 2005).

a) Radiografía.

Radiográficamente, la luxación se evidencia como alteraciones en la congruencia articular, con la presencia de espacios articulares asimétricos, además de un engrosamiento de los tejidos blandos, siendo precisa la evaluación detallada de las radiografías para comprobar si existe reacción articular y para detectar fracturas por avulsión a nivel del origen o la inserción de los ligamentos colaterales, que se observan como discontinuidades de la cortical o fragmentos radiopacos. Los entesofitos en el origen o la inserción de los ligamentos colaterales pueden sugerir un daño crónico (DIK y GUNSSER, 1989; TURNER, 1989; BUTLER y col., 1993; PARK y col., 1996; RÖTHLISBERGER y col., 2000; STANEK, 2003; BRITT y TUCKER, 2009; BUSONI, 2009; VANDERPERREN y SAUNDERS, 2009_a).

Para una buena caracterización de las luxaciones, además de las proyecciones estándar, es necesario obtener una radiografía de esfuerzo o estrés dorsopalmar o lateromedial, o ambas, para determinar la estabilidad articular (TURNER, 1989; MURRAY y DYSON, 2009; VANDERPERREN y SAUNDERS, 2009_a). En la luxación de la patela la perspectiva tangencial cráneo proximal cráneo distal o *skyline* es particularmente útil para apreciar el grado de desplazamiento e identificar los posibles cambios degenerativos presentes dentro de la articulación y el grado de estos.

En las radiografías la luxación patelar lateral se ve como una malposición de la rótula, observando en la proyección lateromedial el aumento en la dimensión craneocaudal debido a su desplazamiento y rotación con respecto al eje normal del miembro (BUSONI, 2009).

b) Ecografía.

La ecografía, en las luxaciones, demuestra un espacio anómalo en el lugar donde debería encontrarse la línea de articulación, evidenciando en el caso de las subluxaciones, la presencia de espacios articulares asimétricos (DENOIX, 1996; $2004_{a,b}$; SÁNCHEZ–VALLE y col., 2006); este medio permite asimismo evaluar la reacción del tejido óseo y el daño producido en los ligamentos colaterales, causantes de la luxación, así como en los tejidos blandos circundantes, tal es el caso de las desmitis de los ligamentos colaterales o de la rotura del tendón flexor digital profundo en el caso de la luxación dorsal de la tercera falange (DENOIX, 1996; REEF, 1998; KELMER y KRAMER, 2006; SÁNCHEZ–VALLE, 2008; MURRAY y DYSON, 2009; VANDERPERREN y SAUNDERS, 2009_a). Los ligamentos afectados aparecen engrosados e hipoecoicos, apreciándose, en los casos más antiguos o crónicos, entesofitos en su origen o en su inserción, que aparecen como estructuras hiperecogénicas distribuidas irregularmente; detectándose fácilmente con la ecografia las posibles fracturas por avulsión en el origen o en la inserción de los ligamentos colaterales, la mineralización distrófica, la hemorragia, las exostosis en los contornos del hueso y los fragmentos de hueso osteocondral (VANDERPERREN y SAUNDERS, 2009_a).

KOFLER (2009) describe la técnica del examen ultrasonográfico de las diferentes articulaciones en los bovinos; en las articulaciones interfalangianas distal y proximal, el plano de elección es el longitudinal, colocando el transductor sobre los recesos sinoviales dorsales de las tres articulaciones y sobre el dorso de las tres falanges; de este modo es posible visualizar la articulación interfalangiana distal, con su cápsula articular, que se observa como una delgada línea ecoica, el espacio articular entre la segunda y la tercera falanges, el proceso extensor de la tercera falange, el receso dorsal de la cápsula articular con una pequeña cantidad de fluido sinovial anecoico, el tendón extensor

digital, así como el tejido subcutáneo y demás tejidos blandos. Este plano longitudinal, en cambio, a la hora de observar los aspectos palmar o plantar, ofrece dificultades para la obtención de buenas imágenes, dadas la anfractuosidad anatómica de la región y la existencia de un contorno cóncavo y de pliegues cutáneos.

En las articulaciones metacarpofalangiana o metatarsofalangiana, los planos de elección son el longitudinal, colocando el transductor sobre el receso dorsal de la cápsula articular, y el transverso, sobre el aspecto palmar o plantar proximal y sobre los sesamoideos proximales. En el plano longitudinal se aprecia la cápsula articular ecóica, como continuación de la superficie articular; la superficie articular recubierta de cartílago articular, que aparece como una línea hipoecoica delgada y bien definida sobre la superficie ósea lisa e hiperecoica con sombra distal; el espacio articular, que aparece como una línea anecoica dado que está ocupado por el líquido sinovial, carente de ecogenicidad; el metacarpiano o metatarsiano y su cóndilo; la primera falange; el receso dorsal de la articulación, con un escaso contenido de fluido sinovial anecoico, y el tendón extensor digital. El plano transversal permite visualizar simultáneamente las vainas de los dedos lateral y medial del tendón del flexor digital, las ramas del ligamento suspensor, la superficie palmar o plantar del metacarpiano o metatarsiano, la cápsula de la articulación del menudillo y el receso articular palmar o plantar, conteniendo abundante fluido anecoico. Los ligamentos colaterales se observan en el plano longitudinal, colocando el transductor en la dirección de las fibras, ligeramente oblicuo en dirección dorsoproximal–palmarodistal o plantarodistal.

En la región carpiana, en su aspecto dorsal, el transductor se sitúa en el plano longitudinal, lo que permite visualizar los recesos articulares y las articulaciones antebraquiocarpiana o radiocarpiana, mediocarpiana y carpometacarpiana. Los ligamentos colaterales lateral y medial se pueden ver también en el plano longitudinal, colocando el transductor paralelo a la dirección de las fibras. Los espacios articulares, que en los aspectos dorsal y palmar aparecen como una línea clara que interrumpe las superficies óseas, pueden verse simultáneamente a la exploración de los tendones extensor digital común y extensor digital lateral, así como de los ligamentos colaterales. Los límites de los recesos articulares no son fáciles de definir, y aparecen como pequeñas áreas llenas de un fluido anecoico.

En la región del codo, el plano longitudinal se obtiene colocando el transductor inmediatamente craneal o caudal a los ligamentos colaterales, lo que permite obtener imágenes de éstos así como del receso, del espacio articular y de las superficies óseas del radio, del cúbito y del húmero. Sobre el aspecto craneal, también en el plano longitudinal, se observa el receso craneal de la articulación, la cápsula y el espacio articular, la superficie ósea convexa del cóndilo humeral y la de la epífisis proximal del radio, así como el músculo bíceps braquial sobre la cápsula. En la zona caudal del codo, también se puede identificar el cartílago de crecimiento epifisario y apofisario de la tuberosidad del olécranon.

En la región del encuentro, las mejores imagenes se obtienen en un plano longitudinal, sobre el aspecto craneolateral del tubérculo mayor del húmero, o caudal a la inserción del músculo infraespinoso, visualizando la cápsula articular, hiperecoica, en contacto directo con una pequeña porción de superficie articular del húmero, que se observa recubierta por una pequeña banda anecoica que se corresponde con el cartílago articular, el espacio articular aparece como un pequeño embudo, que interrumpe las superficies óseas hiperecogénicas de la porción distal de la escápula y de la parte proximal y lateral de la cabeza del húmero, con el músculo supraespinoso recubriendo todo lo anterior como un paquete de fibras hipoecoicas. El plano transverso se emplea para evaluar el tendón del bíceps braquial y su bolsa sinovial, en su aspecto dorsal. La imagen de la inserción del músculo infraespinoso y su bolsa se obtiene con ambos planos, así como las imágenes de los músculos supraespinoso e infraespinoso y de la superficie de la escápula.

En la región tarsiana, el plano transverso se utiliza para obtener imágenes de los cuatro recesos articulares de la articulación tarsocrural, colocando respectivamente el transductor en los aspectos dorsolateral, dorsomedial, plantarolateral y plantaromedial, estos recesos aparecen repletos de un fluido sinovial anecoico rodeado externamente por una estructura ecogénica, la cápsula articular. Con este mismo plano, en el aspecto dorsal, se observa una estructura ecogénica homogénea, el tendón de inserción del músculo peroneo tercero y, además, la arteria y la vena dorsales del pie, ambas como estructuras anecoicas más o menos tubulares envueltas por finas líneas ecogénicas. Para la evaluación de las cavidades sinoviales de las articulaciones intertarsianas proximal y

distal, y de la tarsometatarsiana, así como de los ligamentos colaterales, se coloca el transductor longitudinalmente en los aspectos medial, dorsal y lateral del tarso. Los tendones y sus vainas, la inflamación de las bolsas subtendinosa y subcutánea calcánea, así como la bolsa tarsiana lateral, deben examinarse siempre en ambos planos.

En la región de la babilla el plano longitudinal es el de elección para evaluar los recesos articulares, los ligamentos colaterales y los meniscos. Para conseguir una buena imagen de la articulación femoropatelar se coloca la sonda en el plano longitudinal, dorsal a la patela, y se avanza desde su zona proximal hacia la distal, en dirección a la tuberosidad de la tibia; de esta manera, puede verse la superficie convexa de la base de la rótula como una línea hiperecogénica, la superficie ósea convexa e hiperecogénica de la cresta troclear medial del fémur, cubierta por la delgada banda anecoica del cartílago articular, que a su vez está en contacto directo con la cápsula articular, y también el ligamento rotuliano medial, que aparece como un haz de fibras ecogénicas homogéneas. El saco distal de la articulación femorotibial lateral se observa, en el plano transversal, sobre el surco del extensor y la tuberosidad lateral de la tibia; la cápsula articular aparece ecogénica y el líquido sinovial anecoico; por su parte, en el surco del extensor, aparecen los tendones de origen de los músculos extensor digital largo y peroneo tercero como estructuras ecogénicas organizadas. Las articulaciones femorotibiales medial y lateral, los meniscos y los ligamentos colaterales se observan colocando el transductor en el plano longitudinal, en el aspecto lateral o medial, cranealmente sobre el ligamento colateral; de este modo, en las imágenes, aparecen la porción distal del fémur y la proximal de la tibia como líneas hiperecoicas, unidas por una estructura ecogénica homogénea, el ligamento colateral y, adherido a éste, se observa una estructura triangular, homogénea e hipoecoica, el menisco, situado dentro del espacio articular, rodeado de una escasa cantidad de fluido sinovial anecoico en sus límites con el fémur y la tibia. A diferencia del lateral, es más sencillo obtener la imagen del menisco medial, pues aquel se encuentra más alejado de la superficie cutánea.

Para examinar la articulación coxofemoral, la mejor opción es situar la sonda a lo largo de la cabeza y el cuello del fémur en un plano longitudinal oblicuo, buscando el trocánter mayor del fémur como primera referencia, y desplazando la sonda en dirección craneomedial hacia el punto de intersección entre la tuberosidad coxal y el eje

de la columna vertebral. Con esta técnica, se observan las superficies hiperecoicas del trocánter mayor del fémur, del cuello y la cabeza del fémur, del acetábulo y de otros huesos pelvianos. El fibrocartílago que recubre el trocánter mayor del fémur presenta un aspecto hipoecoico, al igual que el labio fibrocartilaginoso de aspecto heterogéneo que recubre el borde del acetábulo y el cartílago epifisario de la cabeza del fémur; este cartílago hialino que envuelve la cabeza y el borde del cuello del fémur presenta un grosor de entre 1,6 mm y 3,7 mm. El espacio articular se visualiza, entre el acetábulo y la cabeza del fémur, con aspecto anecoico, como corresponde al fluido sinovial; por último, la cápsula articular es ecoica y gruesa y, sobre ella, aparecen estructuras hipoecoicas organizadas que se corresponden con los músculos glúteos (KOFLER, 2009).

3.4.3.2.– Artritis

Las artritis se definen como las inflamaciones de las articulaciones; cuando éstas se contaminan con bacterias, virus u hongos, se denominan artritis sépticas, utilizándose el término idiopático para los casos de artritis en los que aparecen idénticos signos clínicos pero no se demuestra la presencia de microorganismos.

3.4.3.2.1.– Artritis asépticas

Las artritis idiopáticas o asépticas pueden afectar a todas las articulaciones de los bovinos jóvenes, siendo poco frecuentes en el menudillo, el encuentro, el codo, el carpo, y la cadera, y con una mayor incidencia en el tarso y en la babilla. Su génesis, normalmente, es traumática, por contusiones, resbalones en suelos de hormigón, subluxaciones…, y afectan por lo general a un solo miembro; en la babilla se producen en el curso del desgarro de los ligamentos cruzados; en el tarso pueden afectar a las dos extremidades y, en la articulación tarso metatarsiana, desarrollar el proceso denominado esparaván, en analogía con los equinos; se citan, además, los malos aplomos como causa (DIRKSEN, 2005).

3.4.3.2.2.– Artritis sépticas

En cuanto a las artritis sépticas, son afecciones frecuentes en los bovinos, y dan lugar a la aparición claudicaciones graves; en los terneros recién nacidos, las poliartritis suelen ser el resultado de la difusión vía hematógena de una infección umbilical, mientras que las artritis sépticas que afectan a una única articulación, tanto en bovinos recién nacidos como en jóvenes y adultos, suelen estar causadas por un traumatismo directo en la articulación o por la perforación causada por un cuerpo extraño, o bien por la propagación de infecciones periarticulares o metástasis vía hematógena. Cualquier laceración cercana a una articulación que produzca una gran cojera debe ser sospechosa de haber alcanzado el interior de la cápsula; en este sentido, TURNER (1989) recomienda que las heridas en la vecindad de la articulación del codo se traten con suma prolijidad debido a la escasa protección de que adolece (VERSCHOOTEN y DE MOOR, 1974; TURNER, 1989; STASHAK, 2004; BUSONI, 2009; BRITT y TUCKER, 2009; MURRAY y DYSON, 2009; RIEDESEL, 2009).

DIRKSEN (2005) define la poliartritis o polisinovitis como una enfermedad inflamatoria simultánea o consecutiva en varias articulaciones, vainas tendinosas o bolsas mucosas a partir de un origen común, que puede ser la manifestación más importante de una enfermedad o aparecer como proceso secundario. La sepsis sistémica es un factor de riesgo para la para la infección ósea o articular, teniendo los potros con tasas de sepsis más altas una mayor incidencia de infecciones articulares, y predisponiendo asimismo el traumatismo a la infección (McILWRAITH, 2004). En la patogenia de la artritis séptica, los microorganismos presentes en el torrente sanguíneo y que acceden con mayor facilidad al líquido sinovial que al líquido cefalorraquídeo, el humor acuoso o la orina (McILWRAITH, 2004), contaminan la sinovia por vía linfática y, reaccionando en un primer momento la membrana sinovial con una efusión serofibrinosa, la inflamación séptica se extiende posteriormente por la cápsula articular y desde ahí a las capas superficiales y más tarde a las profundas del cartílago articular y al hueso subyacente; puede afectar asimismo al tejido periarticular, incluidos los ligamentos, dando lugar a la formación de un flemón. La artritis séptica afecta con mayor frecuencia a los terneros en sus primeras semanas de vida, se manifiesta preferentemente en el tarso, el carpo y el menudillo, y más raramente en las

articulaciones proximales, siendo las inflamaciones, en general, consecutivas y rara vez simétricas. Se han atribuido poliartritis y tarsitis enzoóticas graves a infecciones hematógenas por micoplasmas y en bovinos adultos; antiguamente aparecían casos aislados de artritis por tuberculosis en el codo, el carpo, y el tarso, y por brucelosis en el carpo y en el tarso, describiéndose, incluso, sinovitis crónicas granulomatosas en el tarso después de la vacunación con la cepa B19 (DIRKSEN, 2005).

Las artritis sépticas del codo y de la cadera son raras en los bovinos y, en general, están relacionadas con traumatismos graves (DIRKSEN, 2005). A nivel del carpo, la articulación radiocarpiana suele ser la más afectada, y puede ser el resultado de una herida penetrante, una infección hematógena o la diseminación desde tejidos adyacentes; ocurre con cierta frecuencia en recién nacidos que no han recibido inmunidad pasiva, o que padecen un alto grado de sepsis o una enfermedad multisistémica (DIRKSEN, 2005; GARCÍA–JIMÉNEZ y GONZÁLEZ, 2008; MURRAY y DYSON, 2009). En ocasiones, los huesos cuboides y, con una mayor frecuencia, la fisis radial distal, así como la metáfisis y la epífisis adyacentes, suelen verse afectadas por una osteomielitis hematógena, lo que puede conducir al cierre prematuro de la fisis y al desarrollo de una deformidad angular en el miembro; la fisis metacarpiana proximal, así coma la epífisis y metáfisis adyacentes, se ven afectadas con una mayor dificultad porque la fisis suele estar cerrada en el momento del nacimiento (CARTER, 1998_a). En la región de la babilla, las articulaciones femoropatelar y femorotibial de los recién nacidos son sitios comunes para la presentación de artritis sépticas, siendo la diseminación hematógena la causa más común; en los adultos, la infección periarticular, los abscesos postraumáticos y las heridas perforantes son causas más comunes que la infección bacteriana por vía hematógena (DUCHARME y col., 1985; CARTER, 1998_a; DIRKSEN, 2005; BUSONI, 2009). TURNER (1989), DIRKSEN (2005) y PENTECOST y NIEHAUS (2014) indican que el ganado vacuno está predispuesto a lesiones en la babilla como consecuencia de defectos de aplomo en los miembros posteriores cuando aumenta el ángulo de flexión en el tarso y la articulación de la babilla, al tener ambas movimientos recíprocos, dados los músculos y ligamentos que los interrelacionan, este defecto afecta en los sementales a su habilidad para la monta y los predispone a lesiones, producto de accidentes durante la misma, al tener que soportar casi todo el peso del cuerpo, denominándose "triada terrible" a las

lesiones que acontecen en estos casos, pues puede presentarse la rotura del ligamento cruzado anterior, la del ligamento colateral medial y el desgarro del menisco lateral, aunque también puede verse afectado el medial o ambos; estas lesiones se describen con mayor frecuencia en la primavera, actuando como factores predisponentes las condiciones de manejo, tales como pisos resbaladizos, caminos desparejos, peleas por rango social, monta, etc. En el tarso, en el caso de la artritis proximal del tarso, los terneros recién nacidos y los potrillos se ven afectados principalmente a través de la vía hematógena; mientras que los adultos suelen llegar a padecer este proceso a través de flemones periarticulares o de heridas perforantes, viéndose afectada en estos animales, fundamentalmente, la articulación tarsocrural. La artritis séptica tarso–metatarsiana se observa fundamentalmente en bovinos adultos como complicación de procesos inflamatorios locales o como enfermedad acompañante de otros procesos orgánicos (SULLINS, 1989; DIRKSEN, 2005; BUSONI, 2009). En los potrillos, la fisis tibial distal y la metáfisis y epífisis adyacentes pueden verse afectadas por osteomielitis hematógena (CARTER, 1989_b). La afectación de la articulación del menudillo acontece con mayor frecuencia y, con la excepción de las poliartritis hematógenas de los recién nacidos, por lo general, sólo está implicada una extremidad; suelen estar causadas por un traumatismo que perfora su cápsula, por infecciones asentadas en las estructuras anejas o por heridas que provocan una abscedación y que, al cabo de un tiempo, irrumpen en la articulación; o bien por difusión hematógena o linfógena; la progresión de la enfermedad causa mal alineamiento, subluxación o colapso de la articulación (CARTER, 1989_a; GREENOUGH y col., 1995; STANEK, 2005; BRITT y TUCKER, 2009). Las artritis sépticas en las articulaciones interfalangianas proximales son relativamente escasas en los bovinos (KOFLER, 1995); la mayoría son afecciones secundarias generadas a partir de procesos vecinos o de heridas perforantes, siendo la vía hematógena poco frecuente y asociada a terneros y potros neonatos (CARTER, 1989_b; DIRKSEN, 1985; RIEDESEL, 2009). En las articulaciones interfalángianas distales se observan con frecuencia, en los bovinos y equinos, como una complicación de procesos sépticos vecinos, con una menor incidencia en su génesis de las laceraciones y de las heridas penetrantes, debido a la protección que proporcionan la pezuña y los tejidos adyacentes; en los potros y en los terneros es posible la vía hematógena (CARTER, 1989_b; DIRKSEN, 1985; RIEDESEL, 2009); sin embargo, RIEDESEL (2009) cita que ni la articulación interfalangiana proximal ni la distal suelen

estar involucradas en el síndrome de la poliartritis séptica del potrillo. HEPPELMAN y col. (2009) citan que procesos purulentos como la úlcera solar, enfermedad de la línea blanca o flemón interdigital se extienden a las estructuras profundas del pie. La artritis séptica de la articulación interfalangiana distal junto a la afección de la vaina sinovial del tendón flexor digital constituyen unas de las causas más frecuentes de cojera en vacas (KOFLER y MARTINEK, 2005; ANDERSON y col., 2008).

a) Radiografía.

En los casos agudos apenas hay signos radiográficos, únicamente la tumefacción y deformación de los tejidos blandos periarticulares, con un engrosamiento de la membrana sinovial y distensión de la cápsula articular por la efusión sinovial, distensión que es muy evidente en el carpo, el tarso y la babilla; con un leve ensanchamiento del espacio articular y una sutil, casi imperceptible, proliferación perióstica de los huesos adyacentes en su porción intracapsular. Cuando la enfermedad progresa y el diagnóstico radiográfico se hace definitivo, el daño articular es irreversible, pues se produce la destrucción del cartílago articular y la imagen se acompaña de la reducción del espacio articular radiotransparente, seguida por la destrucción del hueso subcondral y del hueso pericondral, cuya infección y posterior osteomielitis subcondral dan un aspecto irregular a los bordes del espacio articular; posteriormente, a medida que esta destrucción avanza, se producen grandes espacios quísticos subcondrales radiotransparentes y una esclerosis ósea adyacente que aparece como un aumento de la opacidad radiográfica (VERSCHOOTEN y DE MOOR, 1974; BARGAI y col., 1989; DIK y GUNSSER, 1989; TURNER, 1989; BUTLER y col., 1993; KOFLER, 1996; BUSONI, 2009; RIEDESEL, 2009); estos signos radiográficos no aparecen hasta, por lo menos, 14 días después de producirse la lesión (CARTER, 1998_a; HEPPELMAN y col., 2009). BUSONI (2009) indica que los cambios radiográficos en los huesos del tarso pueden aparecer a los 7 o 10 días de haber comenzado los signos clínicos, pero que, en los recién nacidos, debido al infarto causado por la infección y al enlentecimiento consiguiente en la reabsorción ósea, éstos pueden demorarse más aún; mientras que STANEK (2005) indica, para la articulación metacarpofalangiana, que los cambios aparecen a los 14 días de haberse producido la infección; sin embargo, pese a que los signos radiográficos clásicos de artritis infecciosa

no suelen manifestarse hasta 14 o 21 días después del inicio de la acción del agente causal, las radiografías deben ser incluidas en el examen inicial para descartar daños óseos traumáticos (CARTER, 1989_a). En las artritis sépticas de la articulación interfalangiana distal de los bovinos, HEPPELMAN y col. (2009) describen el incremento del tamaño del espacio articular afectado, comparándolo con el otro dedo de la misma extremidad, cuando se visualizan en una proyección dorpalmar o dorsoplantar, encontrando en algunos casos lisis en el hueso subcondral.

b) Ecografía.

Los hallazgos ultrasonográficos son similares para todas las cavidades sinoviales inflamadas, proporcionando, a diferencia de la radiografía, información en todos los estadios del proceso (KOFLER, 2009). En las inflamaciones sépticas, lo primero que se observa es un edema inflamatorio en el tejido conectivo circundante, caracterizado por la presencia de áreas irregulares con un fluido anecoico divididas por finos septos débilmente ecoicos, lo que le confiere un aspecto de panal. La efusión sinovial se observa de un modo claro, con una ecogenicidad que varía, dependiendo de su naturaleza serosa, fibrinosa o fibrosa, desde anecoico hasta ecoico; esta efusión provoca una distensión de la cavidad articular que se manifiesta como el alejamiento de las superficies articulares respecto a la delgada pared ecoica de la cápsula articular; en un principio aparecen partículas o flóculos, que se caracterizan por ser desde hipoecoicas a ecoicas y que, al presionar con la sonda, se desplazan como flotando en un fluido anecoico. En fases avanzadas aparecen unas masas hipoecoicas o ecoicas que no se desplazan al presionar, se trata de masas semisólidas de fibrina (KOFLER, 1996; 1997; 2009). La superficie articular, en la que el cartílago debería aparecer como una línea hipoecoica delgada y bien definida sobre una superficie ósea lisa e hiperecoica con sombra distal, puede aparecer como un borde hiperecogénico irregular y aserrado pues, al destruirse el cartílago articular, el hueso subcondral contacta con el interior de la articulación (DENOIX, 1996; REEF, 1998, 2005).

3.4.3.3.– Osteoartritis u osteoartrosis

La enfermedad articular degenerativa es un desorden crónico de las articulaciones sinoviales, caracterizado por el deterioro progresivo del cartílago articular y por la aparición de cambios reactivos en la cápsula y los bordes articulares, que culminan en una osteoartritis u osteoartrosis hipertrófica degenerativa. Entre las múltiples causas de enfermedad articular degenerativa secundaria, se pueden mencionar los traumatismos agudos, las infecciones, una mala conformación del miembro o de todo el organismo, las enfermedades del desarrollo esquelético o los traumatismos repetidos de modo crónico en articulaciones sometidas a grandes esfuerzos (como por ejemplo en la babilla de los toros destinados a la inseminación artificial). La enfermedad articular degenerativa primaria, en cambio, es de inicio lento y se considera relacionada con el paso del tiempo y el envejecimiento, y da lugar a una degradación gradual de las estructuras y de las funciones articulares (POOL, 1996; McILWRAITH, 2004; DIRKSEN, 2005; MASRI, 2006; VAN WEEREN, 2007; CRUZ, 2008; BRITT y TUCKER, 2009; RIEDESEL, 2009).

a) Radiografía.

Los signos radiográficos de la enfermedad articular degenerativa comprenden tumefacción de los tejidos blandos como resultado de la hipertrofia y de la proliferación de los tejidos periarticulares, con formación de entesofitos a nivel de las inserciones de la cápsula articular por el estrés o los traumatismos repetidos, de osteofitos en los bordes periarticulares en respuesta al daño en la superficie articular, y con proliferación del hueso perióstico; estrechamiento del espacio articular por la degeneración y posterior erosión y desgaste del cartílago articular, este hecho es progresivo y su evaluación es por tanto subjetiva, y remodelación del hueso subcondral como resultado de la pérdida del cartílago articular que lo recubre, apareciendo zonas radiolúcidas de lisis ósea y zonas radioopacas de esclerosis como resultado de la formación reactiva de nuevo hueso en la placa ósea subcondral, con la pérdida del trabeculado normal, lo que disminuye la elasticidad de la superficie articular que recibe el golpe y provoca la formación de osteofitos en el borde; estas lesiones pueden combinarse de todas las maneras posibles y, al igual que muchas alteraciones articulares, pueden progresar con

unas características propias de enfermedad articular degenerativa (NOVALES, 1994; 2004; GOYOAGA y col., 1995; DIRKSEN, 2005; SNYDER, 2006; BRITT y TUCKER, 2009; BUSONI, 2009; RIEDESEL, 2009). ALLAN (2009) cita que, en la babilla, la formación de entesofitos comienza a los 3 días de producirse la sección de un ligamento cruzado craneal, formados en un primer momento por cartílago, lo que hace que no sean visibles radiográficamente hasta que se mineralizan, apenas dos semanas después de la inestabilidad de la articulación, siendo posterior la formación de los entesofitos en los puntos de origen e inserción de los ligamentos cruzados y colaterales. En el tarso, esta enfermedad recibe el nombre clásico de esparaván, afecta más frecuentemente a las articulaciones intertarsiana distal, centrodistal y tarsometatarsiana, y está considerado como la principal causa de claudicación asociada al tarso. La radiografía dorsolateral–plantaromedial 45º ha demostrado ser la más sensible para diagnosticar la enfermedad articular degenerativa en el tarso, que cursa con osteofitosis, osteolisis y esclerosis sobre todo en el hueso central del tarso y en el tercer tarsiano (DIK y GUNSSER, 1989; BUTLER y col., 1993; NOVALES, 1994; PARK y col., 1996; SÁNCHEZ–VALLE, 2008; BUSONI, 2009).

b) Ecografía.

La ecografía es más sensible que la radiografía a la hora de determinar la formación y la extensión de los osteofitos periarticulares en la osteoartritis (DYSON, 2002). Los entesofitos, que aparecen en los puntos de origen o inserción de los ligamentos colaterales o cruzados, y los osteofitos, que se producen con una mayor frecuencia en los bordes periarticulares, se observan como estructuras hiperecogénicas con sombra acústica distribuidas aleatoriamente. En la articulación, la alteración de la superficie ósea y articular da lugar a la observación de una disminución de la cavidad articular y de la alteración de la línea hiperecogénica homogénea del hueso subcondral, que se hace heterogénea debido a la remodelación ósea mediante fenómenos de lisis y de esclerosis (DENOIX, 1996; 2007; REEF, 1998, 2005; JONES y McDIARMID, 2004, SÁNCHEZ–VALLE y col., 2006). La ecografía un buen método para diagnosticar la enfermedad articular degenerativa, incluso en fases tempranas, ya que nos permite detectar precozmente los osteofitos y la alteración de la superficie de los huesos que

forman parte de las articulaciones distales del tarso (REEF, 2005; SÁNCHEZ–VALLE, 2008).

3.4.3.4.– Sinovitis

La membrana sinovial reviste internamente la cápsula articular, el hueso intraarticular no cubierto de cartílago y los ligamentos y tendones intraarticulares, así como a las porciones tendinosas intravaginales y al interior de las bolsas sinoviales, y, aún cuando el término sinovitis se refiera a la inflamación de esta membrana, ésta normalmente cursa con efusión sinovial y, sólo en ocasiones, con los signos clásicos de la inflamación.

3.4.3.4.1.– Sinovitis idiopática

Se denomina sinovitis idiopática a la efusión sinovial crónica de una articulación, vaina o bolsa sinovial, con una patogénesis incierta y no asociada a claudicación, fragilidad, calor ni cambios radiográficos o ecográficos adicionales. Uno de los procesos articulares más típicos que se incluyen dentro de este apartado es la clásica hidrartrosis del tarso en la articulación tibiotarsiana, con tres áreas de distensión: la principal en su aspecto dorsomedial y otras más pequeñas en sus caras plantaromedial y plantarolateral, donde la cápsula articular no está cubierta por ligamentos, tendones o retináculos; cursa sin claudicación obvia y se observa con mayor frecuencia en animales que padecen defectos de conformación tarsiana, lo que sugiere que el estrés biomecánico incrementado, sobre los tejidos blandos de la articulación, es un posible factor a considerar; otro ejemplo clásico son las vejigas articulares del menudillo, que se asocian con los menudillos rectos (TURNER, 1989; McILWRAITH, 2004). DIRKSEN (2005) describe la hidrartrosis tarsiana en el bovino, atribuyéndola a traumatismos moderados continuos causados por anomalías en los aplomos, tales como un miembro posterior recto con un ángulo muy abierto en las articulaciones de la babilla y el tarso, extremidades patizambas o cerradas de corvejones, y procesos tales como la paresia espástica o la deformación de las pezuñas; o como consecuencia de otras sobrecargas, como ocurre en el caso de un desequilibrio notable entre el desarrollo esquelético y el peso corporal, o en el de los sementales que se ven obligados a realizar la monta sobre

pisos duros. Lo que parece un hecho es que, si este proceso persiste en el tiempo, puede conducir a la pérdida del cartílago articular y finalmente a la aparición de la osteoartritis (McILWRAITH, 2004).

a) Radiografía.

Los signos radiográficos de la sinovitis articular idiopática incluyen solamente deformación de los tejidos blandos y distensión articular; sin embargo, las radiografías son absolutamente necesarias con el fin de descartar otras lesiones articulares u óseas, tales como la osteocondritis disecante, la artrosis o las fracturas (McILWRAITH, 2004; BRITT y TUCKER, 2009; KNELLER, 2009; MURRAY y DYSON, 2009).

b) Ecografía.

En la ecografía se puede apreciar un aumento de volumen del líquido sinovial, que se visualiza con su aspecto anecoico normal, sin más alteraciones (DENOIX, 1996).

3.4.3.4.2.– <u>Sinovitis crónica proliferativa</u>

Se denomina sinovitis crónica proliferativa o sinovitis villinodular a un desorden articular intracapsular caracterizado por hiperplasia sinovial nodular, que cursa con el desarrollo de una deformación firme y no fluctuante. En los equinos, el lugar más típico para la aparición de este proceso es el aspecto dorsoproximal de las articulaciones metacarpofalangiana y metatarsofalangiana, a partir de la plica dorsal de la membrana sinovial, que se proyecta distalmente desde la inserción dorsoproximal de la cápsula articular. La hiperextensión excesiva y repetitiva del menudillo provoca su pinzamiento reiterado, siendo este traumatismo repetido y las condiciones de manejo, conformación y trabajo que lo promocionan, el origen de su patogenia. Este proceso afecta generalmente a caballos jóvenes de deporte, en los que produce una claudicación leve, crónica e intermitente que cursa con efusión sinovial, rigidez articular y positividad tras la prueba de flexión del menudillo (COLAHAN, 1995; ESTRADA DE ATACHO y col., 1996; RICHARDSON, 1998; McILWRAITH, 2004; NOVALES, 2004; BRITT y TUCKER, 2009). En los caballos, esta sinovitis ha sido descrita, además, en el contorno

medioproximal del labio troclear medial de la tibia (DIK y GUNSSER, 1989); por último, también ha sido documentado en el carpo, la cadera y la babilla de los perros (ALLAN, 2009).

Probablemente, el medio diagnóstico definitivo para este proceso sea la artroscopia, pues permite la observación directa de la masa, del pliegue y de las lesiones secundarias en la propia membrana sinovial (VICKERS y ROSS, 1996; LÓPEZ–SAN ROMÁN, 2001).

a) Radiografía.

En una radiografía del menudillo lateromedial, en apoyo y, en ocasiones, con la articulación flexionada (NOVALES, 2004), se aprecia una depresión dorsal en la cresta sagital del III metacarpiano o metatarsiano, debida a la erosión del hueso en la zona dorsoproximal de la inserción de la cápsula articular, así como lisis supracondilar (DIK y GUNSSER, 1989); esta lesión puede acompañarse de una neoformación ósea periarticular y, todo ello, asociarse a una deformación de los tejidos blandos. A medida que se cronifica el proceso, se incrementa la opacidad dorsal de la plica como consecuencia de una mineralización distrófica o metaplasia ósea del tejido de ésta y de la aparición de entesofitosis en la cápsula articular (NICKELS y col., 1976; BUTLER y col., 1993; NOVALES, 2004; BRITT y TUCKER, 2009).

La artrografía positiva identifica el nódulo formado como un defecto de relleno del espacio articular, que estará ocupado por una masa de tejido radiotransparente si no se ha calcificado aún; pero ésta es una técnica invasiva que cada vez se utiliza menos, siendo sustituida por la ecografía (NICKELS y col., 1976; DIK y GUNSSER, 1989; LAMB, 1991; BUTLER y col., 1993; ESTRADA DE ATACHO y col., 1996; BRITT y TUCKER, 2009).

b) Ecografía.

La ecografía puede ofrecer gran información acerca de este proceso y lo puede confirmar (BUTLER y col., 1993; McILWRAITH, 2004), pues permite observar la

presencia de una masa intracapsular, así como su tamaño y su localización exacta respecto al tendón extensor digital común. En los casos agudos, se observa el engrosamiento dorsal de la plica sinovial como áreas hipoecogénicas difusas dentro de la cápsula articular ecoica, con unas medidas de sus espesores superiores a los 2 mm. El aumento de la ecogenicidad y del engrosamiento de dichas masas, rodeadas de líquido sinovial anecogénico, son indicativos de la cronicidad del proceso, habiéndose descrito nódulos de hasta 2,3 cm de ancho y 1,6 cm de ancho; igualmente, se puede valorar la gravedad de la lesión en la cortical ósea del metacarpiano o metatarsiano, pudiéndose comprobar la existencia de una alteración de la línea hiperecogénica normal del hueso debida a los osteofitos formados (ESTRADA DE ATACHO y col., 1996; REEF, 1998; REEF y col., 2004).

3.4.3.5.– Osteocondrosis – osteocondritis disecante

La osteocondrosis se ha definido como una interrupción en la osificación endocondral, y es la principal causa de debilidad esquelética de las extremidades en cerdos y de claudicación en caballos jóvenes; se trata de una de las diversas manifestaciones clínicas de un proceso común a las **enfermedades del desarrollo esquelético** denominado discondroplasia, pues el defecto aparece en el proceso de formación del cartílago y de osificación endocondral y, por lo tanto, puede afectar tanto al cartílago articular epifisario como a la placa de crecimiento metafisario; este proceso ha sido descrito en diversas especies domésticas, como vacas, caballos, cerdos, perros, gatos y ratas. La patogenia no está claramente definida, pero trabajos recientes, llevados a cabo en cerdos, implican a defectos en la irrigación del cartílago, que tiene como consecuencia el cese de la osificación endocondral, de manera que un área del cartílago de crecimiento no experimenta la calcificación de la matriz extracelular y la posterior invasión vascular y, por lo tanto, no se convierte en hueso, sufriendo un proceso de necrosis. Esto ocurre frecuentemente junto a la superficie de la articulación, en el cartílago epifisario, dando lugar a un engrosamiento o retención del cartílago acompañado por una unión osteocondral irregular. En un segundo estadio de la osteocondrosis, al tratarse de áreas que de por sí sufren un estrés biodinámico, o después de sufrir un traumatismo menor que no causaría la enfermedad en una articulación normal, se origina una fisura en el cartílago necrótico cuya extensión a

través del cartílago articular puede dar lugar al desprendimiento de fragmentos cartilaginosos en la cavidad articular, lo que constituye de por sí las lesiones disecantes, que darán lugar a su vez al desarrollo de sinovitis y a la aparición de dolor; por ello, pese a ser términos que definen a un mismo proceso patológico, se emplea osteocondrosis para denominar la enfermedad, osteocondritis para la respuesta inflamatoria a la enfermedad, y osteocondritis disecante al estadio en el que ya se demuestra la presencia en la cavidad articular de un fragmento osteocondral.

Es probable que estas anomalías sean la manifestación más frecuente de los problemas del desarrollo esquelético en la especie equina. Los factores principales que parecen predisponer a los animales en crecimiento a sufrir la osteocondrosis incluyen crecimiento rápido, predisposición genética, excesos o desequilibrios nutricionales y la superposición de traumatismo sobre el cartílago. Esta enfermedad se ha identificado no solo en animales de talla grande, sino también en animales de rápido crecimiento, demostrándose en el ganado porcino una correlación positiva entre el crecimiento rápido y su prevalencia; a su vez, la velocidad de crecimiento está fuertemente relacionada con el consumo de energía, por ello, las dietas con un alto contenido energético predisponen al desarrollo de la osteocondrosis; JEFFCOTT (1991) cita que la fase más intensa de crecimiento se produce en los primeros tres meses de vida, siendo éste el periodo con más probabilidades para que aparezcan lesiones de osteocondrosis.

Los signos clínicos pueden desarrollarse a cualquier edad, citando SÁNCHEZ–VALLE (2008) que los potros de entre 6 meses y 1 año tienen 7 veces más riesgo de presentar osteocondritis disecante que un caballo adulto joven, de entre 3 y 10 años; la claudicación varía desde no identificable hasta grave, pero casi todos los animales suelen presentar efusión sinovial en las articulaciones afectadas; los animales jóvenes con lesiones graves pueden tener dificultad para levantarse, y también suelen presentar deformidades flexoras simultáneas. En la articulación tarsocrural, la porción craneal de la cresta intermedia de la tibia es el lugar afectado con mayor frecuencia, aunque también es común la presencia de lesiones en las crestas trocleares lateral y medial del astrágalo; en el menudillo, es típica la presentación en el borde proximopalmar de la primera falange o en la cara dorsal del tercer metacarpiano o metatarsiano, produciéndose normalmente en este caso signos evidentes de claudicación; la babilla, el

carpo, el encuentro y la articulación temporomandibular son lugares frecuentes de afectación por este proceso. A menudo las lesiones son bilaterales en las articulaciones femoropatelares y tarsocrural, y en los menudillos con frecuencia aparecen en todos ellos, afectando en escasas ocasiones a diferentes articulaciones en el mismo animal. En dependencia del grado de afectación condral y ósea, podemos encontrar varios grados de lesión, lo que conlleva la obtención de imágenes distintas y permite su diagnóstico mediante diferentes medios de imagen en una forma u otra (LÓPEZ–SAN ROMÁN, 1996; 2001; 2005; BAXTER y TURNER, 2004; McILWRAITH, 2004; 2013; NOVALES, 2005; MASRI, 2006; VAN WEEREN, 2006; YTREHUS y col., 2007; BUSONI, 2009; LEPEULE y col., 2011; DENOIX y col., 2013_a; DENOIX y col., 2013_b; McCOY y col., 2013; OLSTAD y col., 2013; ROBERT y col., 2013). La enfermedad articular degenerativa secundaria es una secuela común de la osteocondrosis (TURNER, 1989; WISNER y POLLARD, 2009).

La osteocondrosis en los bovinos, a diferencia de lo que sucede en equinos, parece no revestir tanta importancia, pero JENSEN y col. (1981) citan que, en bovinos que habían recibido dietas con un 90% de energía metabolizable, aparecían lesiones de osteocondrosis en los cóndilos occipitales del 3,8% de los animales y, en animales que manifestaban claudicación, el 8,5% de ellos tenían lesiones características de osteocondrosis en la articulación del codo, y la mayoría de ellos en la de la babilla, con una distribución de las lesiones unilateral en el 66% de los casos y bilateral en el 34% restante; se justifica la baja incidencia de osteocondrosis en la madurez esquelética que presentan los terneros cuando se introducen en los cebaderos en los Estados Unidos de América, entre los 8 y los 12 meses de edad, para sacrificarse tras 120 días de cebo con una ganancia de peso diaria de 1,4 kg; ese alto índice de crecimiento podría originar el fracaso en la osificación endocondral, lo que, unido al estrés mecánico por el ejercicio o por las manifestaciones sexuales, hace que den comienzo o se exacerben las lesiones en las articulaciones de los miembros; las lesiones producidas en los cóndilos occipitales se atribuyen a colisiones contra objetos inmóviles, lo que conduce a una anquilosis en la articulación atlantooccipital en uno de cada 2000 bovinos sacrificados en los Estados Unidos. Este mismo autor señala, asimismo, que la menor incidencia de osteocondrosis en los cóndilos occipitales durante el verano puede deberse a la disminución de las tasas de crecimiento como consecuencia de la reducción en la ingesta ocasionada por efecto

del calor. Para STÖBER (2005) se trata de una enfermedad de la tecnología, que afecta incluso a las inserciones tendinosas o entesis, que se diagnostica, por lo general, en machos de razas cárnicas, a una edad de 6-18 meses, mantenidos en suelos de hormigón y en los que es decisiva la discrasia entre el rápido crecimiento causado por una dieta muy energética, generalmente rica en fósforo y pobre en calcio, y un esqueleto de desarrollo más lento y poco entrenado por la escasa movilidad; la patogenia se ve favorecida por circunstancias acompañantes como son bebederos muy bajos, espacio insuficiente entre comederos, suelos con viguetas estrechas o con mucho espacio entre ellas, insuficiente desgaste de las pezuñas, infosura, pisos resbaladizos por unas heces fluidas o por el desgaste de los mismos, etc. Este padecimiento es una afección de rebaño de comienzo insidioso, que afecta predominantemente a los miembros anteriores si las reses están atados y a los posteriores si permanecen sueltas sobre pisos de viguetas, los animales presentan lesiones unilaterales o bilaterales, están frecuentemente echados, siendo reticentes a levantarse y a moverse, moviéndose con un andar rígido y evidenciando un retraso en el crecimiento, y si no se cambian las medidas de manejo, empeoran hasta permanecer constantemente en decúbito. HILL y col. (1998) y GARCÍA–JIMÉNEZ y GONZÁLEZ (2008) indican que la osteocondrosis cursa normalmente sin signos clínicos, no manifestándose la cojera hasta que no aparece la osteocondritis disecante, que afecta principalmente al tarso, con inflamación bilateral y simétrica de las articulaciones, lo que obliga al animal a adoptar una postura de extensión de las extremidades posteriores y a veces también de las anteriores para evitar el dolor; estos autores citan que los traumatismos debidos a suelos de cemento podrían ser o actuar como un factor etiológico secundario.

a) Radiografía.

Los hallazgos radiográficos típicos de la osteocondrosis incluyen aplanamiento o concavidad de la superficie ósea subcondral afectada, con esclerosis ósea subcondral adyacente, que puede llevar a una falta de uniformidad y ensanchamiento manifiesto del espacio articular. Cuando hay fragmentación y el fragmento osteocondral está mineralizado, se observa como un cuerpo más o menos radioopaco, en ocasiones como un colgajo dentro del defecto subcondral o desprendido dentro del espacio articular, donde suele adherirse a la membrana sinovial, pudiendo vascularizarse y continuar, con

el paso del tiempo, mineralizándose y aumentando de tamaño. La efusión sinovial o el engrosamiento de la cápsula articular se visualiza como una zona localizada de deformación de tejidos blandos. Las lesiones que únicamente se limitan al cartílago articular y al hueso epifisario subyacente se pueden observar como áreas radiolúcidas sobre una superficie subcondral aplanada e irregular.

En ocasiones puede no apreciarse ninguna evidencia radiográfica, debido unas veces a que se trata de un proceso poco agresivo y está afectado solamente el cartílago articular, y otras a la superposición de la lesión con otras estructuras óseas (JENSEN y col., 1981; DIK y GUNSSER, 1989; TURNER, 1989; BUTLER y col., 1993; SCHOENBORN y col., 2002; NOVALES, 2004; SCOTT y col., 2004; BRAMLAGE, 2006; MASRI, 2006; BRITT y TUCKER, 2009; BUSONI, 2009; WISNER y POLLARD, 2009; DENOIX y col., 2013_b). TURNER (1989), ante la aparición de lesiones radiográficas en un articulación, incide en la necesidad de realizar radiografías en la extremidad opuesta para comprobar si la lesión es bilateral.

b) Ecografía.

En las imágenes ecográficas longitudinal y transversa, la lesión osteocondral se observa como una alteración irregular en el espesor del cartílago articular, apareciendo una superficie hipoecoica e irregular que interrumpe la línea lisa e hiperecogénica del hueso subcondral; esto es así porque la superficie del hueso subcondral no está osificada en el lugar de la lesión. Los fragmentos cartilaginosos y óseos se pueden detectar como estructuras con ecogenicidad aumentada o hiperecogénicos respecto al líquido sinovial normal, siendo posible su localización únicamente cuando se encuentran en las porciones articulares accesibles a los ultrasonidos. Con la ecografía, es posible evaluar los daños en el cartílago articular y en el hueso subcondral aún cuando radiográficamente no se hayan apreciado (DENOIX, 1996; REEF, 1998; 2005; SÁNCHEZ–VALLE, 2008; BUSONI, 2009)

3.4.3.6.– Deformidades flexurales

Las deformidades flexurales representan un problema complejo, que se manifiesta a modo de flexiones y extensiones articulares anormales en el plano sagital, con desviaciones dorsocraneales o palmarocaudales de los ángulos fisiológicos a nivel de determinadas articulaciones (ADAMS y SANTSCHI, 2000; BERTONE, 2004; AUER, 2006; PEÑA, 2011; YARDIMCI y col., 2012; SÁNCHEZ y BERNARDO, 2013; STEINER y col., 2014).

En cuanto a su origen, SÁNCHEZ y BERNARDO (2013) citan que las deformidades flexurales acontecen como consecuencia de retracciones, laxitudes, elongaciones y roturas tendinosas, distinguiendo entre las deformidades congénitas, que se originaron en la gestación u ocurren muy tempranamente en el periodo perinatal, y las deformidades de desarrollo o adquiridas.

La deformidad se denomina de acuerdo a la articulación afectada, y las más frecuentes se desarrollan a nivel carpiano, tarsiano, metacarpofalangiano, metatarsofalangiano o interfalangiano distal (JANSON y SØNNICHSEN, 1995; KIDD y BARR, 2002; AUER, 2006; SÁNCHEZ y BERNARDO, 2013; STEINER y col., 2014). Las extremidades torácicas, y generalmente de un modo bilateral, son las que se afectan con una mayor asiduidad, padeciendo con frecuencia un único tipo de deformidad; no obstante, en las deformidades flexurales congénitas, es posible encontrar afectadas diferentes regiones simultáneamente (JANSON y SØNNICHSEN, 1995; FERGUSON, 1997; AUER, 2006; YARDIMCI y col., 2012).

3.4.3.6.1.– Deformidades flexurales congénitas

Existen pocas evidencias científicas acerca del origen de las deformidades flexurales congénitas, y se asume en ellas tanto naturaleza multifactorial como la dificultad de su explicación (JANSON y SØNNICHSEN, 1995; AUER, 2006); se han atribuido a diferentes factores, siendo los más notables las malposiciones intrauterinas, a veces por exceso de tamaño fetal, las mutaciones genéticas, anomalías del desarrollo óseo durante la gestación, ingestión de teratógenos y síndromes infecciosos sufridos por la yegua

preñada (ADAMS y SANTSCHI, 2000; KIDD y BARR, 2002; BERTONE, 2004; McILWRAITH, 2004; DIRKSEN, 2005; AUER, 2006; LARA y col., 2009; YARDIMCI y col., 2012; PARRAH y col., 2013; SÁNCHEZ y BERNARDO, 2013; STEINER y col., 2014). Estas deformidades, en los casos graves, pueden ser causa de distocia (GREET, 2000; KIDD y BARR, 2002; BERTONE, 2004; DIRKSEN, 2005).

Las hiperextensiones articulares, por laxitud, elongación, rotura o debilidad de las unidades músculo–tendinosas flexoras, ocurren con mayor frecuencia en neonatos prematuros o con signos de inmadurez, afectando generalmente a las cuatro extremidades; para algunos autores su etiología es desconocida (McILWRAITH, 2004), pero otros lo asocian a animales recién nacidos que parecen ser más débiles de lo normal y con flacidez en los músculos flexores, por lo que la fatiga que produce el ejercicio excesivo a menudo agrava el problema (FACKELMAN, 1989; KIDD y BARR, 2002; AUER, 2006); en la mayoría de las ocasiones, suelen resolverse espontáneamente en pocas semanas (McILWRAITH, 2004; AUER, 2006; SÁNCHEZ y BERNARDO, 2013); sin embargo, en los casos más graves, si no se implementa el tratamiento adecuado, pueden llegar a ocasionar daños e incluso necrosar la piel, dando lugar a las consiguientes lesiones de las estructuras más profundas (FACKELMAN, 1989; DIRKSEN, 2005; AUER, 2006).

Las hiperflexiones por retracción de los grupos flexores o por rotura del tendón extensor digital común o largo, que suele acompañarse de osificación incompleta de los huesos del carpo y tarso, a su vez, se producen con mayor frecuencia en neonatos de razas pesadas, de tiro o carniceras, o en animales de gran tamaño al nacimiento (KIDD y BARR, 2002; BERTONE, 2004; SÁNCHEZ y BERNARDO, 2013). El término “tendones contracturados”, utilizado tradicionalmente para denominar estos casos, se considera incorrecto ya que a día de hoy se sabe que el defecto primario no está en la unidad tendinosa sino en las estructuras óseas asociadas (KIDD y BARR, 2002; McILWRAIGTH, 2004; AUER, 2006; RIEDESEL, 2009).

La postura característica que adopta un animal con deformidad contractural facilita su diagnóstico desde un principio, localizándose generalmente a nivel de la articulación interfalangiana distal, la metacarpofalangiana o la región carpiana, con diferentes

grados de gravedad; el área afectada debe palparse y manipularse en apoyo y sin el, encontrando, en la mayoría de los casos, únicamente una falta de movilidad en la articulación o región afectada, que muestra una resistencia a la corrección manual de la deformidad, siendo ésta un buen indicador del pronóstico de la lesión (AUER, 2006). Un caso especial y bien distinto es la luxación lateral congénita de la rótula, que generalmente es bilateral, y que también determina, ante la incapacidad del cuádriceps de actuar como extensor del miembro, una deformidad flexural a nivel de la babilla (GREET, 2000). La contractura a nivel de la región del carpo, pese a ser frecuente en potros recién nacidos, se incluye generalmente como un componente más dentro de un síndrome de contractura generalizada; en este caso, se ha comprobado que solamente en un pequeño número de casos de grave flexión, ésta puede relacionarse con una severa deformidad de los huesos del carpo (GREET, 2000).

Para PARRAH y col. (2013), la contractura congénita de los tendones es un defecto frecuente en numerosas razas de bovinos, pudiendo coincidir con otras anomalías congénitas como palatosquisis, dwarfinismo o artrogriposis. Las deformidades en los miembros ocupan el segundo lugar dentro de las anomalías congénitas de los bovinos, siendo la contractura de los tendones, principalmente en el carpo y en el menudillo, la que se observa con mayor frecuencia, con un rango que varía desde una leve flexión en una articulación hasta una grave flexión en varias articulaciones, llegando incluso al decúbito en los casos más graves, que generalmente son bilaterales; en los casos con una severa flexión, los animales precisan de un estímulo para permanecer de pie, dejándose caer inmediatamente al suelo y avanzando, en ocasiones, apoyados en el suelo sobre el dorso del carpo, lo que ocasiona generalmente la inflamación del carpo y su posterior infección (YARDIMCI y col., 2012); DIRKSEN (2005) describe cómo en una posición notablemente flexionada del carpo puede instaurarse una hiperextensión del menudillo y aparecer el tronco hundido entre las escápulas. ARIETA y FERNÁNDEZ (2011) atribuyen, como etiología de la contractura congénita de tendones en las extremidades anteriores de los bovinos, a una mala posición del ternero dentro del útero, hecho que se exacerba en las gestaciones gemelares, y también como consecuencia de la desproporción entre el crecimiento de la masa muscular y los tendones y el del esqueleto en el último trimestre de la gestación, o por un desequilibrio nutricional. La denominación inglesa *Crooked calf syndrome* agrupa una serie de

deformaciones complejas cuyo síntoma más notable son las alteraciones artrogripóticas de los miembros y de cuya etiología se responsabiliza al consumo de plantas que contienen alcaloides (DIRKSEN, 2005). FERGUSON (1997) considera esta anormalía como la manifestación de un síndrome causado por una herencia recesiva y por factores físicos y nutricionales en el interior del útero materno.

3.4.3.6.2.– Deformidades flexurales adquiridas

Las deformidades flexurales adquiridas se producen cierto tiempo después del nacimiento y afectan frecuentemente a las articulaciones metacarpofalangianas o las interfalangianas distales de los miembros torácicos y, en casos prolongados de falta de apoyo, al carpo. El mecanismo fisiopatológico por el que se producen no se conoce con certeza; sin embargo, sí se sabe que influyen varios factores: desequilibrios nutricionales, tanto en cantidad como en calidad, así como desequilibrios vitamínicos y minerales, ya que suele observarse en potros sometidos a dietas hiperenergéticas, sobre todo si están sufriendo un crecimiento acelerado después de haber padecido una etapa previa de nutrición más o menos deficitaria; dolor persistente que provoca el reflejo de retirada y una contracción flexora sostenida, situación que es fácilmente correlacionable con las epifisitis; tasa de crecimiento desigual entre los tejidos blandos, tendones y ligamentos, y las estructuras óseas; lesiones de las estructuras tendinosas o ligamentosas cuya reparación provoque contracturas, retracciones y fibrosis, o por el contrario elongaciones; inervación inapropiada para los músculos extensores… (ADAMS y SANTSCHI, 2000; SÁNCHEZ y BERNARDO, 2013).

Aun cuando, a día de hoy, se implica sin ninguna duda a una etiología tan específica como la sobrenutrición, existen otros factores relcionados con la causa inicial que pueden realmente producir la deformación; un caso bastante común es la retracción que se origina, de forma secundaria, como consecuencia de un rápido crecimiento y del dolor asociados con otros problemas ortopédicos del desarrollo como la fisitis, la osteocondritis, etc. Una vez producida la deformación, ésta se ve reforzada por la dificultad que van a presentar las estructuras localizadas en la cara volar del miembro, que se están desarrollando con una menor longitud que la debida, para estirarse, y además, en algunos casos, se ve involucrada más de una estructura (SÁNCHEZ y

BERNARDO, 2013). Por todo lo dicho, y dado que estas retracciones suelen estar precedidas de cojera, se ha supuesto un origen secundario al dolor (ADAMS y SANTSCHI, 2000; LARA y col., 2009).

En la articulación interfalangiana distal, la deformación con exceso de flexión está provocada por la retracción del grupo musculotendinoso flexor digital profundo y suele presentarse con mayor frecuencia entre los 2 y los 8 meses de edad (JANSON y SØNNICHSEN, 1995; ADAMS y SANTSCHI, 2000; SÁNCHEZ y BERNARDO, 2013); por su parte, la deformación con hiperextensión adquirida suele ser de origen traumático, por la rotura o elongación del tendón flexor digital profundo (SÁNCHEZ y BERNARDO, 2013). En la articulación interfalangiana proximal la deformación con flexión adquirida se diagnostica con mayor frecuencia en potros jóvenes de crecimiento rápido entre los 4 y los 8 meses de edad, suele ser bilateral y, con frecuencia, se presenta como una subluxación dorsal de la articulación y una crepitación audible al caminar (LARA y col., 2009; SÁNCHEZ y BERNARDO, 2013). En la articulación metacarpo o metatarsofalangiana, la desviación en flexión o falta de extensión es consecuencia, al menos, de la retracción del grupo musculotendinoso flexor digital superficial, ya que también pueden estar afectados el flexor digital profundo y el ligamento suspensor del menudillo; es una afección que suele manifestarse de modo bilateral entre los 10 y 18 meses de edad y, pese a no cursar con una cojera marcada, se aprecia como una verticalización progresiva de la cuartilla y un caminar cada vez más torpe, llegando, en los casos graves, a la flexión permanente del menudillo (ADAMS y SANTSCHI, 2000; SÁNCHEZ y BERNARDO, 2013). La deformación con hiperextensión suele ser también de origen traumático, como consecuencia de la rotura o elongación del tendón flexor digital superficial, del músculo interóseo tercero o de ambos (SÁNCHEZ y BERNARDO, 2013); en particular, STANEK (2005) describe la hiperextensión del menudillo en los bovinos como consecuencia de la rotura de los tendones flexores. En el carpo, la deformación con flexión normalmente sólo se presenta en situaciones de dolor crónico y como consecuencia de la hiperextensión del menudillo cuando concurre un exceso de altura de talones o una elongación o rotura del ligamento suspensor del menudillo (SÁNCHEZ y BERNARDO, 2013). En la desviación con hiperextensión del carpo, el metacarpo y el propio radio, al compensar la dirección de esta malformación carpiana, no siguen la verticalidad deseada, sufriendo

lesiones osteíticas en los puntos de inserción de la brida radial (STASHAK y HILL, 2004; SÁNCHEZ, 2006; 2009_a), y además puede predisponer a las fracturas carpianas (AUER, 1980; STASHAK, 2004); el aumento de tensiones que reciben la brida radial y la cara volar de los huesos del carpo es muy marcado, y es frecuente el desarrollo del síndrome del canal carpiano, así cómo el aumento del estrés sobre los ligamentos palmar del carpo, frenador radial y carpianos accesorio distal y medio proximal (PIRES y LIGHTOWLER, 1989_a; AGÜERA y SANDOVAL, 1999_b; STASHAK y HILL, 2004; SÁNCHEZ, 2006; 2009_a).

En un animal recto de corvejones, el miembro es demasiado recto, hay poco ángulo entre la tibia y el fémur y existe una hiperextención del tarso (PIRES y LIGHTOWLER, 1989_a; STASHAK y HILL, 2004; SÁNCHEZ, 2006; 2009_a; PEÑA, 2011), lo que predispone a lesiones articulares, especialmente del tarso, como la osteoartrosis del mismo (MOYER y col., 1983; PEÑA, 2011), la hidrartrosis tarsiana y la desmitis proximal del ligamento suspensor del menudillo (DYSON, 2000), además de facilitar la retracción o la distensión del aparato suspensor del menudillo y de la articulación interfalangiana distal, dado que la alteración de los ángulos no permite una dispersión adecuada de las fuerzas verticales, que son recibidas en su mayoría sobre las articulaciones mencionadas; por ello, se cree que este defecto predispone al esparaván y a la fijación superior de la patela (PIRES y LIGHTOWLER, 1989_a; STASHAK y HILL, 2004; SÁNCHEZ, 2006; 2009_a).

PEÑA (2011) describe cómo las deformidades flexurales propias del equino, congénitas o adquiridas, o provocadas por el manejo, están íntimamente imbricadas con diversas afecciones articulares, trocleares, óseas y tendinosas, tales como la osteítis de las falanges, de los metacarpianos o metatarsianos III y de los huesos sesamoideos proximales; las desmitis intermetacarpianas o intermetatarsianas; las tenositis de los flexores digitales, las desmitis de sus ligamentos accesorios y las tenosinovitis de sus vainas; la sinovitis villinodular del menudillo, el síndrome de dolor palmar de los talones y diversas formas de enfermedad degenerativa articular, especialmente el esparaván.

b) Radiografía.

El diagnóstico de las deformidades flexurales, tanto congénitas como adquiridas, cuando únicamente se pretende constatar su existencia, puede realizarse exclusivamente a partir de los signos clínicos, sin necesidad de radiografías, pero éstas son sumamente útiles y necesarias para determinar la existencia de anomalías óseas asociadas y los cambios radiográficos producidos como consecuencia de la deformidad (WAGNER, 1998; KIDD y BARR, 2002; AUER, 2006). A nivel de la articulación interfalangiana distal, en la deformación con flexión se observa cómo la superficie dorsal de la tercera falange asume una posición vertical anormal (RIEDESEL, 2009) que, en casos muy prolongados, llega a dar lugar a osteítis y remodelación de ésta (ADAMS y SANTSCHI, 2000); en la articulación interfalangiana proximal es frecuente observar osteoartritis (BOUSSAUW, 2007), y en la deformidad flexural con flexión del carpo se suele apreciar el acuñamiento y la osificación incompleta de los huesos carpianos (KIDD y BARR, 2002), aunque GREET (2000), por su parte, cita que solamente en un pequeño número de los casos graves se comprueba esta relación. En los casos de rotura del tendón del extensor digital común, se debe llevar a cabo el estudio radiográfico del carpo con el fin de descartar una posible hipoplasia simultánea de los huesos carpianos (BERTONE, 2004).

b) Ecografía.

En la deformidad flexural del carpo, con la ecografía, es posible la observación de unos huesos carpianos pobremente osificados que no tienen un aspecto liso, sino que sus bordes son irregulares, entre los cuales, aparentemente, existe un mayor espacio articular. En los casos de rotura del tendón del extensor digital común se revela la presencia de una zona hipoecogénica, correspondiente a la presencia de líquido en el interior de la vaina y en los extremos tumefactos de la rotura tendinosa (BERTONE, 2004).

3.4.3.7.– Deformidades angulares

El término deformidad angular define la desviación medial o lateral del eje vertical del miembro en el plano coronal, normalmente a nivel de una articulación. Estas deformidades se clasifican en dos categorías: valgo y varo; por lo general, en una deformación en valgo, la articulación afectada adquiere una concavidad lateral y convexidad medial, con una desviación de la porción del miembro distal a la deformación en dirección lateral; por el contrario, en la deformación en varo, la articulación afectada adquiere convexidad lateral y concavidad medial, y la porción del miembro distal a la deformación se encontrará desviada medialmente. En la mayoría de los casos, aparece también un componente rotacional, lo que ocasiona que la deformidad se aprecie en dos planos: en el vertical transversal o coronal y en el horizontal (AUER, 1998; GREET, 2000; BAXTER y TURNER, 2004; BRAMLAGE y AUER, 2006; PEÑA, 2011; SÁNCHEZ y BERNARDO, 2013).

Ante estas desviaciones, para su correcto diagnóstico, es necesario llevar a cabo una exploración meticulosa, con el fin de valorar si existe o no una osificación incompleta en la región, laxitud en la articulación afectada o alguna lesión tendinosa o ligamentosa, y también si es posible o no realizar una corrección manual de la deformación (SÁNCHEZ y BERNARDO, 2013), pues, según BRAMLAGE y AUER (2006), es factible la presencia de algún otro proceso adicional si ésta no es posible.

Las deformaciones pueden desarrollarse en cualquier articulación, aunque usualmente aparecen a nivel carpiano, tarsiano, metacarpofalangiano, metatarsofalangiano o interfalangiano distal, y en algunos casos tales deformaciones pueden presentarse incluso en la región diafisaria de los metacarpos o metatarsos (SÁNCHEZ y BERNARDO, 2013). El carpo valgo es la deformidad angular de más frecuente presentación en los potros, seguido, en orden de incidencia, del menudillo varo, el carpo varo y el tarso valgo (BAXTER y TURNER, 2004; BRAMLAGE y AUER, 2006). De acuerdo con lo que apuntábamos antes, BRAMLAGE y AUER (2006) distinguen entre dos tipos de deformidad angular, la que acontece en la diáfisis de los huesos largos o diafisaria y la articular, que se origina alrededor de una articulación (fisis, epífisis y componentes articulares), indicando, al igual que MURRAY y DYSON (2009), la

escasa frecuencia con que se presentan las primeras a diferencia de las que tienen su origen en la epífisis.

En los bovinos, a diferencia de los equinos, las deformidades angulares aparecen escasamente descritas en la bibliografía, aparentando tratarse de un problema de escasa importancia (EDINGER y col., 1995).

Generalmente, se distingue entre deformidades angulares congénitas que, o se originaron muy tempranamente en la gestación u ocurren en el periodo perinatal, y las deformidades del desarrollo. La mayoría de los potrillos nacen con una mínima deformación, que se corrige de forma espontánea durante las primeras semanas de vida; no obstante, en algunos de ellos, la deformación angular se hace más pronunciada durante dicho periodo; en otros, la deformación se desarrolla durante el transcurso de los primeros 6 meses de vida (AUER, 1998; SÁNCHEZ y BERNARDO, 2013).

3.4.3.7.1– <u>Deformidades angulares congénitas</u>

La osificación incompleta en el momento del nacimiento es la principal razón para el desarrollo de deformaciones angulares, como resultado del colapso de los huesos al no poder soportar las fuerzas que se generan sobre ellos en un apoyo normal. Los huesos carpianos y tarsianos, así como las epífisis de los huesos largos, se osifican en los 2 últimos meses de gestación; así, en el momento del nacimiento, la osificación endocondral de éstos debe haber llegado hasta un punto cercano a la periferia del hueso, para completarse en el primer mes de vida. Las alteraciones placentarias o los partos prematuros dan lugar al acortamiento de la vida intrauterina o al retraso en la maduración del feto y, por lo tanto, al nacimiento de potros inmaduros que presentan una osificación insuficiente del cartílago precursor que, como consecuencia, resulta fácilmente deformable y que puede, por ello, dar lugar a un hueso definitivo también deformado. Otra causa importante para el desarrollo de deformaciones angulares congénitas es la laxitud de las estructuras periarticulares, también asentada generalmente en la inmadurez neonatal (AUER, 1998; BRAMLAGE, 2006; HERMANS y col., 2008; MURRAY y DYSON, 2009; SÁNCHEZ y BERNARDO, 2013). Estas razones y otras, a menudo no explicadas, originan un crecimiento

metafisario asincrónico, dando lugar a una desviación del eje normal del miembro (BAXTER y TURNER, 2004; BRAMLAGE y AUER, 2006). AUER, en 1998, indicaba que no había estudios que hubieran podido demostrar de forma inequívoca la heredabilidad de las deformaciones angulares.

BAIRD y col. (1994) describen una deformidad angular diafisaria congénita en la tibia de dos bovinos cuya etiología desconocen, pero en uno de ellos presuponen la aparición precoz, durante la gestación, de algún tipo de estrés de flexión sobre el hueso, como una malposición dentro del útero, lo que podría haber dado lugar a su remodelación; respecto al otro caso, consideran un posible origen hereditario de la deformidad; citan asimismo la posibilidad de que la aparición de deformidades angulares en los miembros esté causada por fracturas acontecidas en el periodo fetal, argumentando que la realización de la palpación amniótica entre los 33 y 40 días de gestación, para el diagnóstico de la misma, se relaciona con la aparición de diferentes defectos congénitos.

3.4.3.7.2– <u>Deformidades angulares adquiridas</u>

Las deformidades angulares adquiridas involucran a diversos procesos patológicos que afectan a las fisis, creando zonas de debilidad o colapso, al provocar una alteración en la osificación normal en la zona de crecimiento longitudinal del hueso (BRAMLAGE y AUER, 2006). PEÑA (2011) cita en su trabajo ***Alteraciones morfológicas de las extremidades de los equinos; diagnóstico, incidencia y estudio de las correlaciones entre éstas y las enfermedades del aparato locomotor*** que las deformidades angulares y rotacionales de las extremidades, congénitas o adquiridas, o provocadas, voluntaria o involuntariamente, por la actividad humana sobre el equino, están directamente relacionadas con la presentación de afecciones de los tejidos blandos responsables de la estabilización de las articulaciones: desmitis y entesopatías de diversas categorías, principalmente unilaterales, de los ligamentos colaterales o del suspensor del menudillo, tenositis crónicas y calcificaciones de los cartílagos ungueales; con la osteítis de los huesos sesamoideos proximales y con diversas manifestaciones de las enfermedades articulares degenerativas.

El crecimiento asincrónico a nivel de las fisis puede acontecer como consecuencia de traumatismos localizados y de cargas excesivas o desiguales; así, por ejemplo, una cojera de larga duración en una extremidad puede provocar normalmente una deformidad en varo de la extremidad sana contralateral; en este sentido, la presencia de alteraciones del desarrollo que cursen con discondroplasia de fondo, a las que se suman las presiones anteriormente citadas, hace más fácil aún la aparición de la deformación. Un importante factor predisponente para la discondroplasia son los desequilibrios nutricionales, tanto en cantidad como en calidad o en sus proporciones, los desequilibrios minerales, etc., ya que pueden dañar el cartílago fisario o alterar su osificación. La infección de la fisis asociada con osteomielitis puede dañar la placa de crecimiento adyacente y provocar el cierre prematuro de la fisis en la región involucrada. Las fracturas fisarias, identificadas como fracturas de Salter–Harris, pueden también, al consolidarse, causar el cierre prematuro de parte o de toda la placa, lo que detiene el crecimiento de la región del hueso implicada (AUER, 1998; HENRY, 2009; MURRAY y DYSON, 2009; SÁNCHEZ y BERNARDO, 2013). Por último, las fracturas de los huesos largos, que se resuelven con un alineamiento anatómico anormal o una malunión de los fragmentos, pueden asimismo ser el origen de una deformación angular de los miembros (EDINGER y col., 1995; HENRY, 2009).

RÖTHLISBERGER y col. (2000) citan también, como posible causa de deformidad angular, a las luxaciones en las articulaciones metacarpo y metatarsofalangianas de los bovinos en crecimiento, y también a la separación traumática de la placa de crecimiento metafisaria adyacente a la articulación afectada y su prematura osificación posterior. FERGUSON (1997) describe la desviación lateral del miembro en las articulaciones radiocarpiana y tibiotarsiana de los bovinos, citando que afectan a animales de entre 1 y 7 meses de edad, generalmente de modo bilateral, y que, en numerosos casos, los traumatismos aparecen involucrados en su génesis.

a) Radiografía.

Las radiografías proporcionan la evidencia más concluyente para la localización de las deformaciones angulares de los miembros; una vez realizadas y observada la desalineación de los radios óseos, para clasificar y cuantificar el grado de la

deformación, se lleva a cabo el trazado de unas líneas que sigan el eje longitudinal de los huesos, de manera que el lugar donde se cortan va a ser el punto de pivote o de desviación y el ángulo que forman el grado de la deformidad (GREET, 2000; BAXTER y TURNER, 2004; BERTONE, 2004_c; SÁNCHEZ–VALLE, 2008; MURRAY y DYSON, 2009; VANDERPERREN y col., 2009_b; VANDERPERREN y SAUNDERS, 2009_b; SÁNCHEZ y BERNARDO, 2013); según SÁNCHEZ y BERNARDO (2013), en muchos casos, estas mediciones pueden orientar bastante certeramente, incluso, hacia la causa de la deformación.

Resulta útil el uso de películas radiográficas largas y estrechas para poder incluir la mayor longitud posible de hueso, tanto proximal como distal a la deformidad, siendo la proyección dorsopalmar o dorsoplantar la más interesante; sin embargo, en el caso del tarso, también es precisa la proyección lateromedial para evaluar el grado de osificación de los huesos cuboides (AUER, 1998; BAXTER y TURNER, 2004; BRAMLAGE y AUER, 2006; GREET, 2006; VANDERPERREN y col., 2009_b).

BRAMLAGE y AUER (2006) enfatizan la necesidad de realizar radiografías precozmente a los potros con osificación incompleta, pues dada la rápida progresión de la osificación endocondral en esta especie, puede resultar que la deformidad angular se haga incorregible dentro de las 2 semanas posteriores al nacimiento. Esta osificación incompleta de los huesos carpianos o tarsianos se muestra como un espacio articular radiográfico más amplio, debido a que el estrato cartilaginoso que rodea al centro de osificación de los mismos es más grueso, siendo este último más pequeño y esférico, lo que hace aparecer a los huesos pequeños y de bordes irregulares (AUER, 1998; MURRAY y DYSON, 2009).

MURRAY y DYSON (2009) describen, en la desviación en valgo de un carpo, la aparición de una deformación leve de los tejidos blandos en su cara medial, además de la osificación incompleta de los huesos carpianos y del acuñamiento de la epífisis distal del radio, que será más alta en su aspecto medial; estas alteraciones ya son observables al cabo de unos meses. VANDERPERREN y SAUNDERS (2009_b), en la deformidad angular en varo del menudillo, describen cómo el punto de pivote aparece normalmente en la fisis distal del metatarsiano, que se observa ensanchada en su aspecto lateral, y

presenta, además del acuñamiento de la epífisis, un acampanamiento fisario y esclerosis metafisaria adyacente.

EDINGER y col. (1995) afirman que la radiografía es útil en los bovinos para diferenciar una enfermedad ortopédica, potencialmente heredable para ellos, de una desviación causada por una fractura ósea mal cicatrizada.

b) Ecografía.

La ecografía, a diferencia de la radiografía, no permite determinar el punto y el grado de la deformación angular (VADERPERREN y col., 2009_b; VANDERPERREN y SAUNDERS, 2009_b); en cambio, muestra una eficacia probada para el estudio del grado de osificación de los huesos cuboides del tarso (REEF y col., 2004_b). En los procesos que cursan con alteración de la fisis provocando su inflamación, en el plano longitudinal, en lugar de la breve interrupción anecoica en la superficie ósea hiperecogénica propia de una fisis sana (KOFLER, 1996; 2000), encontramos un aumento de la heterogeneidad en la imagen de la superficie hiperecogénica regular de la fisis, con algún punto hiperecogénico a su entrada como consecuencia del sobrecrecimiento óseo que se produce en la zona (HART y col., 2006; SÁNCHEZ–VALLE, 2008). En las fracturas óseas, sin embargo, encontramos una interrupción neta de la superficie hiperecogénica del hueso a través de la que penetran los ultrasonidos (REEF y col., $2004_{b;}$ SÁNCHEZ–VALLE, 2008).

3.4.4.– AFECCIONES DE LOS TENDONES Y LIGAMENTOS

En el diagnóstico de las enfermedades que afectan a los tendones y ligamentos, al igual que en el de aquellas que afectan a otras estructuras, es clave la exploración clínica; sin embargo, los rápidos avances de los medios de diagnóstico, en particular de la ecografía, han mejorado mucho la capacidad para diagnosticar, definir la extensión y realizar el seguimiento de los tratamientos de las lesiones en estas estructuras (WILLIAMS y col., 1994; McILWRAITH, 2004; SÁNCHEZ–VALLE, 2008).

3.4.4.1.– Tenositis y desmitis

La tenositis se define como la inflamación de un tendón o de la inserción musculotendinosa, y normalmente se debe a un esfuerzo o distensión excesivos. El término tenosinovitis se utiliza cuando el proceso afecta a la porción de un tendón rodeada por una vaina sinovial, mientras que, por su parte, la inflamación de un ligamento recibe el nombre de desmitis (McILWRAITH, 2004). Los tendones son fuertes estructuras elásticas que, durante el ejercicio, trabajan al borde de sus límites funcionales, pudiendo acontecer la distensión de un tendón unas veces como resultado de un traumatismo único o puntual, a menudo después de un movimiento incontrolado, o bien como consecuencia de una acumulación de microlesiones debidas a un problema de vascularización del tendón o a la presencia de un estrés repetido ocasionado por una mala condición física, una conformación inapropiada o exceso de actividad muscular (VERWILGHEN y col., 2009). También se han documentado lesiones del tendón flexor digital profundo como consecuencia del roce y desgaste ocasionados por la neoformación ósea a su paso sobre el ligamento palmar o intersesamoideo, sobre el tendón perforado y sobre el hueso navicular (WEBBON, 1978).

En la actualidad, desde la publicación de los últimos estudios histopatológicos, estas enfermedades de los tendones, clásicamente denominadas tenositis crónicas, se describen principalmente como procesos degenerativos, lo que hace que deban denominarse más correctamente como **tendinosis**, debido a la ausencia de células inflamatorias y a la presencia de zonas de degeneración del colágeno, degeneración mixoide e incremento de la sustancia fundamental, asociados a un fallo en el proceso de reparación del tendón; es posible la coexistencia de cambios degenerativos e inflamatorios en regiones adyacentes, puesto que es estudio histopatológico de las lesiones tendinosas parece demostrar la coexistencia de propiedades degenerativas, regenerativas e inflamatorias, cursando con cambios en la función de los tenocitos, degradación del colágeno, hipervascularización y proliferación de la sustancia fundamental (CRISAN y col., 2013; SÁNCHEZ–IBÁÑEZ, 2013).

Las imágenes obtenidas con los diferentes medios de diagnóstico se encuentran íntimamente relacionadas con la gravedad de la lesión y el estadio de la cicatrización en

que se encuentran las estructuras de los tendones y ligamentos, de manera que, según el tipo y grado de las lesiones, se puede hablar de tenositis y desmitis agudas, subclínicas y crónicas. En las agudas predomina la fase inflamatoria, con tumefacción debida al incremento en el contenido de líquido en su interior a causa del edema, a la hemorragia y a la infiltración celular; en las subclínicas se producen roturas fibrilares en un número insuficiente como para poder observarse una tumefacción y cojera evidentes; por último, la fase crónica, caracterizada por el intento de reorganización de las fibras tendinosas y ligamentosas, suele cursar con fibrosis y adherencias que se manifiestan como una tumefacción dura bajo la superficie de la piel (VILLATORO, 1996; McILWRAITH, 2004); en estas tenositis crónicas, mejor denominadas en el momento actual como tendinosis, la degeneración de la matriz extracelular, con incremento focal de la vascularización, y el aumento de los perfiles anormales de citoquinas contribuyen a la presentación clínica del dolor crónico en el tendón e incluso a su rotura (SÁNCHEZ–IBÁÑEZ, 2013).

TURNER (1989) y SÁNCHEZ–VALLE (2008) afirman que las estructuras más afectadas en los equinos son los tendones flexores digitales y el ligamento suspensor del menudillo, hecho que relacionan con su longitud y su capital importancia durante el ejercicio. ANDERSON y col. (2008) y HEPPELMANN y col. (2009) citan que, en las infecciones en la articulación interfalangiana distal de los bovinos, otras estructuras anatómicamente adyacentes, como el tendón del flexor digital profundo, la bolsa podotroclear, la vaina sinovial del tendón flexor, la segunda y tercera falanges y el hueso sesamoideo distal, se ven asimismo afectados por el proceso inflamatorio de origen séptico. DIRKSEN (2005) afirma que los desgarros de los ligamentos del carpo, del tarso y de la babilla son raros en los bovinos; sin embargo, observa que, en ocasiones, en animales de hasta un año de edad, se produce la distensión traumática del ligamento colateral medial de la babilla, lo que ocasiona la liberación de éste de su unión con el menisco y con la cápsula articular. Finalmente, KOFLER (2009) cita que en los bovinos no suelen describirse las tenositis o desmitis asépticas; sin embargo, sí describe la aparición, con frecuencia, de la necrosis purulenta de los tendones flexores digitales como consecuencia de la infección de su vaina sinovial, así como lesiones en el mismo causadas por su laceración por cuerpos extraños.

a) Radiografía.

En las radiografías, la deformación o la inflamación en un tendón pueden no ser evidentes (RIEDESEL, 2009). La utilización de técnicas radiológicas convencionales no permite su correcta observación, a diferencia de la radiografía digital, más sensible. En el caso de las porciones tendinosas intravaginales, se ha empleado la tendovaginografía, de contraste o de doble contraste, para observar con una mayor definición los cambios presentes dentro de las vainas tendinosas (LAMB, 1991; McILWRAITH, 2004).

b) Ecografía.

La ultrasonografía es la técnica estrella en el diagnóstico de los procesos tendinosos y ligamentosos, pues, además de ser una técnica no invasiva, proporciona información sobre la estructura y función de los tendones y ligamentos, permitiendo determinar la localización, extensión y naturaleza de la lesión. El aspecto ecográfico de los tejidos tendinosos es similar en las distintas especies (SAMII y LONG, 2004); los tendones y ligamentos, longitudinalmente, son hiperecogénicos y están compuestos por múltiples líneas paralelas organizadas, mientras que en la sección transversal son redondos u ovales, con heterogeneidad interna que representa las estructuras fibrosas. Siempre que se realice un estudio ecográfico de los tendones y ligamentos, es preciso obtener, al menos, las dos imágenes, longitudinal y transversal, para asegurarse de que la aparición de una alteración en la ecogenicidad de un área dentro del tendón no es un artefacto.

La ecogenicidad máxima se obtiene cuando los ultrasonidos son perpendiculares al alineamiento de las fibras, por lo que mínimas variaciones en su ángulo repercuten en la ecogenicidad de la imagen, al igual que el hecho de emplear una ganancia baja o muy alta (VERWILGHEN y col., 2009).

McILWRAITH (2004) cita que la tenoscopia es la principal herramienta diagnóstica, por encima de la ecografía, para la observación de los cambios patológicos dentro de las vainas tendinosas; sin embargo, REEF (1998) y DENOIX (2005) muestran su desacuerdo, por tratarse de una técnica más invasiva que la técnica ecográfica.

En los casos agudos de tenositis o desmitis, que cursan con una fuerte disrupción de las fibras, en su corte transversal, encontramos un aumento del área de la sección y cambios en su ecogenicidad, con una acusada disminución de la misma, y una única área anecoica entre las fibras o bien una disrupción difusa de las fibras del tendón sin un área discreta o definida de lesión, asociado todo ello a la hemorragia y al edema producido; en su corte longitudinal se puede evaluar la extensión de la lesión, comprobando la desestructuración y falta de linealidad de las fibras.

En una fase de tenositis o desmitis crónica, en la que ya ha habido un proceso de cicatrización, se presentan menos cambios en el heterogéneo patrón de ecogenicidad, visualizándose las fibrosis como áreas hiperecogénicas entre las que hay colecciones de líquido anecogénico bien delimitadas, con un engrosamiento y alteración del patrón fibrilar normal proporcional a la magnitud del daño producido y a la calidad del proceso de cicatrización (DIK y col., 1991; ROMERO, 1994; VAN DEN BELT y col., 1994; BARR y col., 1995; DYSON y col., 1995; 2004; DENOIX, 1996; 1997; 2004; 2005; 2007; 2011; BARR, 1997; REEF, 1998; 2005; TOMLINSON y col., 2003; PARRA y col., 2004; REEF y col., 2004; STASHAK, 2004_b; WRIGLEY, 2004; MAJOR y ZUBROD, 2006; SMITH y WRIGHT, 2006; SNYDER, 2006; ESTEPA y col., 2007; RANTANEN, 2008; SÁNCHEZ y col., 2008; SÁNCHEZ–VALLE, 2008; RIEDESEL, 2009).

KOFLER (2009) supone que, en los bovinos, la descripción mediante la ecografía de las tenositis o desmitis asépticas será como la de los equinos, y describe las lesiones en los tendones flexores digitales con necrosis purulenta o con laceraciones producidas por cuerpos extraños, caracterizándolas como áreas circunscritas en las que ha disminuido o desaparecido la ecogenicidad normal, donde se ha producido una pérdida del patrón de sus fibras y con la presencia profusa de lesiones focales anecoicas que se extienden por una amplia zona.

3.4.4.2.– <u>Entesopatías</u>

El término entesopatía define a las lesiones localizadas en las entesis, siendo éstas los lugares donde los tendones, los ligamentos y las cápsulas articulares se insertan en los

huesos. Estos procesos, al igual que las tenositis y las desmitis, provocan diferentes cambios estructurales en función de su gravedad y de su evolución en el tiempo, con una evolución similar a la comentada para las tenositis y las desmitis en la porción fibrosa y un proceso similar al descrito en el caso de las osteítis en su parte ósea, incluyendo una fase de inestabilidad y lisis ósea y otra de neoformación de hueso (McILWRAITH, 2004).

Las fracturas por avulsión tienen lugar en las entesis y son causadas por la aplicación de fuerzas excesivas sobre estas estructuras, como en el caso de las luxaciones, que dan lugar a que una porción ósea sea arrancada del hueso principal (HENRY, 2009; VANDERPERREN y SAUNDERS, 2009_a), y aunque también pueden producirse en las inserciones tendinosas, se relacionan más frecuentemente con los ligamentos (McILWRAITH, 2004).

En las entesitis pueden producirse proliferaciones óseas periósticas en el punto de inserción de un tendón o un ligamento, que se denominan entesofitos (RIEDESEL, 2009).

SÁNCHEZ–VALLE (2008) describe cómo la mayoría de las entesopatías observadas a lo largo del estudio de su tesis doctoral fueron crónicas, y que las estructuras más afectadas fueron los ligamentos colaterales de las articulaciones interfalangianas proximal y distal, y en la del menudillo, atribuyéndolo a que estos ligamentos poseen una entidad relativamente escasa en relación a las estructuras que han de fijar, de manera que las fuerzas que se ven obligados a soportar son superiores en muchos casos a su capacidad; todo ello unido al hecho de que se ven obligados a soportar movimientos de torsión para los que están poco adaptados. DENOIX y col. (2011) citan que las entesopatías de los ligamentos colaterales de la articulación interfalangiana distal son la causa más frecuente que provoca cojera por dolor en el pie, siendo, por lo general, procesos crónicos, excepto en los casos con fracturas por avulsión, y presentándose una mayor incidencia en el ligamento colateral medial que, con frecuencia, involucra tanto la entesis proximal como la distal. La frecuencia de aparición de las fracturas por avulsión en el origen o inserción de los ligamentos colaterales varía dependiendo de la articulación (REEF y col., 2004).

RÖTHLISBERGER y col. (2000), en referencia a las luxaciones articulares en los bovinos, describen cómo las articulaciones metacarpofalangianas y metatarsofalangianas son las más afectadas y, en ellas, cualquiera de los ligamentos colaterales puede padecer la ruptura completa o una entesopatía por avulsión. Por último, según GREENOUGH y col. (1997), la artritis séptica de la articulación interfalangiana distal de los bovinos puede provocar la destrucción necrótica de la inserción del tendón flexor digital profundo en su inserción en la falange distal.

a) Radiografía.

La radiografía es útil para evaluar las entesis, pudiendo evidenciar las fracturas por avulsión como un fragmento óseo desplazado en la dirección de la tracción ejercida por el tendón o ligamento implicado (RIEDESEL, 2009). Los signos radiográficos de la entesopatía comienzan con un engrosamiento de los tejidos periarticulares, mostrando un área radiolúcida de osteolisis conjuntamente con esclerosis, como consecuencia de la inestabilidad de la unión entre el ligamento o tendón y el hueso, para, trascurridos 7 o 10 días, hacerse visible la reacción perióstica en forma de entesofitos en el tendón o ligamento y osteofitos en la superficie ósea (DIK y GUNSSER, 1989; DYSON, 1991_a; 1994; BUTLER y col., 1993; STASHAK, 2004; NOVALES, 2004; REEF y col, 2004; ZUBROD y col., 2004; DENOIX $2007_{a,b}$; SÁNCHEZ–VALLE, 2008; RIEDESEL, 2009); sin embargo, en el caso de una avulsión, parte de los signos radiográficos aparecen en el momento de la lesión (CHOPIN y col., 1997; ROSE y MOORE, 2003).

b) Ecografía.

En la fase osteolítica de la entesopatía observamos, en la zona de inserción del tendón o ligamento, cambios similares a los encontrados en una tenositis o desmitis aguda, con un incremento de su sección, disminución de su ecogenicidad y áreas hipoecogénicas; en la superficie ósea se comprueba la alteración de la línea hiperecogénica regular y, dependiendo de la gravedad del proceso, la penetración de los ultrasonidos en el interior del tejido óseo. En una segunda fase, durante el intento de reparación de la lesión por parte del organismo, en el tendón o ligamento se observan los signos típicos de una tenositis o desmitis crónica, tales como áreas hiperecogénicas de fibrosis, intercaladas

con áreas hipoecogénicas bien definidas, e incluso calcificación en la matriz de la estructura dañada; por su parte, en la superficie ósea, en esta fase, se aprecia una estructura hiperecogénica discontinua coincidente con la proliferación ósea y la osteofitosis que sufre el área que padece este proceso (DYSON, 1991_a; 1994; REEF, 1998; DENOIX, $2004_{a,b}$; $2005_{a,b}$; $2007_{a,b}$; DYSON y col., 2004; MAJOR y ZUBROD, 2006; SÁNCHEZ–VALLE, 2008; DENOIX y col., 2011), alterando la hiperecogenicidad regular de la superficie ósea y la ecogenicidad homogénea del área ligamentosa (BISCHOFBERGER y col., 2006). En una entesopatía por avulsión se observa, junto a la inserción ósea y desde el mismo momento de producirse la lesión, el fragmento avulsionado; éste se muestra como un foco hiperecogénico con sombra acústica que permanece unido a una zona del tendón o ligamento, habiendo perdido este último su estructura regular a causa del edema o la hemorragia producidos, lo que incrementa su sección y disminuye su ecogenicidad (CHOPIN y col., 1997; WOODIE y col., 1999; ROSE y col., 2001; ROSE y MOORE, 2003).

3.4.4.3.– Tenosinovitis

El término tenosinovitis se refiere a la inflamación de la vaina sinovial que envuelve un tendón o de la porción intravaginal de un tendon y de su vaina, que implica también, por lo general, al estrato fibroso de la vaina, y se manifesta como una distensión de la misma debido a la efusión sinovial. Esta afección es susceptible de ser clasificada, en función de sus causas y manifestaciones clínicas, como idiopática, aguda, crónica y séptica, y su sintomatología varía desde la simple efusión sinovial, en ausencia de dolor, inflamación o claudicación, de la tenosinovitis idiopática, pasando por la gran dilatación debida a la efusión sinovial en la tenosinovitis aguda, hasta la inflamación purulenta, dolorosa y con grave claudicación de la tenosinovitis séptica, o bien hasta la estenosis y las adherencias fibrosas de la vaina al tendón en la tenosinovitis crónica (McILWRAITH, 2004). Cuando la efusión sinovial de la vaina tendinosa es muy grande, pese a no haberse diagnosticado tenositis o a que ésta no sea tan grave como para producir una claudicación muy manifiesta, puede dar lugar a una cojera importante debido al dolor provocado por la distensión de los ligamentos anulares o retináculos; esto es notorio en el caso de la desmitis del ligamento anular palmar o plantar o en el de la del retináculo correspondiente, que impiden el paso fluido de líquido sinovial a

ambos lados de la estructura, como ocurre en los síndromes de canal carpiano, del canal intersesamoideo, del tibial craneal o del tercer peroneo (PLATT, 1997; DENOIX, 2005; WERESZKA y col., 2007; CRUZ, 2008; RANTANEN, 2008; SÁNCHEZ–VALLE, 2008).

RANTANEN (2008) cita que, en la mayoría de los caballos, el diagnóstico clínico de la inflamación de la vaina sinovial de los tendones flexores del pie es obvio, siendo su etiología, en ocasiones, difícil de determinar. Con frecuencia, cualquier daño en el tendón flexor digital profundo, que se inserta en la falange distal, puede afectar a la vaina sinovial, así como la inflamación crónica del flexor digital superficial, que cursa con aumento de su sección a nivel del ligamento anular, acompañada o no de desmitis del mismo, produciendo adherencias o desmitis en éste; por todo ello, es necesario el examen pormenorizado de todas estas estructuras, ya que todas ellas pueden contribuir a su inflamación. REEF y col. (2004) citan cómo en los caballos con tenosinovitis tarsiana séptica se observan con frecuencia lesiones en el tendón flexor digital profundo, coincidiendo con McILWRAITH (2004) y SÁNCHEZ–VALLE (2008), que afirman que los animales que padecen tenositis o desmitis presentan un riesgo mayor de padecer tenosinovitis. VANDERPERREN y SAUNDERS (2009_a) clasifican la tenosinovitis en cuatro tipos: idiopática, aguda aséptica, crónica aséptica y séptica, y WHITCOMB (2004) cita que la tenosinovitis de la vaina sinovial carpiana en los equinos puede ser idiopática o secundaria a procesos tan diferentes como una tenositis de los tendones flexores a nivel del canal carpiano, una desmitis proximal del ligamento suspensor, un osteocondroma en la porción distal del radio, una infección o una hemorragia, e indica que la región de la vaina sinovial de los tendones flexores digitales es asiento frecuente de heridas y laceraciones.

Las inflamaciones sépticas de las cavidades sinoviales de la parte distal de los miembros son con frecuencia causa de cojeras en los bovinos, siendo la artritis séptica de la articulación interfalangina distal y la tenosinovitis séptica de los tendones flexores digitales las más importantes (KOFLER, 1996). La tenosinovitis séptica primaria de los tendones flexores digitales afecta por lo general a los miembros posteriores, y está causada principalmente por heridas lacerantes y muy raramente por vía iatrogénica o por contusiones o sobrecargas. La tenosinovitis séptica secundaria ocurre por la difusión

de la infección desde estructuras adyacentes, como abscesos subcutáneos o infecciones complicadas en el pie, como pueden ser la infección de la línea blanca, el absceso retroarticular, el flemón interdigital o la pododermitis circunscrita o úlcera solar, en la que la infección puede llegar a la vaina como consecuencia de la necrosis en el tendón flexor digital profundo, aunque en este caso sería más frecuente la infección en la articulación interfalangiana distal; en los bovinos de cebo aparecen con frecuencia por infecciones en la articulación del menudillo o en la epífisis distal del metatarsiano; las infecciones metastásicas son poco frecuentes en los bovinos adultos (ANDERSON, 1996; KOFLER, 1996; 2009; GREENOUGH y col., 1997; DIRKSEN, 2005; KOFLER y MARTINEK, 2005), viéndose afectada raramente la vaina del tendón extensor digital común (GREENOUGH y col., 1997).

La tenoscopia permite la observación directa de las lesiones existentes en las superficies de la vaina y del tendón, la valoración del estado del líquido sinovial y el tratamiento quirúrgico de alguno de los procesos diagnosticados; pero, al igual que la tenografía, son técnicas muy invasivas no exentas de problemas (SMITH y WRIGHT, 2006; BONILLA y col., 2007; CRUZ, 2008; NIXON, 2008; VANDERPERREN y SAUNDERS, 2009_a).

a) Radiografía.

La tenografía de contraste positivo es una técnica que permite la evaluación tanto de la distensión de una vaina como observar las posibles fugas del líquido de contraste debido a una rotura de su membrana; también permite evaluar los bordes y contornos de la membrana sinovial y de los tendones que discurren por la vaina, además de ser un instrumento útil para observar las adherencias del tendón a la vaina (tenodesis) en las sinovitis crónicas (BUTLER y col., 1993; VANDERPERREN y col., 2009_a) pero, en cualquier caso, hoy día está considerada como una técnica invasiva y anticuada frente a la ecografía (SÁNCHEZ–VALLE, 2008).

La radiografía con contraste se utiliza para la evaluación de la posición y la forma de la vaina sinovial, así como la delineación del tendón o tendones que la atraviesen, no permite confirmar el diagnóstico de una tenosinovitis séptica, pero sí determinar la

presencia o ausencia de cambios proliferativos o destructivos a nivel óseo, observándose muy raramente fenómenos de mineralización en la propia vaina sinovial o en su interior (VANDERPERREN y col., 2009_a). La imagen de la radiografía con contraste mostraría la efusión como una amplia deformación opaca de aspecto cilíndrico del tejido blando que toma la forma de la articulación (KOFLER, 1996; BUSONI, 2009; VANDERPERREN y col., 2009_a). La sinovitis crónica puede estar asociada con una reacción perióstica proliferativa sobre las estructuras adyacentes (VANDERPERREN y col., 2009_a), en particular en la tenosinovitis del tendón extensor carporradial sobre la cara dorsodistal del radio (MURRAY y DYSON, 2009).

b) Ecografía.

La ecografía es la primera técnica de elección ante la dilatación de una sinovial tendinosa, ya que permite evaluar la homogeneidad y la densidad del líquido sinovial, junto con el aumento del tamaño de la cavidad vaginal. En una sinovitis aguda encontramos gran cantidad de líquido anecogénico dentro de la vaina, éste es homogéneo y, salvo un ligero engrosamiento de la membrana sinovial, no suelen observarse alteraciones de otras estructuras. En las tenosinovitis fibrinosas encontramos, flotando en un líquido anecogénico, flóculos hiperecogénicos de fibrina que generalmente no están adheridos a ninguna estructura. En los procesos sépticos, todo el líquido contiene unas estructuras puntiformes de una ecogenicidad media, mientras que, en las manifestaciones crónicas, la efusión sinovial es menor y de una mayor ecogenicidad, encontrándose las masas de tejido fibroso formado adheridas a la membrana sinovial y en ocasiones al tendón, por lo que se identifica como una tenosinovitis fibrosa. En ocasiones, en los procesos crónicos, se pueden visualizar puntos hiperecogénicos que se corresponden con mineralizaciones, tanto en la propia estructura de la vaina sinovial como en el tendón a su paso por la misma; por su parte, el tendón puede estar igualmente afectado y adoptar una imagen heterogénea, con un aumento de su sección y con áreas hipoecoicas en su interior (DYSON y DENOIX, 1995; KOFLER, 1996; 2009; REEF, 1998; 2005; WILDERJANS y col., 2003; DENOIX, $2004_{a,b}$; $2005_{a,b}$; $2007_{a,b}$; REEF y col., 2004_a; SMITH y WRIGHT, 2006; SNYDER, 2006; ESTEPA y col., 2007; RANTANEN, 2008; SÁNCHEZ–VALLE, 2008; VANDERPERREN y col., 2009_a; VANDERPERREN y SAUNDERS, 2009_a;

RAES y col, 2010). Según KOFLER (1996; 2009), los cambios en la impedancia acústica del fluido contenido en las cavidades sinoviales son importantes a la hora de diferenciar el fluido de los tejidos blandos que lo rodean; este autor describe cómo obtener las mejores imágenes de la vaina sinovial de los tendones flexores en los bovinos, indicando para ello que se debe colocar el transductor proximalmente a los huesos sesamoideos proximales, tanto en los planos longitudinal como transversal; asimismo indica que resulta difícil o imposible visualizar mediante ecografía las cavidades sinoviales normales en un bovino sano por lo escaso del volumen sinovial fisiológico (KOFLER, 2011; 2013).

3.4.4.4.– Roturas tendinosas o ligamentosas

Las rupturas tendinosas, totales o parciales, pudiendo producirse en asociación con un estrés excesivo, supuesto en el que la rotura completa no suele observarse a menos que haya una infección o degeneración previas, y más frecuentemente como consecuencia de una laceración traumática; en cualquier caso, dará lugar a manifestaciones en la conformación y en la marcha del paciente que dependerán del tendón que se haya seccionado (McILWRAITH, 2004).

Las secciones traumáticas de los tendones flexores se producen con mayor frecuencia en los miembros posteriores, justo por debajo del tarso, por lo general, entre el carpo y el menudillo en el miembro anterior (McILWRAITH, 2004); JANSSON (1995) cita que estos traumatismos suelen caracterizarse por un daño extenso de los tejidos blandos y del hueso adyacente, pues el periostio es frecuentemente arrancado del hueso conduciendo al desarrollo de un secuestro óseo. El aspecto más crítico tiene lugar cuando las laceraciones involucran a las vainas sinoviales, ya que podrían desarrollarse procesos sépticos en su interior (JANN, 2004). La artritis séptica de la articulación interfalangiana distal de los bovinos puede provocar la destrucción necrótica de la inserción del flexor digital profundo en la falange distal (GREENOUGH y col., 1995). La rotura del tendón del bíceps acontece frecuentemente como consecuencia de la fractura del tubérculo menor del húmero, dando lugar a la subluxación de la articulación del encuentro (REEF y col., 2004_a).

a) Radiografía.

Mediante radiografía, es posible comprobar las consecuencias óseas de la rotura de un tendón o ligamento, pudiendo observarse la luxación de la articulación afectada, además de la reacción ósea provocada por la inestabilidad articular que se produce (SNYDER y MASRI, 2006; SÁNCHEZ–VALLE, 2008),

b) Ecografía.

La ultrasonografía permite el diagnóstico de las roturas completas de tendones y ligamentos a través de la observación de una interrupción total de la continuidad de las fibras del cuerpo tendinoso o ligamentoso (FORES y col., 1995; ALLAN, 2009); en una rotura parcial, se observan unas fibras que, debido a la falta de tensión de sus extremos, se encuentran relajadas, hasta llegar a un área ocupada por líquido casi anecoico, pues en una rotura aguda lo que observamos es sangre, que después, tras los fenómenos de coagulación y organización del hematoma, toma un aspecto heterogéneo con una ecogenicidad aumentada, pero sin la fisiológica linealidad de los puntos hiperecogénicos; en un proceso de cicatrización más avanzado encontramos una cierta linealidad de las bandas de tensión dentro del coágulo, con un aumento de la ecogenicidad respecto a las fibras tendinosas originales adyacentes, que se encuentran todavía con un infiltrado de fluido anecogénico, observándose, además, efusión sinovial anecogénica en el caso de que se trate de un tendón intravaginal, y un aumento del tamaño de la sección del tendón o del ligamento, que pueden presentar adherencias a las estructuras cercanas si el control de la cicatrización no se ha llevado a cabo de la forma adecuada. En el caso de las roturas crónicas, especialmente ligamentosas, se pueden apreciar signos de reacción ósea debido a la inestabilidad articular que conlleva la propia rotura (DENOIX, 1996; 2004; 2007; REEF, 1998; 2005; KELMER y KRAMER, 2006; SNYDER y MASRI, 2006; VALDÉS, 2007; 2008_b).

3.4.4.5.– <u>Osificaciones y calcificaciones</u>

La calcificación distrófica y su posterior osificación son la última fase del intento de reparación de algún proceso patológico producido en un tendón o ligamento o en su

inserción en el hueso, que tiene lugar cuando el proceso de cicatrización no se desarrolla en las mejores condiciones, que, por otra parte, no son suficientes para impedirla, pero sí lo son para producir nuevas y pequeñas lesiones y hacer que el proceso persista a modo de tenositis o desmitis crónica; estos son procesos de mineralización de tejidos blandos, siendo los tendones, los ligamentos, las cápsulas articulares y los músculos los tejidos más susceptibles. Las consecuencias para la funcionalidad dependerán de las propias estructuras involucradas y de la extensión de la afección, pudiendo, en algunos casos, no tener significación clínica (McILWRAITH, 2004).

REEF y col. (2004) citan que las fracturas por avulsión que se producen en los ligamentos colaterales de la articulación del menudillo se afectan frecuentemente de mineralización distrófica, pudiendo producirse tanto en su origen como en su inserción.

a) Radiografía.

Radiográficamente estos procesos se observan como áreas radioopacas dentro de estructuras tendinosas o ligamentosas y, en ocasiones, próximas a su inserción. También podemos llegar a observar esta mineralización adoptando la forma de las estructuras afectadas, como si fuese un gran entesofito; RIEDESEL (2009) indica que, en estos casos, que normalmente afectan a las cápsulas articulares, la lesión original tuvo lugar, como mínimo, 5 o 6 semanas antes (BARGAI y col., 1989; DIK y GUNSSER, 1989; BUTLER y col., 1993; SMITH y WRIGHT, 2006; BRITT y TUCKER, 2009; BUSONI, 2009).

b) Ecografía.

Mediante ecografía, estos procesos se identifican como áreas hiperecogénicas irregulares y con sombra acústica, que alteran el patrón fibrilar normal del tendón o ligamento, produciendo una alteración en su estructura y ecogenicidad. En el caso de las cápsulas articulares, normalmente no se observa una mineralización tan densa como en los ligamentos, por lo que apreciamos multitud de puntos hiperecogénicos en el espesor de la propia cápsula (REEF, 1998; REEF y col., 2004_a; SANCHEZ–VALLE y col., 2006).

3.4.5.– AFECCIONES DE LOS MÚSCULOS

3.4.5.1.– Miositis

Si bien en un sentido amplio el término miositis se utiliza para describir cualquier proceso doloroso que afecte al tejido muscular, en sentido estricto se refiere a una inflamación reactiva, asociada con frecuencia con infecciones y alteraciones traumáticas abiertas, caracterizada por la exudación de linfocitos y células inflamatorias en el interior del músculo y con manifestaciones clínicas variables (BAXTER y TURNER, 2004).

Las lesiones musculares en los bovinos acontecen por causas tan diversas como son los traumatismos agudos, procesos iatrogénicos, o por la isquemia e hipoxia crónica causada por la presión continua sobre los músculos, junto a la aparición de úlceras en la piel, al permanecer mucho tiempo en decúbito sobre suelos duros, o en ocasiones por un edema mamario muy severo, con unas manifestaciones que varían en función del tipo de traumatismo, desgarros musculares, formación de hematomas, síndrome compartimental a consecuencia de los edemas, necrosis musculares o la aparición de abscesos (KOFLER, 2009). DIRKSEN (2005) describe la hinchazón edematosa, anemia y posterior necrosis de los músculos del muslo, que se observan sobre todo en relación con el parto, especialmente en la paresia hipocalcémica y en el decúbito postparto, con lesiones musculares primarias que hacen permanecer al animal en decúbito, lesiones en las que un suelo duro actúa como un factor predisponente.

a) Radiografía.

Las técnicas radiológicas convencionales no suelen evidenciar las miositis, pero si pueden mostrar alguna alteración muscular, como la formación de un absceso en su interior, como una zona con una diferente radiodensidad (BARGAI y col., 1989).

b) Ecografía.

En su eje longitudinal, el músculo aparece como una estructura relativamente hipoecogénica con finas estriaciones oblicuas ecogénicas que se corresponden con los septos fibrosos, apareciendo estos como puntitos pequeños e irregulares con reflejos ecoicos o hiperecoicos en el plano transverso (REEF y col., 2004_b; SAMII y LONG, 2004; KOFLER, 2009). Al estudiar ecográficamente la arquitectura muscular, en el caso de una miositis, encontraremos un aumento del contenido en líquido intersticial del músculo, por lo que se observa una disminución total de la ecogenicidad del músculo, pero conservando la arquitectura normal. En las miositis por decúbito, encontramos pérdida de la estriación normal del músculo, aumentando la ecogenicidad de la superficie muscular y disminuyendo ésta en el interior debido al edema producido. En casos más graves, en los que se desarrolla colonización bacteriana, podemos encontrar una necrosis del músculo en el que se pierde totalmente la estructura y encontramos una ecogenicidad heterogénea debido al infiltrado de células inflamatorias y bacterias y, en el caso de que estas bacterias sean productoras de gas, nos encontraremos con una línea hiperecogénica a partir de la cual no existe transmisión de los ultrasonidos coincidente con la superficie de la bolsa de gas (REEF, 1998; REEF y col., 2004_b; STEWART, 2006; BLOND y BUCZINSKI, 2009).

3.4.5.2.– <u>Roturas o desgarros musculares</u>

La rotura o desgarro muscular es una forma grave de distensión muscular que hace referencia a la rotura completa de fibras musculares; es relativamente frecuente en los caballos de alto rendimiento debido a las violentas contracciones musculares y al sobreejercicio, aunque también son causa de este proceso los traumatismos romos, las caídas, resbalones o forcejeos para levantarse, siendo más frecuente este proceso bajo estas circunstancias que la rotura tendinosa. Se considera que la rotura muscular, que cursa con tumefacción, dolor y claudicación, es la lesión inicial en muchos casos de miopatía fibrótica del músculo semitendinoso, en la que se desarrolla un hematoma que se reabsorbe gradualmente y cicatriza organizándose hasta formarse un tejido fibroso más o menos duro y flexible, dependiendo de la rehabilitación que se haya practicado en el paciente (BAXTER y TURNER, 2004).

En los bovinos se describen con frecuencia los desgarros fibrilares en el vientre muscular de los músculos aductores, más raramente de su inserción en la pelvis, que pueden ser unilaterales o bilaterales, y se producen por resbalones con los miembros abiertos, predisponiendo a ello los malos aplomos, el piso resbaladizo, un peso corporal elevado, los estados de agotamiento, las pezuñas deformadas o las enfermedades dolorosas de las pezuñas, pero sobre todo las paresias del tren posterior a causa de contusiones nerviosas o hipocalcemia. Los músculos gastrocnemios ven afectados sobre todo en su vientre, más raramente a su paso por el tendón de Aquiles o en su inserción tendinosa en el calcáneo, siendo este último asiento frecuente de la lesión en animales de engorde; los desgarros unilaterales son más frecuentes que los bilaterales, predominando los desgarros parciales; acontecen raramente por traumatismos severos, y más frecuentemente en relación con los cambios que se producen en el periparto, donde motivos relativamente leves como un resbalón producen su rotura, relacionando asimismo la rotura de su inserción tendinosa en terneros de engorde con la osteocondrosis (STÖBER, 2005). La rotura del músculo peroneo tercero es infrecunte (DIRKSEN, 2005).

b) Radiografía.

La radiografía, pese a que no permite visualizar el músculo, se hace necesaria a la hora de establecer un diagnóstico diferencial, como sucede en la rotura de los músculos aductores para la exclusión radiográfica de una fractura de fémur (DIRKSEN, 2005).

b) Ecografía.

En las distensiones agudas la ecografía no demuestra alteraciones, éstas dan comienzo en las rupturas parciales agudas, produciendo una discontinuidad en las fibras musculares y la presencia de hematoma. La hemorragia aparece inicialmente como un aumento difuso de ecogenicidad dentro del músculo, lo que dificulta su localización mediante ultrasonidos (WRIGLEY, 2004), y después de 3 o 4 días la formación del hematoma da lugar a una cavidad con un líquido marcadamente hipoecogénico o anecoico. Las roturas completas muestran los fragmentos musculares retraídos y ecogénicos, rodeados por un hematoma con un contenido hipoecogénico en el que

pueden aparecer coágulos de ecogenicidad media flotando en su interior (REEF, 1998; 2004b; SAMII y LONG, 2004; WRIGLEY, 2004; KOFLER, 2009). En el caso de que el coágulo se infecte y se forme un absceso, encontraremos una franja hiperecogénica correspondiente a la cápsula fibrosa y un contenido más o menos homogéneo y de ecogenicidad media, que normalmente contiene puntos hiperecogénicos fluctuantes, que se corresponden con el material necrótico y purulento del interior (LOVE y NICKELS, 1993). El aspecto ecográfico de los hematomas organizados y de los abscesos es similar, lo que dificulta su diferenciación (WRIGLEY, 2004). El examen durante la contracción del músculo a menudo facilita la visualización de una rotura parcial (SAMII y LONG, 2004).

3.4.5.3.– Miopatías fibróticas y osificantes

La miopatía fibrótica y osificante se produce como una anomalía durante el proceso de cicatrización, en la que el músculo semitendinoso, y en raras ocasiones el bíceps braquial, es sustituido gradualmente por un tejido fibroso. La osificación del tejido fibrótico poco frecuente y probablemente relacionada con la cronicidad del problema, se produce cuando las sales de calcio se depositan en el tejido conectivo del músculo dañado. Se produce por roturas o esfuerzos reiterados, por la aplicación repetida de inyecciones intramusculares, por la inyección de sustancias irritantes, o después de una lesión aguda si la cicatrización se acompaña de fibrosis extensa o de adherencias del músculo a los tejidos adyacentes, y su diagnóstico es clínico, basado fundamentalmente en la exploración del paciente (BAXTER y TURNER, 2004). SAMII y LONG (2004) describen este proceso en los músculos semitendinoso, semimembranoso, supraespinoso y cuádriceps en el perro.

DIRKSEN (2005) describe cómo las inyecciones en los bovinos, generalmente repetidas y sobre todo por la aplicación de distintos antibióticos y sulfamidas, pueden llegar a ocasionar focos de necrosis, que si no se contaminan produciendo abscesos, forman un tejido fibroso cicatrizal.

a) Radiografía.

GÓMEZ–VILLAMANDOS y col. (1995) encontraron un ligero aumento de la radiodensidad en la musculatura de la porción caudal del muslo de la extremidad afectada.

b) Ecografía.

Mediante ecografía, en las fases tempranas se observa un estriamiento como láminas de material ecogénico y, a medida que progresa el proceso, se aprecian focos ecogénicos rugosos con sombra acústica distal, normalmente alineados paralelamente a la diáfisis del hueso (REEF, 1998; SAMII y LONG, 2004; WRIGLEY, 2004). KOFLER (2009) caracteriza las fibrosis musculares en los bovinos como áreas heterogéneas con una ecogenicidad incrementada que, en su observación durante la contracción muscular, no sufre incremento de tamaño.

3.4.6.– AFECCIONES DE LOS VASOS

La **vasculitis** se define como la inflamación de un vaso sanguíneo, citándose, en el caso de los equinos, como las más frecuentes, las arteritis parasitarias por pequeños estróngilos en las arterias mesentérica caudal e ilíacas y la flebitis de origen iatrogénico como consecuencia de la colocación de catéteres en la vena yugular externa (REEF, 1998). Las arteritis parasitarias pueden ser causa de trombosis, mientras que la trombosis de las arterias digitales en potros de menos de una semana suele estar relacionada con septicemias graves (AGUIRRE y col., 2006).

BRAUN (2005) describe como frecuente la aparición de **flebitis** en las grandes venas de los bovinos y casi siempre con un origen iatrogénico, por la inyección de medicamentos muy irritantes que dañan su endotelio, como consecuencia de inyecciones paravenosas o debido a la contaminación bacteriana consecuente a la utilización de agujas no estériles, pudiendo la irritación del endotelio, en especial en el caso de punciones repetidas, tener como consecuencia la formación de grandes trombos. En las intervenciones quirúrgicas

en el pie de los bovinos, se emplean con frecuencia las anestesias regionales endovenosas, y en muchos otros procesos, los tratamientos intravenosos regionales; en ambos casos, entre sus escasas complicaciones se contempla la posibilidad de formación de abscesos y hematomas en el lugar de la inyección, describiéndose, en ocasiones, el desarrollo de **trombosis** en todas las venas distales al torniquete, como consecuencia de las repeticiones en el procedimiento de medicación o de la endotoxemia secundaria a la extensión de la infección purulenta al corion o a la articulación interfalangiana distal a pesar del tratamiento aplicado (KOFLER y col., 2002). GREENOUGH (1997) menciona la posibilidad de formación de trombos en las fases iniciales de la infosura al verse reducido el flujo sanguíneo de retorno debido a la inflamación del corion, o a la esclerosis que sufren los vasos en los episodios sucesivos de infosura subclínica o durante el desplazamiento palmar de la falange distal en los procesos crónicos. KOFLER (1996) describe la formación de trombos y la abscedación metastásica en el tarso de un bovino que padecía una artritis séptica en la articulación interfalangiana distal y un absceso retroarticular; MÜLLER y col. (2002), por su parte, describen la trombosis en los vasos digitales y su posterior embolismo como una de las características más importantes de la pododermatitis séptica.

a) Radiografía.

Mediante la radiografía simple se pueden evaluar solamente los grandes vasos, pero no los de las extremidades de los equinos a no ser que se haga una angiografía, flebografía o arteriografía, de gran utilidad para la exploración y diagnóstico de diversos procesos como, por ejemplo, la infosura (GREENOUGH, 1997; PARK, 2003; NOVALES, 2004; CASTELINJS, 2005; 2007; JIMÉNEZ y col., 2006; VALDES, 2007_a; VÁZQUEZ y col., 2007).

b) Ecografía.

La identificación y evaluación de la funcionalidad de las arterias y venas se facilita mediante la imagen ecográfica por Doppler. Mediante ultrasonografía convencional, en un corte transversal, observamos la luz los vasos como una estructura anecoica de sección más o menos circular, rodeada de una pared formada por líneas ecoicas,

diferenciándose las arterias de las venas por el mayor grosor de la pared de las primeras, por la presencia de pulso en las mismas y por no ser posible deprimirlas completamente, mientras que en un corte longitudinal se observan como franjas anecogénicas que a ambos lados están flanqueadas por sendas paredes formadas por líneas ecoicas (KOFLER, 1995; 2009; DENOIX, 1996; HOFFMANN y col., 1999).

En las **vasculitis**, observamos una disminución de la luz del vaso afectado, debido al proceso inflamatorio de su pared, que confiere a ésta un aspecto hipoecoico en un principio y de una mayor ecogenicidad con el paso del tiempo (REEF, 1998).

Los **trombos**, mediante ecografía, se observan como masas intraluminales, hipoecoicas, heterogéneas y no deprimibles, que dan al vaso una forma redondeada u oval y provocan el aumento de su diámetro (KOFLER, 1996; REEF, 1998; KOFLER y col., 2002; KOFLER y ALTENBRUNNER–MARTINEK, 2008), y que normalmente se relacionan con una de las paredes, aunque también pueden estar flotando en el vaso a modo de émbolo (REEF, 1998).

3.4.7.– SÍNDROME INFOSURA – LAMINITIS

Según un buen número de autores, especialmente en publicaciones que acusan el obligado paso del tiempo (GREENOUGH, 1997; DIRKSEN, 2005; GRASMUCK, 2005; MARTINS y col., 2008; LEAN y col., 2013), la **laminitis** sería una pododermatitis aséptica difusa del corion laminar, debida a un trastorno en la microcirculación del mismo, en cuyo centro de atención estaría la inflamación de la lámina del pie, pero que podría involucrar asimismo al rodete coronario y a la suela, y que, con frecuencia, afecta a más de una pezuña. Sin embargo, a día de hoy, y a la luz de las numerosas investigaciones llevadas a cabo por multitud de autores, se tiende a considerar que la etimología de la palabra laminitis no permite que ésta sea el término más acertado para denominar este síndrome y que debemos regresar al término clásico de **"Infosura"** para nombrar un proceso patologico cuya definición más correcta sería la siguiente: "lesión de la membrana basal y de la capa de células basales de la epidermis laminar, propiciada por una vasodilatación local, que lleva a la desunión entre

el casco y la tercera falange, es decir, a la separación de la muralla a nivel de la unión dermoepidérmica laminar (POLLIT, 2003; 2008; 2009; PEREYRA, 2003; SÁNCHEZ, 2006_a; SÁNCHEZ–VALLE, 2008).

Se trata de una enfermedad con una etiología compleja y una patogenia incierta (TOUSSAINT–RAVEN, 1992; GREENOUGH, 1997; STASHAK, 2004; MARTINS y col., 2008); a lo largo de la historia, en diversas teorías etiopatogénicas, se han citado como responsables de la misma a determinadas sustancias vasoactivas como la histamina, la tiramina, el ácido láctico y la serotonina, y a endotoxinas que se generarían en el tracto gastrointestinal o en el curso de enfermedades sistémicas, entre las que se incluyen la acidosis ruminal, la mastitis y la metritis (DIRKSEN, 2005; LEAN y col., 2013) -teorías, en la mayoría de los casos, refutadas a día de hoy-, y, en los últimos años, con un mayor fundamento experimental, a exotoxinas generadas en el interior del aparato digestivo como consecuencia de alteraciones de la ecología bacteriana del mismo o en otras localizaciones durante el curso de determinadas infecciones como la metritis o la neumonía, a los glucocorticoides, a las alteraciones en las hormonas tiroideas o en la sensibilidad a la insulina, a las deficiencias de calcio, a las alteraciones mecánicas y biomecánicas que inciden en una deficiente nutrición de la epidermis laminar… (POLLIT, 2003; 2008; 2009). En los bovinos, en general, la infosura afecta a varias pezuñas a la vez, manifestándose con una mayor frecuencia e intensidad en las pezuñas laterales de las extremidades posteriores y habitualmente de un modo crónico (DIRKSEN, 2005), a diferencia de los equinos, donde, a pesar de afectar a todos los cascos, las extremidades anteriores son las más afectadas y en un gran número de ocasiones de una forma aguda (SÁNCHEZ–VALLE, 2008). BARGAI y col., en 1989, asociaban su aparición a excesos en la alimentación de los adultos y como una secuela de enfermedades sistémicas en los bovinos jóvenes, indicando que se trataba de un proceso poco frecuente en los bovinos en comparación con los equinos; sin embargo, en la actualidad, se considera a la infosura como la principal causa de cojeras en los bovinos, en los que se estima que más del 60% de las lesiones podales pueden asociarse a este padecimiento (MARTINS y col., 2008).

En su presentación clínica **aguda**, la sintomatología se desarrolla rápidamente, siendo toda ella un cortejo de manifestaciones consecuente al dolor, a la deformación del casco

por la alteración en la queratogénesis y a los problemas vasculares, metabólicos y sépticos que se producen como consecuencia del desplazamiento de la tercera falange en el interior del casco (STASHAK, 2004; SÁNCHEZ, 2006$_a$; SÁNCHEZ–VALLE, 2008). Las lesiones que podemos encontrar en un animal infosado son (RIBER, 1989; POLLIT, 1998; 2000; 2008; PEREYRA, 2003; SANCHEZ, 2005; SÁNCHEZ–VALLE, 2008):

1. Rotura y separación del engranaje queratopodofiloso.
2. Incremento de la circulación sanguínea del pie, debido a que se abren las anastomosis arteriovenosas de la base de las láminas primarias del podofiloso, con lo que se reduce el riego sanguíneo del tejido de las mismas.
3. Congestión y edematización del tejido vivo por extravasación de líquidos desde los capilares de las láminas, lo que da lugar a que se reduzca la nutrición de la lámina sensitiva, produciéndose alteraciones irreversibles ya a las 4 horas de comenzadas las alteraciones vasculares, responsables del intenso dolor.
4. Necrosis laminar distal como consecuencia de la mortificación por hipoxia del dermis laminar.
5. Desituación y compresión del rodete coronario por el proceso extensor de la tercera falange, originando un retraso o alteración de la queratogénesis, sobre todo a nivel dorsal, de modo que se forman ceños divergentes hacia los talones.
6. Compresión y rotura del complejo y delicado plexo vascular del corion podal, que se desgarra bajo el peso del cuerpo del animal, lo que ayudado por la tensión del tendón flexor digital profundo, provoca su basculación y el hundimiento de éste en el interior del casco.
7. Compresión o rotura de la suela por la presión que ejerce la tercera falange, al rotar o hundirse, sobre el corion y los vasos de la misma, haciendo convexa a la palma, tiñéndola con manchas hemorrágicas y pudiendo incluso necrosar el tejido vivo y perforarla en las formas graves. En los casos más severos, cuando la lesión vascular afecta a todo el dermis laminar, el tejuelo se hunde completamente en el casco en lugar de rotar y, si la interrupción orgánica es completa, se produce la exungulación, llegando a separarse totalmente la muralla y el rodete coronario.

Como consecuencia de la **cronificación** de proceso, encontramos otras lesiones secundarias (RIBER, 1989; POLLIT, 1998; 2000; PEREYRA, 2003; SANCHEZ, 2006_a; SÁNCHEZ–VALLE, 2008):

1. Alargamiento y estrechamiento del casco.
2. Verticalización de los talones y horizontalización del rodete coronario y de las lumbres.
3. Ceños o anillos divergentes hacia los talones rodeando la muralla, porque allí el crecimiento de la tapa es normal y en las lumbres más lento.
4. Línea dorsal de la muralla de perfil cóncavo, originando los típicos pies con forma de babucha.
5. Engrosamiento y aplanamiento o convexidad de la suela (suela caída) con gran cantidad de material descamado, en cuyo caso, muchas veces, al rebajarla, aparece un área con manchas rojas de infiltración hemorrágica, más o menos antigua, que delinea el perímetro de la falange distal.
6. En los casos más graves, perforación de la suela, que primero se reblandece y finalmente sufre una solución de continuidad, a través de la que llega a aparecer la tercera falange.
7. Depresión palpable en el borde coronario, que será la primera indicación de una rotación del tejuelo, cuyas consecuencias inmediatas serán la compresión del plexo coronario por el proceso extensor y de la arteria circunfleja palmar por el borde solear; el hecho de que a la palpación con el dedo se aprecie la depresión como un surco continuo indica que se ha producido un hundimiento total del tejuelo en el casco, que estará comprimiendo en toda su extensión a la arteria circunfleja palmar y al plexo palmar, cortando el aporte sanguíneo a todo el podofilo, y pudiendo dar lugar incluso a la exungulación.
8. Separación de la muralla y la suela, especialmente en las lumbres y los hombros, por el querafilocele o cuerpo piramidal de la infosura crónica, que no es sino una reacción queratogénica del podofilo como protección de los tejidos dérmicos que puede observarse especialmente en lumbres y hombros y se identifica como un ensanchamiento de la línea blanca relleno de una sustancia cornificada amorfa, amarillenta, a veces teñida de sangre, en ocasiones digerido por la onicomicosis u hormiguillo y hueco, y a veces infectado.

9. Abscesos subsolares o submurales, si se ha producido una infección local a través de las soluciones de continuidad en la línea blanca, que pueden aparecer bajo la palma y también bajo la muralla.
10. Osteítis de la tercera falange.

En los bovinos, las formas aguda y subaguda de la infosura, pese a ser inusuales, se manifiestan precozmente con un fuerte dolor que es causa de cojera y de posturas anómalas. La forma aguda afecta tanto a las extremidades anteriores como a las posteriores de uno o varios animales, principalmente de producción lechera, tras la ingestión accidental de grandes cantidades de concentrado (TOUSSAINT–RAVEN, 1992; GREENOUGH, 1997; 2007; MARTINS y col., 2008), siendo los bovinos en crecimiento los habitualmente afectados por las formas subagudas tras recibir raciones muy ricas en hidratos de carbono (GREENOUGH, 1997; 2007). En la forma aguda de la inflamación aséptica del corion, únicamente se aprecia la dilatación de las venas digitales de los miembros posteriores, sin más alteraciones en el pie que la presencia de calor en el rodete coronario, asociado a la hiperemia, y el incremento de la fuerza del pulso en las arterias digitales; mientras que, la forma subaguda, sin embargo, se caracteriza por un agarrotamiento de las extremidades del paciente y un continuo cambio en el apoyo de las mismas (GREENOUGH, 1997; 2007; LEAN y col., 2013); ambas formas progresan de un modo invariable hacia una infosura crónica, en la que los ceños o anillos divergentes se hacen visibles en la pared de la pezuña, sin que, en la mayoría de las ocasiones, se desarrollen otros signos sistémicos. En los procesos subclínicos repetitivos, los episodios sucesivos hacen que las pezuñas también adquieran finalmente esas formas tan características de la infosura crónica, ya que, por las mismas razones anteriormente expuestas, se acaba produciendo un retraso en la queratogénesis, produciéndose un tejido córneo debilitado, decolorado y con hemorragias en la suela, la pared y los talones, así como en la línea blanca, donde aparecen lesiones tales como hemorragias y su separación de la muralla, y en los casos más crónicos, dando lugar a la clásica deformación de toda la pezuña, con aspecto de babucha o zapato chino, propia de la infosura crónica (MARTINS y col., 2008; LEAN y col., 2013). GREENOUGH (1997; 2007) y MARTINS y col. (2008) afirman que, detrás de las enfermedades podales más habituales en los bovinos adultos sometidos a sistemas

de producción intensiva de leche, es decir, las úlceras subsolares o la enfermedad de la línea blanca, subyace siempre un proceso insidioso de infosura subclínica.

Por desgracia, a día de hoy, se sabe que para cuando se solicita la consulta del veterinario para explorar y diagnosticar a un animal sospechoso de padecer infosura por los clásicos síntomas que manifiesta, las lesiones en los tejidos ya se han producido, de manera que, aunque se utilicen los diferentes medios imaginológicos de que se dispone en la actualidad, el diagnóstico mediante los medios complementarios sólo va a servir para conocer el grado de afectación de los tejidos, emitir un pronóstico biomecánico, vital o económico para el animal y programar el tratamiento más adecuado para el grado de enfermedad que padece el paciente (CASTELINJS, 2005).

a) Radiografía.

En las infosuras agudas no se aprecian lesiones radiográficas, pues éstas sólo serán manifiestas para este medio tras la cronificación del proceso, momento en el que podrá comprobarse la rotación del tejuelo merced al cambio que se produce en la inclinación del mismo y a la desaparición del paralelismo fisiológico entre su aspecto dorsal y la muralla, que resulta del desprendimiento de ésta; asimismo, se puede observar un incremento en el tamaño de los canales nutricios de la tercera falange y una proliferación perióstica en su aspecto axial (BARGAI y col., 1989). A pesar de que en la infosura aguda no se aprecien modificaciones radiográficas, para su seguimiento, desde el primer momento del proceso, es conveniente hacer radiografías cada 4 o 5 días, para tener presente la posición original de la tercera falange y su vascularización, de forma que se puedan constatar los cambios que se produzcan a lo largo del tiempo (SÁNCHEZ, 2005).

Tres son las proyecciones radiográficas que se deben hacer por cada dedo para poder evaluar de forma adecuada un casco sospechoso o confirmado de padecer infosura: en el caso de los miembros posteriores, dorsoproximalplantarodistal oblicua 80º, dorsoplantar en la estación en apoyo bipodal elevado y lateromedial en la estación en apoyo bipodal elevado (DIK y GUNSSER, 1989; RIBER, 1989; BUTLER y col., 1993; HOOD, 2002; NOVALES, 2002; NOVALES y col., 2002; O'GRADY, 2002; STASHAK, 2004;

CASTELINJS, 2005; SÁNCHEZ, 2005; SÁNCHEZ–VALLE, 2008; RIEDESEL, 2009).

En la radiografía dorsoplantar en apoyo bipodal elevado se cuantifica la infosura midiendo el grado de incongruencia o paralelismo entre el casco y la tercera falange relativo entre el lado medial y el lateral, pues el casco no se separa de la muralla y rota en la misma medida por ambos lados (CASTELINJS, 2005; 2007); también se pueden observar en parte otros procesos tales como la osteítis marginal de la tercera falange, pero éstos normalmente se valoran mejor en las otras dos proyecciones mencionadas.

En la proyección dorsoproximalplantarodistal oblicua 80º se puede valorar el grado de osteítis marginal de la tercera falange, que se identifica como un área radiolúcida, por la rarefacción y osteolisis, a lo largo de todo el margen distal de aquella o incluso como la ausencia de éste (DIK y GUNSSER, 1989; RIBER, 1989; BUTLER y col., 1993; O'GRADY, 2002; NOVALES, 2004; STASHAK, 2004; CASTELINJS, 2005; SÁNCHEZ, 2005; SÁNCHEZ y GONZALO–ORDEN, 2009; RIEDESEL, 2009).

De la proyección lateromedial es de la que mayor información se obtiene, sin que esto implique un menor valor de la conseguida en las otras dos proyecciones. En esta radiografía, se debe valorar el grado de rotación capsular, representado por el ángulo formado entre la línea dorsal de la tercera falange y la de las lumbres del casco, que fisiológicamente son paralelas, y el angulo palmar, entre la superficie de apoyo y la superficie palmar de la tercera falange; el grado de rotación falangiana, representado por el ángulo que forman el eje de la primera y segunda falanges con la línea dorsal de la tercera falange, que en un caballo sano es de 180º o más; el hundimiento de la tercera falange, determinado tras obtener la diferencia de alturas entre el borde perióplico del casco y el vértice del proceso extensor del tejuelo, que en un caballo sano es aproximadamente de 8 mm, y que en ningún caso debería exceder los 10 mm, aunque existan autores como CASTELINJS (2008) que no ofrezcan valores fisiológicos debido a que consideran que esta medida tiene un amplio rango de fluctuación normal en los diferentes pacientes; el espesor dorsal de la muralla, para el que, aunque POLLIT (1998) y STASHAK (2004) ofrecen unas medidas concretas, dada la variabilidad del grosor de ésta en las diferentes razas de caballos, parece más lógico expresarlo en forma

de porcentaje respecto a alguna otra medida observable en la radiografía, de ahí que NOVALES (2004), DENOIX (2005) y CASTELINJS (2008) midan el grosor dorsal de la muralla hacia la mitad de la longitud dorsal de la tercera falange y lo expresen como el porcentaje de esta medida respecto a la longitud palmar de la tercera falange, es decir, la distancia entre la superficie articular de la tercera falange y el hueso navicular y el punto más dorsal del borde distal del tejuelo, considerando como dato fisiológico hasta el 27%; por último, en esta proyección también se puede medir el grosor de la palma. Además, podemos obtener más información, cualitativa en este caso, pues también se puede observar la osteítis marginal y dorsal de la tercera falange y la existencia o no de áreas radiolúcidas entre la pared del casco y la tercera falange, o a través de la palma, lo que indicaría la entrada de aire a través del querafilocele o de una posible perforación de la palma respectivamente (DIK y GUNSSER, 1989; RIBER, 1989; BUTLER y col., 1993; GOYOAGA, 1994, BARREIRO y col., 1998; SÁNCHEZ y col., $1998_{a,b}$; PARK, 2003; NOVALES, 2004; CASTELINJS, 2005; SÁNCHEZ, 2005; RIEDESEL, 2009).

Para el diagnóstico y seguimiento de un animal con infosura, también es de suma importancia la realización de flebografías, pues permiten la evaluación del estado de la perfusión vascular de la extremidad en apoyo y en descarga, lo que a menudo proporciona información acerca del daño inducido por la compresión que el peso del paciente y la tensión del tendón flexor digital profundo debida a la situación de dolor, causan en los cascos afectados; es de suma importancia la valoración del estado de las arterias circunfleja palmar y coronaria, y para ello se debe comprobar la presencia de contraste distalmente a la corona y en el borde distal a la tercera falange durante el apoyo, y el relleno del arco terminal y la arteria circunfleja palmar durante la descarga (GREENOUHG, 1997; O'GRADY, 2002; PARK, 2003; NOVALES, 2004; CASTELINJS, 2005; 2007; JIMÉNEZ y col., 2006; VALDES, 2007_a; VÁZQUEZ y col., 2007).

b) Ecografía.

Con el fin de valorar la infosura en equinos, se ha utilizado la ultrasonografía Doppler para medir el flujo sanguíneo a nivel de la arteria digital palmar, comprobando su incremento en los animales que la padecen (WONGAUMNUAYKUL y col., 2006;

DOUTHIT y col., 2013). DENOIX y col. (2011) muestran, en un corte sagital del pie del caballo, la imagen ecográfica del aspecto dorsal de la articulación interfalangiana distal de un animal sano, imagen que es preciso conocer a la hora de utilizar la ecografía para diagnosticar procesos patológicos en la zona, ya que la alteración de la misma podría aportar información complementaria a la anamnesis y a la exploración clínica para el diagnóstico, tanto de la infosura como de cualquier otro proceso en el que se vea afectada esta zona.

3.4.8.– NEOPLASIAS Y DISTROFIAS

3.4.8.1.– Calcinosis tumoral

La calcinosis tumoral o calcinosis circunscripta, en opinión de BAXTER y TURNER (2004), es una enfermedad tumoral que consiste en la formación de depósitos calcificados, granulares y amorfos en el tejido subcutáneo, que induce a una reacción granulomatosa fibrosante, sin embargo BUSONI (2009) opina que el origen inicial de este proceso es desconocido y DODD y RAKER (1970) que se trata de una calcificación a partir de un hematoma primario, al que DIK y GUNSSER (1989) dan un origen diferente. Por lo general, los depósitos se producen en el tejido subcutáneo, cerca de las articulaciones y las vainas tendinosas y su etiología es desconocida. Esta alteración es poco frecuente en el caballo, aunque, debido a la tumefacción poco visible y la claudicación poco común, seguramente tenga una tasa de presentación mayor a lo realmente diagnosticado. La tumefacción provocada es firme e indolora y la piel está intacta y móvil sobre ella; la localización más usual para las lesiones por calcinosis tumoral es la cara lateral de la babilla, lateral al peroné y por debajo de la aponeurosis del bíceps femoral y la fascia crural lateral. Es una enfermedad poco usual y en la bibliografía, en 1970, solamente se tenía constancia escrita de la existencia de seis casos (DODD y RAKER, 1970), aunque en 2004 BAXTER y TURNER ya dan noticia de 18 casos publicados.

Normalmente se trata de un proceso unilateral, pero en dos de los casos descritos ha sido bilateral (DODD y RAKER, 1970).

a) Radiografía.

En una radiografía caudocraneal de la articulación de la babilla puede demostrarse una masa de tejido blando de radioopacidad irregular con áreas puntiformes de mineralización (DODD y RAKER, 1970; DIK y GUNSSER, 1989; BUTLER y col., 1993; CRUZ, 2008; BUSONI, 2009).

b) Ecografía.

Mediante la ecografía se observa una superficie hiperecogénica irregular y discontínua con sombra acústica que puede estar afectando a la cápsula articular lateral de la babilla (CRUZ, 2008).

3.4.9.– AFECCIONES DE LAS BOLSAS Y OTRAS ESTRUCTURAS BLANDAS PERIARTICULARES Y SUBCUTÁNEAS

Las causas principales de la deformación de los tejidos blandos periarticulares son los seromas, los hematomas y los abscesos, que, a su vez, suelen ser consecuencia de heridas perforantes, caídas o contusiones (BUSONI, 2009), causas a las que KOFLER (2009) añade, en su génesis en los bovinos, las úlceras por decúbito, que en definitiva no son sino traumatismos.

3.4.9.1.– Celulitis

La celulitis es una inflamación dolorosa difusa de los tejidos blandos subcutáneos, que les hace aparecer edematosos e hinchados y, aun siendo diversas sus causas, éstas son generalmente inflamatorias (STANEK, 1997_c; BAXTER, 1998; SAMII y LONG, 2004; CHÉNIER y col., 2008).

BAXTER (1998) indica que a menudo se desconoce la causa que la produce, pero que puede estar relacionada con la contusión de los tejidos blandos y con una contaminación bacteriana concomitante, cursando con un compromiso de la irrigación del área, por lo

que suelen asociarse bacterias anaerobias y llegar a dar lugar al desprendimiento de la piel involucrada, lo que puede determinar el desarrollo de toxemia, septicemia o, incluso, edema maligno. Otra causa habitual son las heridas en la piel o en las mucosas que, generalmente, son difíciles de detectar cuando se producen; sin embargo, la celulitis asociada a septicemia o a toxemia se ha descrito en pocas ocasiones en los bovinos (CHÉNIER y col., 2008).

La celulitis tarsiana en los bovinos aparece como un edema regional difuso que muestra una piel traumatizada y depilada, que suele localizarse en su aspecto lateral y que, si persisten los factores etiológicos que la han provocado, tiende a cronificarse dando lugar a la formación de una bolsa adventicia con una cavidad rellena de un líquido seroso o purulento, convirtiéndose en una bursitis. Como causas predisponentes, se citan las plazas o cubículos carentes de cama o resbaladizos y los suelos formados por parrillas, que lesionan la piel y las estructuras adyacentes en el aspecto lateral del tarso (STANEK, 1997_c; MUSTE y col., 2009). Se puede establecer una gradación según la gravedad de los síntomas, que varía desde una piel que aparece engrosada, que a la palpación manifiesta dolor y no se desplaza sobre las estructuras adyacentes, y que presenta una pequeña área depilada -signos que deben ser considerados como indicadores o centinela de cara a la introducción de medidas correctoras para evitar los factores etiológicos que los han desencadenado-, hasta una gran deformación circular de la región, con cojera manifiesta, y con una colección de un líquido de características muy variables, pues su contenido puede ser seroso, serofibrinoso, serohemorrágico, seropurulento o purulento, que puede fistulizar espontáneamente. La incidencia de este proceso varía en función de que los animales se encuentren sueltos o atados, y la evolución de la gravedad de su curso está relacionada con la dureza del suelo y de la cama, siendo mínima en el verano, cuando las vacas se encuentran en el prado (MUSTE y col., 2009). En el aspecto lateral de la babilla suele producirse una celulitis circunscrita como consecuencia de una irritación mecánica, que posteriormente se contamina provocando necrosis, inflamación de los tejidos blandos adyacentes, e incluso la formación de gas, y que al evolucionar en el tiempo, se transforma en una pseudobursitis, que es, presuntamente, el origen de infecciones metastásicas hacia el hígado, los riñones y el endocardio, y de tromboflebitis séptica de la vena cava caudal (STANEK, 1997_c).

a) Radiografía.

Los signos radiográficos de los tejidos blandos anómalos incluyen alteración del espesor, del contorno o de la opacidad, observándose la celulitis como una deformación difusa, no focal (MURRAY y DYSON, 2009; RIEDESEL, 2009). MUSTE y col. (2009) indican que, pese a que no son frecuentes, es preciso buscar posibles reacciones en el tejido óseo adyacente.

b) Ecografía.

La piel y los tejidos subcutáneos son perfectamente accesibles para la evaluación ecográfica; la piel sana tiene un aspecto laminar hiperecogénico, y los tejidos subcutáneos, compuestos principalmente por tejido conjuntivo y grasa, son menos ecogénicos que la piel. Ecográficamente, la celulitis aparece a menudo como una región de marmorización, donde áreas fusiformes o lineales, con una ecogenicidad que varía de anecoico a hipoecoico, se disponen al azar en un fondo hiperecogénico, y normalmente no se encuentran bolsas definidas de acumulación de líquidos (KOFLER y col., 2002; SAMII y LONG, 2004; BRAUN y col., 2005).

3.4.9.2.– Seromas

Los seromas pueden presentarse como bolsas únicas o múltiples, como consecuencia de la acumulación de líquido debajo de la piel, donde son fácilmente palpables, localizándose, en ocasiones, entre los planos más profundos dentro de los tejidos subcutáneos; se observan frecuentemente en las cicatrices de heridas quirúrgicas (SAMII y LONG, 2004).

a) Radiografía.

Las radiografías de los seromas muestran una alteración difusa del espesor y el contorno de la región anatómica en estudio (MURRAY y DYSON, 2009; RIEDESEL, 2009).

b) Ecografía.

Los seromas pueden tener o no márgenes bien definidos, y son típicamente anecoicos con septos ecogénicos delgados y lineales, pudiendo, los tejidos que los rodean, estar engrosados y con un aspecto hiperecogénico (KOFLER y BUCHNER, 1995; SAMII y LONG, 2004; BRAUN y col., 2005).

3.4.9.3.– Abscesos

Los abscesos constituyen una colección encapsulada de exudado purulento (BAXTER, 1998); normalmente, se localizan dentro de áreas de celulitis de los tejidos blandos, siendo a menudo clínicamente indistinguibles de los seromas, lo que hace precisa su centesis para evidenciar su contenido purulento (SAMII y LONG, 2004).

En cuanto a su etiología, en los bovinos se citan causas iatrogénicas, causas traumáticas y las úlceras por decúbito (KOFLER, 2009). BARGAI y col. (1989) indican que son frecuentes en los dedos, bajo la suela y la almohadilla digital de la pezuña, como consecuencia de la penetración de cuerpos extraños que introducen la infección, citando la intervención frecuente de *Corynebacterium Piogenes* como bacteria productora de gas bajo unas condiciones relativamente anaeróbicas. En el ganado bovino, como consecuencia de la presencia de pisos duros y resbaladizos y de elementos inadecuados en la construcción del establo, se presentan con relativa frecuencia en la región del tarso, afectando a la piel, al tejido conjuntivo subcutáneo o a sus fascias, a las que llegan los gérmenes tras penetrar a través de pequeñas lesiones en la piel y de úlceras por decúbito; generalmente, el proceso se inicia en su aspecto lateral y se extiende luego alrededor de la articulación y en dirección proximal y distal (DIRKSEN, 2005).

a) Radiografía.

Los abscesos se observan en la radiografía como una alteración difusa en el espesor, el contorno o la opacidad de los tejidos blandos, mostrando una mayor definición cuando se rodean de una cápsula fibrosa (KOFLER y TRENTI, 1995; MURRAY y DYSON, 2009; RIEDESEL, 2009; KOFLER y col., 2014). BARGAI y col. (1989) los describen,

en los tejidos blandos de los bovinos, como áreas radiolúcidas, con un aspecto que varía dependiendo de la densidad y concreción de su contenido y de la presencia de gas. La radiografía se muestra útil para localizar la cavidad del absceso y para descartar otras causas de claudicación e identificar posibles complicaciones en los tejidos óseos adyacentes (MOYER, 1998).

b) Ecografía.

Un absceso de tejido blando puede aparecer ecográficamente como una acumulación bien definida de un líquido hipoecogénico o anecoico envuelto por una cápsula fibrosa ecoica, y también con un margen interno a menudo irregular y un contenido en el que pueden aparecer restos con diversos grados de ecogenicidad, siendo frecuente la presencia de burbujas de gas, que aparecen en la parte superior como motas hiperecogénicas con sombra acústica o reverberaciones en cola de cometa (KOFLER y BUCHNER, 1995; SAMII y LONG, 2004; REEF y col., 2004_b; WRIGLEY, 2004; KOFLER, 2009). KOFLER (2009) describe en los bovinos dos tipos principales de abscesos, uno caracterizado por una acumulación de gas hiperecogénico en su parte superior, un exudado líquido que se desplaza con la presión y que presenta una apariencia heterogénea hipoecoica o anecoica en situación inferior o declive, y por unos límites levemente marcados por una delgada cápsula ecoica, y un segundo tipo en el que, en un contenido anecoico perfectamente demarcado por los tejidos que lo rodean, predominan pequeños flóculos hipoecoicos irregularmente distribuidos y partículas de mayor tamaño con reflejos ecoicos o hiperecoicos, que pueden calcificarse mostrándose hiperecoicos, y en el que se observa igualmente el movimiento del fluido al presionar. En ambos casos es posible, y se debe, utilizar la ecografía como guía para su drenaje posterior (KOFLER, 2013).

3.4.9.4.– <u>Hematomas</u>

Los hematomas son colecciones de sangre extravasada a consecuencia de la rotura de vasos sanguíneos en las contusiones moderadas o de segundo grado, que se originan como resultado de un traumatismo producido por objetos romos; se producen por la acumulación de sangre en los tejidos afectados por la contusión y, para su tratamiento,

es necesario permitir que aquella coagule antes de drenarlos, sobre todo en el caso de los de mayor tamaño, para facilitar la oclusión de los vasos rotos que lo ocasionaron (BAXTER, 1998).

a) Radiografía.

La radiografía muestra los hematomas como una alteración difusa radiolúcida, que modifica el espesor y el contorno de los tejidos blandos (KOFLER y TRENTI, 1995; MURRAY y DYSON, 2009; RIEDESEL, 2009).

b) Ecografía.

La imagen ecográfica del hematoma es la de una cavidad llena con un líquido homogéneo y casi anecogénico al principio del proceso, que toma, a medida que progresa la coagulación y su organización, un aspecto heterogéneo, con áreas anecoicas que se corresponden con el fluido, y otras ecoicas o hipoecoicas propias de los coágulos organizados; finalmente, en su evolución, el líquido es reabsorbido y los tejidos remodelados, pudiendo quedar el hematoma encapsulado por una pared fibrosa ecogénica; en ocasiones, se puede producir la mineralización de los hematomas o de la cicatriz residual, apareciendo ésta como focos hiperecogénicos discretos con sombra acústica (KOFLER y BUCHNER, 1995; REEF, 2004_a; SAMII y LONG, 2004; SÁNCHEZ–VALLE, 2008; KOFLER, 2009). Los hematomas de los bovinos, cuando éstos no padecen ninguna alteración en la hemostasia, presentan ese aspecto heterogéneo a las pocas horas de producirse, provocado por la infiltración de fibroblastos y su transformación en unas masas de una mayor ecogenicidad (KOFLER, 2009). El aspecto ecográfico de un hematoma organizado es similar al de un absceso, lo que dificulta su diferenciación en la imagen ecográfica (WRIGLEY, 2004).

3.4.9.5.– <u>Bursitis</u>

La bursitis es una reacción inflamatoria aguda o crónica dentro de una bolsa sinovial, que varía en su gravedad desde inflamación leve hasta séptica; entre todas sus formas, se denomina higroma a la bursitis crónica serosa. La mayoría de las bursitis son

irritativas o traumáticas (TURNER, 1989; STANEK, 1997; STASHAK, 2004; DIRKSEN, 2005; KOFLER, 2009), normalmente consecuentes a determinadas carencias en el alojamiento y el manejo que ocasionan una irritación mecánica, unidas a una escasa participación de factores individuales como son las enfermedades ortopédicas y sistémicas (DAS y col., 1992; DIRKSEN, 1996; 2005; STANEK, 1997; SEYREK–INTAS y col., 2005; MATES y col., 2008; MUSTE y col., 2008). Clásicamente, se ha citado la infección por *Brucella abortus* o *Brucella melitensis* en los bovinos, como causa de las bursitis, tanto en el carpo (STANEK, 1997; DIRKSEN, 2005) como en la babilla (FATHY y RADAD, 2006). BRSCIC y col. (2011) describen un incremento en la prevalencia de las bursitis en la fase final del cebo en los bovinos, demostrando la asociación entre las bursitis y ciertos factores de riesgo como son el tipo de suelo y la limitación de espacio, e indicando que la modificación de ambos puntos incide en elevar su estado de bienestar social. En los bovinos, un suelo de mala calidad se considera como uno de los principales factores de riesgo a la hora de sufrir traumatismos y cojeras, pues, para la monta y para las correctas manifestaciones de su comportamiento, es precisa una superficie adecuada sobre la que poder impulsarse sin resbalar (COZZI y col., 2013).

Las bolsas sinoviales pueden ser verdaderas o congénitas, de localización constante y asociadas a estructuras profundas, o bien adquiridas o reactivas, las que se desarrollan en el tejido conectivo subcutáneo que recubre a determinadas superficies óseas prominentes, como reacción a traumatismos sobre éstas (DAS y col., 1992; STANEK, 1997; McILWRAITH, 2004; STASHAK, 2004; DIRKSEN, 2005; FATHY y RADAD, 2006; MUSTE y col., 2009; KOFLER, 2009).

En la patogenia de las diferentes bursitis que acontecen en los bovinos, se citan las contusiones repetidas, las presiones que sufren como consecuencia de acostarse sobre piso duro y sin cama, las heridas penetrantes y las infecciones metastásicas, así como la posible intervención de la *Brucella abortus* o la *Brucella melitensis* en algunas de ellas, siendo el higroma carpiano o lupia, junto a la bursitis tarsiana lateral, los que se presentan con una mayor frecuencia y, al igual que describen MURRAY y DYSON (2009) para los equinos, no suelen provocar alteraciones en la marcha al ser generalmente indoloros (STANEK, 1997; DIRKSEN, 2005). MATES y col. (2008) y

MUSTE y col. (2009) refieren que traumatismos pequeños pero prolongados en el tiempo en los alojamientos pueden provocar diferentes hinchazones en la zona lateral del tarso, por lo general hemisféricas y con depilaciones, con engrosamiento de la piel y reacción del tejido conectivo subcutáneo, dando lugar a la formación de una bolsa adventicia con una nueva cavidad. Las heridas penetrantes en el corvejón, además de producir una bursitis séptica, con frecuencia pueden afectar a estructuras adyacentes como la vaina sinovial tarsiana del tendón del músculo extensor digital largo (REEF, 2004_a). La bursitis olecraneana o codillera, pese a ser infrecuente en los equinos (REEF, 2004_a), se observa con una mayor frecuencia en las razas de tiro, donde puede aparecer de modo bilateral creando una bolsa subcutánea adquirida, que raramente afecta a la bolsa verdadera que se encuentra en la inserción del músculo tríceps braquial (STASHAK, 2004). En un estudio realizado en búfalos y en ganado vacuno de engorde acerca de las bursitis olecraneana y preestenal, FATHY y RADAD (2006) describen que todos los casos de bursitis olecraneana se producen en hembras de búfalo adultas entre el tercer trimestre de gestación y la etapa posterior al parto, actuando su elevado peso y las pezuñas demasiado largas como factores predisponentes, pues, al permanecer largo tiempo en decúbito, se ocasiona una constante irritación en el olécranon; en cambio, la totalidad de los casos de bursitis preesternal acontecen en los terneros de engorde, y en este caso los autores atribuyen la irritación en el área preesternal a traumatismos producidos contra los pesebres, actuando como factor predisponente un suelo duro que irrita la zona durante los periodos de decúbito; en cualquiera de los casos, informan que los traumatismos directos puntuales y violentos provocan las bursitis agudas, y que los traumatismos leves pero repetidos causan las bursitis crónicas y más graves, pudiendo intervenir en su desarrollo las infecciones bacterianas, las toxemias y la *Brucella abortus*. La bursitis subtendinosa calcánea es un proceso, generalmente séptico, que afecta tanto a los bovinos de engorde alojados en suelos de parrillas, como a los bovinos de leche; en estos últimos, de un modo igual tanto si las reses están sueltas como si permanecen atadas, pero con una mayor incidencia si el alojamiento del que disponen es corto y alto, lo que obliga al animal a apoyar el calcáneo sobre el suelo; también actúan como posibles causas las heridas penetrantes y la osteomielitis del calcáneo, pudiendo aparecer de modo bilateral (STANEK, 1997); ésta, junto con la bursitis subcutánea calcánea, se considera que son las bursitis verdaderas más frecuentes en los bovinos (KOFLER, 2009).

a) Radiografía.

En la radiografía convencional la bursitis aparece como una gran deformación de los tejidos blandos en cuyo interior se aprecia un área más radiolúcida que los tejidos blandos circundantes (MURRAY y DYSON, 2009) pudiendo encontrar la presencia de gas con una frecuencia escasa y muy raramente la calcificación de la cápsula (STANEK, 1997). La bolsa se muestra como una estructura definida que no tiene comunicación con otras cavidades después de la inyección de un medio de contraste dentro de su masa (MURRAY y DYSON, 2009), técnica que también posibilita la visualización, si la hubiere, de masas en su interior aparecidas como consecuencia de las complicaciones que haya podido sufrir (PARK, 2004; SÁNCHEZ–VALLE, 2008). NUSS y col. (2007) indican que la radiografía no es útil para diagnosticar la bursitis subtendinosa del músculo infraespinoso, sin embargo, no es menos cierto que la radiografía se muestra necesaria para determinar, en los procesos más avanzados, la posible presencia de periostitis y osteofitosis en el maleolo lateral de la tibia, en el hueso central del tarso y en el aspecto proximolateral del metatarsiano (STANEK, 1997).

b) Ecografía.

La ecografía de una bolsa sinovial verdadera que no ha sufrido distensión por acumulación de fluidos es muy difícil (KOFLER, 2000; 2013; SEYREK–INTAS, 2005). En las inflamaciones agudas, la ecogenicidad de la cápsula de la bolsa varía desde isoecoica a hipoecoica, en tanto que en las formas crónicas, debido a la fibrosis, aparece hiperecoica (SEYREK–INTAS, 2005). En cuanto al contenido de la bolsa, se detecta un incremento del volumen del fluido sinovial, con una ecogenicidad que puede oscilar desde anecoico a ecoico dependiendo de su naturaleza serosa, serofibrinosa, fibrinosa, fibrosa o purulenta (SEYREK–INTAS, 2005; NUSS y col., 2007; KOFLER, 2009).

La ultrasonografía es el medio de elección para evaluar la extensión de la inflamación y de la efusión sinovial, la consistencia del contenido de la bolsa y las complicaciones presentes en los tejidos adyacentes (KOFLER, 1995; KOFLER y EDINGER, 1995;

KOFLER y MARTINEK, 2004; REEF, 2005; SEYREK–INTAS, 2005; SÁNCHEZ–VALLE, 2008; MURRAY y DYSON, 2009). REEF (2004_a) cita que, en el 43% de los caballos afectados de bursitis calcánea séptica, se identifican ecográficamente anomalías en los tendones y ligamentos adyacentes.

4.– Material y métodos

4.– MATERIAL Y MÉTODOS

4.1.– ANIMALES VIVOS Y PIEZAS ANATÓMICAS

Para la realización de este trabajo, por una parte se han utilizado bovinos vivos y también se ha recurrido a la preparación de piezas anatómicas.

4.1.1.– Animales vivos

Los animales vivos pertenecían principalmente a explotaciones ubicadas en el noroeste de la provincia de León, en el Valle de Laciana, cuyas 14 poblaciones constituyen el Ayuntamiento de Villablino; también se ha incluido animales de los municipios limítrofes, tanto de León (Cabrillanes, Palacios del Sil y Páramo del Sil), como del Principado de Asturias (Degaña, Cangas del Narcea y La Pola de Somiedo).

Todos los bovinos objeto de estudio tenían una edad inferior a un año y pertenecían al conjunto racial Asturiana de los Valles, raza que está especializada en la producción de carne y en la que son muy frecuentes los animales de tipo culón (hipertrofia muscular hereditaria), que se caracterizan por presentar un desarrollo muscular extraordinario, debido al aumento del número de sus fibras musculares, lo que da lugar a un peso al nacimiento de los terneros, aproximadamente, un 12% superior al de los ejemplares sin este carácter. El valor medio del peso al nacimiento de los terneros culones es de 40,5 kg, siendo más pesados los machos y elevándose éste a medida que el número de partos de la madre aumenta (SILVA y col., 2001). La hipertrofia muscular debe ser considerada como un síndrome, ya que afecta tanto a los caracteres físicos como a los fisiológicos e histológicos (MIRANDA y col., 2002).

4.1.1.1.– Distribución.

A la hora de constituir nuestros lotes de estudio, hemos considerado cinco grupos de animales, cuya distribución en los diferentes intervalos de edad se ha realizado teniendo en cuenta las variaciones en las condiciones de manejo por las que, en general, van pasando los terneros desde el nacimiento hasta el sacrificio:

Grupo 1.– Animales de 0 a 15 días de vida que se alimentan exclusivamente de leche y que, habitualmente, se encuentran sueltos en la cuadra junto a sus madres, sobre una cama escasa o ausente, con altas probabilidades de verse afectados por diversos procesos típicos de este periodo, tales como onfaloflebitis, poliartritis neonatales, septicemias, indigestiones y diarreas neonatales, etc.

Grupo 2.– Animales de edades comprendidas entre los 16 días y los 2 meses de edad que comienzan a ingerir pequeñas cantidades de forraje, generalmente heno, y que en su mayoría continúan sueltos en la cuadra junto a sus madres, donde juegan y corretean sufriendo resbalones y caídas, patadas, pisotones, etc., o bien salen al campo con éstas.

Grupo 3.– Animales entre los 2 y los 4 meses de edad a los que se añaden los hidratos de carbono de elevada digestibilidad en su dieta y que, en el caso de no encontrarse en el campo junto a sus madres, suelen permanecer amarrados en plaza fija o bien sueltos en cubículos colectivos, cuyo piso, en ambos casos suele consistir bien en parrillas o bien en soleras de hormigón que, en la mayoría de los casos, carecen de cama o ésta es escasa.

Grupo 4.– Animales de edades comprendidas entre los 4 y los 6 meses de edad: se trata de un grupo de animales que, si no se encuentran en el campo con sus madres, permanecen en emplazamientos por lo general carentes de cama, por lo que los terneros se ubican directamente sobre parrillas o sobre soleras de hormigón, con independencia de que permanezcan amarrados o sueltos en cubículos. Son animales que en su mayoría continúan lactando y que, si

permanecen estabulados, ingieren, además de heno o paja como forrajes, hidratos de carbono de elevada digestibilidad.

Grupo 5.– Animales desde los 6 meses hasta el año de edad, ya en cebo intensivo, que no abandonan el cubículo o la plaza donde están amarrados, también en este periodo sin cama y con una alimentación a base de gran cantidad de hidratos de carbono de elevada digestibilidad, consumiendo como forraje paja o heno. En este periodo los animales ya presentan comportamientos con abundantes manifestaciones sexuales y agonísticas, que son origen de múltiples y diversos accidentes.

4.1.2.– Piezas anatómicas

Las piezas anatómicas utilizadas en este trabajo, procedentes de bovinos de idénticas características a los animales vivos y también de edades similares a aquellos, se obtuvieron a partir de tres procedencias distintas:

1. Pacientes a los que por motivos clínicos se les practicó la eutanasia.
2. Animales de matadero.
3. Animales muertos por diversas circunstancias, cuyas piezas fueron obtenidas gracias a la colaboración de la empresa Agroseguro.

Estas piezas sirvieron en unos casos como modelo para observar estructuras anatómicas y, en otros, como modelos patológicos.

4.1.2.1.– Distribución.

A la hora de distribuir las piezas anatómicas, se siguieron los mismos criterios que ya fueron empleados con los animales vivos.

4.2.– MATERIALES E INSTRUMENTAL DE TRABAJO

4.2.1.– Inventariable

4.2.1.1.– Material general de exploración.

Para realizar el reconocimiento y la exploración general, previos al examen del aparato locomotor, se utilizó un fonendoscopio de Gotze, un termómetro digital y un reloj de pulsera.

4.2.1.2.– Instrumental de podiatría.

El equipo de podiatría se utilizó para la exploración de las pezuñas así como para su limpieza preparatoria para la realización de radiografías, con el fin de evitar la aparición de artefactos como consecuencia de la presencia de suciedad y de restos de abono. Consta de unas tenazas de corte GE® de 12", una escofina Save edgge®, legras de mano derecha e izquierda Hauptner®, un gancho limpiacascos y un cepillo de alambres.

4.2.1.3.– Pinzas de exploración de cascos.

Las pinzas de tentar o tenazas de exploración de cascos utilizadas fueron las de quince pulgadas de la marca GE®.

4.2.1.4.– Cámara fotográfica.

Para la realización de este trabajo se ha utilizado una cámara fotográfica Canon® Digital Ixus 50 con un ajuste de zoom de 35 a 105 mm y 5.0 Mega Pixels.

4.2.1.5.– Equipo de radiografía convencional.

Se ha utilizado un aparato portátil de rayos X, fabricado por Job Corporation®, Model Porta 100 HF, con capacidad para regular su miliamperaje y una diferencia de potencial de entre 40 y 100 KV.

La reveladora es automática, modelo Velopex® MD 2000, con líquidos revelador y fijador adecuados para el revelado de películas radiográficas.

El negatoscopio es de pared, de 47 x 40 cm.

El equipo de radioprotección empleado consistió en delantales, protectores de tiroides y guantes plomados.

Asimismo se utilizaron bloques podales de madera, con el fin de elevar las pezuñas para poder realizar radiografías completas de los pies en apoyo.

4.2.1.6.– Equipos de ultrasonografía.

Hemos utilizado un ecógrafo de la marca Pie Medical®, modelo 100 Falco Vet, con una unidad de disco floppy para guardar datos e imágenes y con una sonda lineal a la que acoplamos una almohadilla o *pad* de silicona con el fin de mejorar la adaptación entre las superficies de aquella y de las extremidades. Este equipo se ha utilizado con una sonda transrectal, de uso en reproducción, con una frecuencia variable de entre 6,0 y 8,0 MHz, siguiendo las indicaciones de KOFLER (2009), quien recomienda el uso de este tipo de sonda, dado que, según él, puede también utilizarse para la evaluación de enfermedades ortopédicas.

El otro equipo utilizado fue un LOGIQ e v.6.0.4., de General Electric Co.®, equipado con una sonda lineal multifrecuencia con una variación entre los 8,0 y los 12,0 MHz.

4.2.1.7.– Material de disección y preparación de piezas anatómicas.

Para la preparación de las piezas anatómicas se utilizaron bisturíes de hoja intercambiable de mango nº 4, pinzas de disección, tijeras y una sierra eléctrica de banda continua Medoc BG-200, con una longitud de sierra de 2000 mm.

El arcón congelador, usado para la congelación y conservación de las piezas, es de la marca Electrolux y alcanza una temperatura inferior a -20 ºC.

4.2.1.8.– Equipo informático.

El tratamiento de las imágenes se ha realizado con el programa Graphic Converter® instalado en un ordenador Mac OS X, y su impresión se llevó a cabo con la impresora Brother HL-2030 Laser Printer. Para el análisis estadístico se utilizó el ordenador HP Compaq nx6310.

La digitalización de las imágenes radiográficas se realizó con el escáner Microtek ScanMaker 9800XL, mediante el programa Microtek Scan Wizard Pro V7.021 para Windows.

4.2.2.– Fungible

4.2.2.1.– Preparación de los animales.

Jabón de lavado quirúrgico con clorhexidina (DesproScrub®), povidona yodada (Betadine®), alcohol de 96º, gasas, algodón, esparadrapo, maquinillas de afeitar desechables, catéteres de teflón de 14G y 14 cm de longitud, obturadores para catéteres, seda trenzada de distintos calibres, jeringuillas de un solo uso de diferentes tamaños, agujas de varios diámetros y longitudes, sistemas de infusión, suero salino fisiológico, etc.

4.2.2.2.– Tranquilización.

Romifidina (Sedivet®).

Atipamezol (Antisedan®) como antagonista específico a_2 adrenérgico.

4.2.2.3.– Anestesia local.

Mepivacaína al 2% sin vasoconstrictor (Scandinibsa®).

4.2.2.4.– Radiografía.

Las películas radiográficas utilizadas fueron ortocromáticas sensibles a la luz verde, de los tamaños 18 x 24 cm, 24 x 30 cm y 30 x 40 cm y de la marca Fuji®; introducidas en chasis de tierras raras para esas medidas de película.

4.2.2.5.– Ecografía.

Gel transmisor de ultrasonidos Transonic-Gel®.

4.2.2.6.– Eutanasia.

Eutanásico de doble acción T61®.

4.2.2.7.– Transporte de información.

Disquettes formateados de 1.44 MB.

Lápices de memoria Verbatin® de 3,76 GB.

4.3.– PROTOCOLO DE TRABAJO

Este trabajo tiene una parte eminentemente **clínico–asistencial**, que se llevó a cabo dentro de la actividad ambulante que conlleva el libre ejercicio de la profesión del veterinario clínico de campo del ganado vacuno, con pacientes bovinos aquejados de claudicación o de alguna alteración manifiesta en el aparato locomotor.

Nuestro protocolo de trabajo se inicia cada vez, una vez en la explotación, con la elaboración de la historia clínica, que debe contar con una breve reseña y una anamnesis exhaustiva, seguidas de la exploración física general y de una minuciosa y sistemática exploración del aparato locomotor, con el fin de localizar el área o las áreas donde asienta la lesión, para finalizar con el estudio radiográfico y ecográfico de la misma.

4.3.1.– Historia clínica

A todos los animales incluidos en este trabajo se les realizó un examen clínico lo más completo posible, cuyos resultados se recogieron en la ficha clínica individual de cada animal, donde figura la siguiente información:

4.3.1.1.– Encabezado.

- Número de ficha clínica.
- Fecha.

4.3.1.2.– Reseña.

Dentro de la reseña se han incluido los siguientes datos:

- Identificación del paciente.
- Propietario.
- Actividad a la que se dedica el propietario.
- Raza.

- Sexo.
- Edad.

4.3.1.3.– Antecedentes y anamnesis.

En este apartado, se anotaron todas las observaciones del dueño con respecto a su animal, momento en que se originaron los síntomas, si los hay, cuál es el síntoma principal y cualquier historial de traumatismos, enfermedades, anestesias e intervenciones quirúrgicas anteriores o problemas clínicos pretéritos. También es muy importante recoger los hábitos del animal, sobre todo en relación con sus regímenes de ejercicio, de alimentación, etc. Finalmente, se incluye un resumen de su historial sanitario, vacunaciones y desparasitaciones.

Asimismo, dentro de este apartado se han recogido los siguientes datos:

- Peso al nacimiento.
- Fecha prevista del parto y fecha efectiva del parto.
- Tipo de parto.
- Número de parto.
- Inseminación o monta natural.
- Peso del toro.
- Estado de carnes de la madre.
- Alimentación de la madre.
- Empleo de suplementos minerales.
- Estabulación sueltos o amarrados.
- Estabulación en cubículos o en la cuadra.
- Tipo de suelo (tierra, hormigón, parrillas).
- Presencia de cama y tipo de cama.

4.3.1.4.– Exploración física.

4.3.1.4.1.– General.

Consta de los siguientes apartados:

- Examen general del animal, peso y evaluación de su condición corporal.
- Estado de la piel y el pelaje.
- Triada de constantes vitales: temperatura corporal, frecuencia cardíaca y frecuencia respiratoria.
- Tiempo de relleno capilar.
- Tiempo de recuperación del pliegue cutáneo.
- Examen de los ganglios superficiales.
- Auscultación somera de los aparatos cardiovascular, respiratorio y digestivo.
- Exploración neurológica básica (con el fin de descartar o confirmar una alteración de la locomoción consecuente a una afección del sistema nervioso).

4.3.1.4.2.– Exploración del aparato locomotor.

La exploración del aparato locomotor constó de una serie de pautas que se ejecutaron sistemáticamente en todos los animales, salvo en algunas circunstancias; en concreto, algunas de ellas no se realizaron en aquellos pacientes en los que existía la sospecha del posible agravamiento de algún proceso morboso existente, como consecuencia de las mismas, o cuando se consideraron innecesarias para llegar a un diagnóstico certero.

a) Inspección estática.

Se inició con la observación postural del aparato locomotor, dedicando una especial atención a la visión del animal parado, en pie o acostado; anotando los hallazgos relacionados con las alteraciones de las actitudes, la conformación y los aplomos, y de estructuras anatómicas concretas.

b) Inspección dinámica.

En la inspección de la locomoción, se observó y anotó si el animal claudicaba o no, de qué extremidad o extremidades lo hacía, qué tipo y qué grado de claudicación presentaba y en qué momento y circunstancias la manifestaba: en ejercicio, antes del ejercicio, después del ejercicio; en suelo duro o blando; en línea recta, en círculo o en otro trazado; al paso, al trote o en otro aire, y en cualquier otro tipo de condición o contexto.

Para la evaluación del grado de la cojera utilizamos la escala de 0 a 4, recomendada por SÁNCHEZ–VALLE (2008), por PEÑA (2011) y por SÁNCHEZ (2012), delimitando cada grado en función de las siguientes características:

0: No cojea en ningún caso.
1: No cojea al paso pero sí al trote.
2: Sí cojea al paso sin grandes alteraciones del movimiento de la línea dorsal.
3: Sí cojea al paso con grandes alteraciones del movimiento de la línea dorsal.
4: No utiliza la extremidad implicada o no se levanta del suelo.

c) Palpación, percusión y auscultación.

En este apartado se incluyen varias maniobras que podemos realizar de forma simultánea cuando sospechamos de una alteración asentada en las extremidades; éstas incluyen la palpación propiamente dicha, la percusión de ciertas estructuras, la presión, flexión, extensión, abducción, aducción, colateromoción e incluso la torsión de las estructuras, con el fin de descubrir puntos dolorosos, anomalías o limitaciones en el movimiento, deformaciones, alteraciones de la temperatura, sonidos anómalos, etc. (SÁNCHEZ, 2012).

d) Pruebas de exacerbación del dolor.

Tras la palpación de las extremidades, o durante la misma, realizamos varias pruebas para exacerbar el dolor que pudiéramos haber encontrado en la exploración realizada

hasta ese momento. En cualquier parte de la extremidad pueden consistir simplemente en una presión mayor que la ejercida hasta entonces, pero donde son realmente interesantes y variadas estas técnicas es en las diferentes articulaciones o complejos articulares, en las que podemos realizar varios tipos de maniobras, descritas por SÁNCHEZ (2012), entre las que sobresalen las pruebas de flexión, de extensión, de carga y de compresión.

d.1*) Pruebas de flexión*

Consistieron en la realización de una flexión de la articulación sospechosa, normal y sostenida durante 40-60 segundos, previamente a una nueva exploración, sobre todo a la inspección del paso o trote; cuando existía lesión articular, troclear o de los huesos sesamoideos, se incrementó la cojera, o no, y si se produjo este incremento, lo hizo en un grado o porcentaje mayor o menor, que fue recalificado con la misma escala de 0 a 4, utilizada para la calificación inicial de la claudicación, como describe SÁNCHEZ (2012).

d.2*) Pruebas de extensión*

Fueron realizadas mediante la extensión sostenida de una articulación para comprobar y cuantificar hasta dónde soportaba el animal la extensión de la misma y de ciertas estructuras, o si después de ésta se incrementaba la claudicación y en qué grado lo hacía, conforme las indicaciones de SÁNCHEZ (2012).

d.3) *Pruebas de carga*

Fueron practicadas mediante la elevación de una extremidad sana, contralateral a la sospechosa, durante un tiempo determinado (normalmente 60 segundos) para cargar todo el peso del animal sobre el miembro aparentemente cojo, y comprobar si, después de esta carga monopodal, se incrementaba la cojera y en qué porcentaje o grado lo hacía, recalificándola esta vez también de 0 a 4, como recomiendan DENOIX (2004) y SÁNCHEZ (2012).

d.4) *Pruebas de compresión*

Para la realización de estas pruebas, se comprimió el área sospechosa de la extremidad claudicante durante un tiempo y después se observó si aumentaba la claudicación o no (SÁNCHEZ, 2012).

e) Anestesias diagnósticas.

Cuando, tras la realización de estas pruebas, no era posible concretar de qué parte de la extremidad se quejaba el animal, o bien se quería confirmar el lugar de la dolencia, procedimos a realizar las anestesias diagnósticas: de conducción, intraarticulares e intrasinoviales; confirmar, identificar y delimitar así la zona dolorida nos permitió optimizar el uso de los medios complementarios de diagnóstico para poder visualizar y caracterizar la forma y dimensiones de la lesión.

Para realizar estas anestesias se utilizó mepivacaína al 2% sin vasoconstrictor (Scandinibsa®), comenzando desde la parte más distal de la extremidad hasta llegar, si procedía, a la proximal, y repitiendo la exploración y la recalificación de la cojera tras cada inyección, para así concretar el segmento del miembro donde se ubicaba el proceso causante del dolor.

4.3.1.5.– Exploraciones complementarias.

4.3.1.5.1.– Exploración radiográfica.

Tras una completa exploración y la localización topográfica del proceso que aquejaba al paciente, se procedió a la realización del estudio radiográfico de aquella área anatómica.

La mayoría de las radiografías fueron realizadas sin tranquilización previa y con el animal en la estación, aunque, en ocasiones, debido a la inquietud de algunos pacientes, fue necesaria la sedación de los mismos.

Las radiografías normalmente se llevaron a cabo con las extremidades en apoyo, elevado o no, bipodal o monopodal, según las necesidades del caso, excepto en aquellas ocasiones en las que para obtener una imagen adecuada de cierta estructura fue necesario flexionar, extender, aducir, abducir, o bien llevar hacia delante o hacia atrás la extremidad o la articulación en cuestión, siguiendo las indicaciones de SÁNCHEZ y GONZALO–ORDEN (2009).

Las proyecciones utilizadas fueron, en principio y como norma general, una craneocaudal o dorsopalmar/plantar, dependiendo de la región a estudiar, y una lateromedial. Después de observar las imágenes obtenidas, si fue preciso, se realizaron las proyecciones oblicuas especiales pertinentes para visualizar de manera óptima el área de interés.

En el caso del dedo, las proyecciones utilizadas fueron las clásicas dorsopalmar/plantar y lateromedial en apoyo bipodal elevado, y la dorsoproximal–palmarodistal oblicua con posicionadores de cuña, para estudiar la articulación interfalangiana distal y la tercera falange, tal y como describen DIK y GUNSSER (1989), KASER–HOTZ y col. (1991), BUTLER y col. (1993) y NOVALES (2004).

Para realizar las radiografías, fue necesaria la preparación previa del paciente; en el caso de estructuras recubiertas por piel y pelo, dicha preparación consistió en un lavado y cepillado de la región con el fin de eliminar cualquier suciedad o cuerpo radioopaco de la superficie corporal; para el estudio radiográfico de los pies además de la limpieza y lavado de las pezuñas se llevó a cabo un arreglo funcional de los mismos, si es que no se había realizado durante la exploración del aparato locomotor (SÁNCHEZ–VALLE, 2008; SÁNCHEZ y GONZALO–ORDEN, 2009).

En los casos en que fue necesario para el diagnóstico, dado que la radioopacidad de la pezuña es escasa, y con el fin de disponer de referencias del lugar concreto en que se encuentra el talón, se colocó una línea de sulfato de bario desde el inicio de la pezuña en el rodete coronario hasta la superficie de apoyo, que permite diferenciar el nivel exacto donde comienza el tejido córneo y la dirección que sigue la línea de la muralla.

En la radiografía se valoraron alteraciones de la opacidad radiográfica, tales como áreas radiolúcidas o radioopacas anómalas, como ocurre, por ejemplo, en el caso de osteolisis o de formaciones radioopacas en el interior o en la superficie del hueso o de otras estructuras, como los osteofitos, así como alteraciones en la anatomía radiográfica normal; además, se realizaron mediciones concretas, como por ejemplo, el ángulo de incongruencia articular en el caso de las deformidades flexurales o angulares, o en el de la infosura, en la que se midieron los ángulos de la rotación capsular y la rotación falangiana, el espesor dorsal de la muralla y el hundimiento de la tercera falange dentro del casco.

Para realizar todas las mediciones lineales absolutas, fue preciso hallar el coeficiente de reducción entre la imagen radiográfica y el tamaño real, tal como indican DIK y GUNSSER (1989), KASER–HOTZ y col. (1991), BUTLER y col. (1993), DYSON (2002), NOVALES (2004), STASHAK (2004), SÁNCHEZ–VALLE (2008), MORANDI y col. (2009) y SÁNCHEZ y GONZALO–ORDEN (2009).

4.3.1.5.2.– Exploración ecográfica.

La mayor parte de las exploraciones llevadas a cabo mediante ultrasonidos pudieron ser realizadas sin necesidad de tranquilizar a los animales, pero, en los casos que fue necesario, se recurrió a la sedación de éstos.

Para conseguir unas buenas imágenes de las lesiones, consideramos necesario hacer una correcta preparación del paciente, del equipo y del material: para ello, primero rasuramos la superficie de la zona a estudiar, para eliminar en lo posible el aire que queda atrapado entre el pelo y que impide la transmisión de los ultrasonidos, y, en ocasiones, rasuramos también la misma zona de la extremidad contralateral, para poder comparar las imágenes obtenidas de estructuras simétricas; entre tanto, sumergimos el envase de gel transmisor de ultrasonidos en agua caliente para mejorar su penetración y, una vez finalizado el rasurado, damos un masaje enérgico circular en la zona a estudiar con el gel caliente, pues, de esta forma, conseguimos que éste penetre en los poros de la piel, que se dilatan, y así minimizamos los problemas de contacto ocasionados por el aire que podría quedar atrapado en los mismos.

Después, colocamos la almohadilla de silicona (*pad)* en la sonda plana rectal de 8,0 MHz que permite una profundidad de visión de entre 0 y 12 cm, y aplicamos gel transmisor entre la sonda y la almohadilla y sobre ésta última. No se empleó en ninguna ocasión una sonda convexa, ni siquiera para estudiar la articulación coxofemoral, tal y como recomienda KOFLER (2009) en ***Ultrasonography as a Diagnostic Aid in Bovine Musculoskeletal Disorders***.

Seguidamente, iniciamos la exploración propiamente dicha, primero con una visión general de las estructuras, para ubicarnos anatómicamente, y después proseguimos examinando estructura por estructura en todas las direcciones del espacio, pero sobre todo se realizaron cortes longitudinales y transversales, por ser los más indicativos y estandarizados para la categorización de las lesiones.

Finalmente, y a medida que realizábamos el estudio, se grabaron y reseñaron las imágenes obtenidas para ser extraídas posteriormente.

Todo este procedimiento descrito se llevó a cabo conforme a las recomendaciones de REEF (1998; 2005), DENOIX (2004), SÁNCHEZ–VALLE (2008) y PEÑA (2011).

4.3.2.– Sedación.

En los casos en que se consideró necesaria, como consecuencia de la existencia de problemas en el manejo del animal o de indocilidad, se llevó a cabo su sedación para realizar las exploraciones radiográfica y ecográfica. En estos casos, se recurrió a la administración intravenosa de un agonista a_2 adrenérgico; en este sentido hemos seguido las indicaciones de ALONSO y col. (2005), que describen la utilización de la romifidina (Sedivet®), a una dosis de 5-20 μgr/kg, vía intravenosa.

Tras finalizar el estudio y, con fin de minimizar los riesgos derivados de la prolongación de los efectos de los agonistas a_2 adrenérgicos, se aplicó atipamezol (Antisedan®) como antagonista específico, siguiendo las recomendaciones de GONZÁLEZ–MEDINA (1998) y de ALONSO y col. (2005). La dosis empleada fue de 20-60 μgr/kg, utilizando

para ello tanto la vía intramuscular como la intravenosa, y diluyendo previamente el atipamezol al tratarse de volúmenes muy pequeños.

4.3.3.– Piezas anatómicas: exploración, preparación y almacenamiento de cortes macroscópicos.

Tanto en el caso de los animales sacrificados por ser la opción más aconsejada debido al proceso patológico que padecían, como en el de los obtenidos en el matadero de Villablino o los aportados por la empresa Agroseguro, se cortaron las extremidades y, cuando no fue posible su trabajo en fresco, se procedió a su congelación lo más rápidamente posible para evitar la alteración *post mortem* de las estructuras anatómicas.

La anamnesis, la exploración radiográfica y la exploración ecográfica se realizaron con idénticos procedimientos a los expuestos para los animales vivos; la exploración física, si no se había podido realizar *ante mortem*, lógicamente se vio reducida a la inspección y palpación.

Para congelar las extremidades, se las situó en una bandeja, ayudándonos de sacos de arena y cuñas de gomaespuma para que mantuviesen la postura en la que se encuentran cuando el animal está en la estación. En esta posición, las extremidades fueron transportadas al interior de una cámara frigorífica a -20ºC, donde se mantuvieron durante 16 horas. Posteriormente, se retiraron los sacos y las cuñas y, como describen PALENCIA (2008) y SÁNCHEZ–VALLE (2008), se mantuvieron los miembros durante un mínimo de 10 días más en la cámara.

Tras estos días de almacenaje, cuando lo que se pretendía era la creación de secciones concretas de las extremidades, éstas se sacaron y se realizaron cortes anatómicos para la fabricación de piezas permanentes y la creación de imágenes fotográficas que sirvieran de modelo; para ello, se seccionaron con una sierra eléctrica y las piezas obtenidas se depositaron en cajas herméticas de plástico opacas, que fueron de nuevo introducidas en el congelador a -20ºC para su adecuada conservación, permaneciendo allí hasta el momento en que se procedió, primero a fotografiarlas y más tarde a su estudio y a la identificación de estructuras, conforme a lo publicado por PALENCIA (2008).

Para realizar los cortes, nos ayudamos de un taco de madera de un centímetro de ancho que, apoyado en la parte metálica sobre la que se empuja la muestra, marcaba de una manera precisa el corte. Asimismo, se marcaron previamente las líneas de corte con un rotulador indeleble, estableciendo los diferentes cortes a realizar a una distancia de un centímetro, tal como recomiendan PALENCIA (2008) y SÁNCHEZ–VALLE (2008).

Una vez realizados los cortes, éstos fueron almacenados, de manera ordenada y sistematizada, en cajas herméticas de plástico opaco para evitar el contacto con la luz y con el aire del resto de la cámara. La disposición de los cortes, en función de las estructuras de interés, fue proximodistal, lateromedial y dorsopalmar/plantar, y cada corte fue identificado individualmente dentro de su secuencia, de acuerdo con PALENCIA (2008) y SÁNCHEZ–VALLE (2008).

Las extremidades sobre las que, en vez de cortes, se practicó la disección para la preparación de otro tipo de piezas anatómicas que no fueran secciones, cuando no se disecaron en fresco, se congelaron de la misma forma anteriormente descrita, para su posterior preparación. Cuando lo que se pretendía con estas extremidades era la preparación de tejidos blandos, la secuencia de actuaciones sobre las mismas fue: disección, desengrasado, fijación y deshidratación; mientras que, en el caso de que se quisiesen preparar huesos, la secuencia fue algo distinta y se basó en la cocción, desengrasado, limpieza y blanqueado.

4.3.4.– Tratamiento digital de las imágenes.

Las imágenes fueron obtenidas en placas radiográficas convencionales, con el equipo de ecografía y con la máquina fotográfica digital; por ello, el tratamiento que sufrieron las diferentes imágenes fue distinto en función del equipo de procedencia.

Las placas radiográficas fueron digitalizadas con un escáner especial para radiografías, almacenadas en formato DICOM y, posteriormente, trasladadas a una estación de trabajo donde fueron grabadas en formato .jpg y almacenadas en lápices de memoria de 3,76 GB.

El formato DICOM no afecta ni tiene relación con la calidad de las imágenes y se conoce como sistema Lossless (sin pérdida o compresión). Este formato consigue compatibilizar equipos diferentes para que éstos puedan "entenderse", pues coloca la gran cantidad de información que maneja en los sitios correspondientes, de forma que pueda ser leída por sistemas diferentes.

En el ecógrafo Pie medical, a diferencia del LOGIQ e donde las imágenes se obtenían y guardaban directamente en formato .jpg, se generaban imágenes en formato .BMP, imágenes que se grabaron en disquetes (al ser éste el único medio de grabación que nos ofrecía) en el propio equipo y que se trasladaron mediante este soporte al ordenador donde se transformaban posteriormente en formato .jpg.

4.4.– TRATAMIENTO ESTADÍSTICO

El estudio estadístico realizado, a partir de los datos recogidos, ha consistido en una estadística descriptiva y en la comparación entre las frecuencias de las distintas variables estudiadas, y se ha llevado a cabo con la prueba de Chi^2 (Yates), ya que es una prueba no paramétrica, que nos permite realizar este estudio aun cuando la distribución de la población estudiada no sea normal; es decir, puede ser desarrollado de manera que tengan el nivel de significación requerido, sin importar la distribución de los miembros de dicha población. Además, para elegir esta prueba estadística, hemos tenido en cuenta que nuestras variables son dicotómicas, es decir, que poseen dos categorías, en nuestro caso positivo y negativo. En este estudio, se ha considerado las diferencias como significativas para $p \leq 0{,}05$ y altamente significativas para $p \leq 0{,}001$; el programa estadístico empleando para su realización ha sido el **EpiInfo®** (versión 3.5.1) para Windows (CDC, Atlanta, Georgia, USA), al igual que DUARTE (2008), SÁNCHEZ–VALLE (2008) y PEÑA (2011), utilizando, en general, las variables con al menos cinco individuos, y nunca las de menos de cuatro. Este programa estadístico, en el caso de frecuencias menores a cinco individuos en alguno de los diferentes registros que puede tomar una variable, no permite el cálculo del Odds Ratio al relacionar dos variables.

5.– Resultados

5.– RESULTADOS

5.1.– DISTRIBUCIÓN DE LOS PACIENTES

5.1.1.– Distribución temporal

El estudio, que ha tenido una duración de cinco años, muestra la distribución temporal de los pacientes que se resume en la tabla y la gráfica 1.

Tabla 1.– Distribución temporal de los pacientes.

AÑO NATURAL	Nº DE CASOS	PORCENTAJE
2009	18	5,9
2010	70	23,0
2011	63	20,7
2012	112	36,8
2013	41	13,5
Total	**304**	100,0

Como puede observarse tanto en la tabla como en la gráfica, se observa un incremento progresivo del número de casos atendidas desde el inicio del estudio hasta que, en el último año de la recopilación de datos, aparece un brusco descenso de éstos, siendo el 2013 uno de los años menos activos en lo que a la atención de pacientes se refiere.

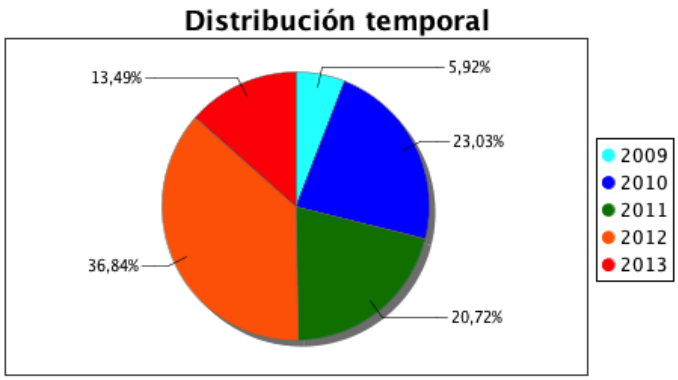

Gráfica 1.– Distribución temporal de los pacientes.

5.1.2.– Sexo

La tabla y la gráfica 2 muestran que los porcentajes de animales cojos que hemos atendido, agrupados en función del sexo, están bastante desequilibrados, siendo el número global de machos significativamente mayor con respecto al de hembras.

Tabla 2.– Distribución de los pacientes en función del sexo.

SEXO	Nº DE CASOS	PORCENTAJE
Macho	209	68,8
Hembra	95	31,3
Total	**304**	100,0

Gráfica 2.– Distribución de los pacientes en función del sexo.

5.1.3.– Edad

En un primer momento, los animales se agruparon, en función de la edad de la aparición de la claudicación, en cinco grupos, tal y como figura en la tabla y en la gráfica 3a:

Tabla 3a.– Distribución de los pacientes en función de la edad.

INTERVALO DE EDAD	Nº DE CASOS	PORCENTAJE
0 – 15 días	141	46,4
16 días – 2 meses	75	24,7
2 – 4 meses	33	10,9
4 – 6 meses	14	4,6
6 meses – 1 año	41	13,5
Total	**304**	100,0

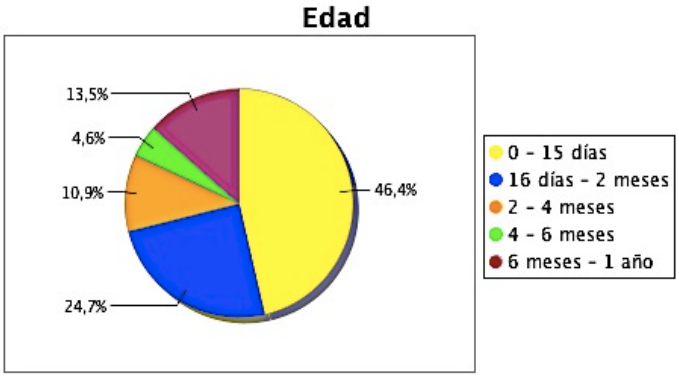

Gráfica 3a.– Distribución de los pacientes en función de la edad.

Con el fin de simplificar la interpretación de los resultados y conseguir una mayor significación estadística para los datos obtenidos, también nos pareció oportuno agruparlos en dos lotes, de menores o mayores de dos meses de edad (Tabla y Gráfica 3b), lo que permitió comprobar que el grupo más numeroso es el de los menores de dos meses (71,1%).

Tabla 3b.– Distribución de los pacientes en función de la edad.

INTERVALO DE EDAD	Nº DE CASOS	PORCENTAJE
< 2 meses	216	71,1
≥ 2 meses	88	28,9
Total	**304**	100,0

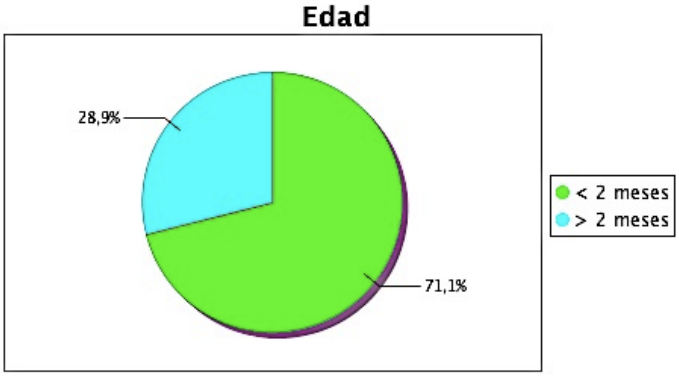

Gráfica 3b.– Distribución de los pacientes en función de la edad.

5.1.4.– Peso al nacimiento

La tabla y la gráfica 4a muestran que la mayoría de los terneros (44,1%) presentaba un peso al nacimiento de entre 41 y 50 Kg, siendo relativamente numeroso, desde el punto de vista obstétrico aunque no tanto en cuanto a su valor numérico absoluto, el grupo de los que tenían un peso de entre 51 y 60 Kg (12,2%).

Tabla 4a.– Distribución de los pacientes en función del peso al nacimiento.

PESO AL NACIMIENTO	Nº DE CASOS	PORCENTAJE
< 41 Kg	124	40,8
41 – 50 Kg	134	44,1
51 – 60 Kg	37	12,2
> 61 kg	9	3.0
Total	**304**	100,0

Gráfica 4a.– Distribución de los pacientes en función del peso al nacimiento.

A igual que se hizo con la edad de presentación de la claudicación, también en este caso hemos realizado una distribución en dos grupos para facilitar el manejo de los datos y buscar otro tipo de significación estadística (Tabla y Gráfica 4b); en este caso se observa que es mayor el número de animales de más de 41 kg al nacimiento.

Tabla 4b.– Distribución de los pacientes en función del peso al nacimiento.

PESO AL NACIMIENTO	Nº DE CASOS	PORCENTAJE
< 41 Kg	124	40,8
≥ 41 Kg	180	59,2
Total	**304**	100,0

Gráfica 4b.– Distribución de los pacientes en función del peso al nacimiento.

5.1.5.– Tipo de estabulación

La tabla y la gráfica 5a reflejan la agrupación de los pacientes afectados por algún tipo de claudicación en función del sistema de estabulación en el que se encontraban, donde se observa que el grupo mayoritario es el de los terneros que se mantenían libres en el establo de las vacas, seguido del de los encerrados en cubículos colectivos para 5 - 8 animales, siendo menores y similares los porcentajes de los animales que permanecían en praderas y de los que estaban permanentemente amarrados:

Tabla 5a.– Distribución de los pacientes en función del tipo de estabulación.

TIPO DE ESTABULACIÓN	Nº DE CASOS	PORCENTAJE
Campo	47	15,5
Libre en establo	142	46,7
Libre en cubículo	73	24,0
Amarrado	42	13,8
Total	**304**	100,0

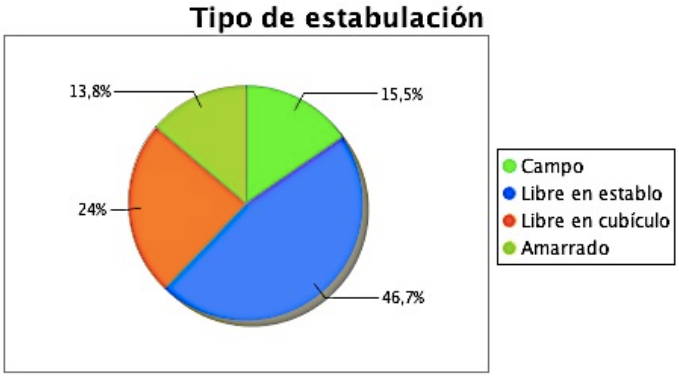

Gráfica 5a.– Distribución de los pacientes según el tipo de estabulación.

En la tabla y la gráfica 5b aparece la distribución de los pacientes al agruparlos en función de si se hallaban en el campo o estabulados; puede comprobarse que el 84,5% de los bovinos afectados por algún tipo de claudicación se encontraban estabulados.

Tabla 5b.– Distribución de los pacientes en función de la estabulación.

ESTABULACIÓN	Nº DE CASOS	PORCENTAJE
Campo	47	15,5
Estabulados	257	84,5
Total	**304**	100,0

Gráfico 5b.– Distribución de los pacientes en función de la estabulación.

5.1.6.– Medio imaginológico

A todos los pacientes incluidos en este estudio se les realizó un estudio radiográfico y otro ecográfico.

5.1.7.– Procesos patológicos

Los procesos diagnosticados, al igual que su incidencia en nuestros pacientes, quedan reflejados en la tabla y en el gráfico 6, donde se aprecia diáfanamente que los procesos más frecuentes son las **enfermedades del desarrollo esquelético**, seguidas de cerca por los **procesos inflamatorios y sépticos**, y quedando en tercer lugar, pero a cierta distancia, las **fracturas**. Tanto en la gráfica como en la tabla 6 se evidencia que el número de afecciones estudiadas es sensiblemente mayor que el número de pacientes incluidos en el estudio, al padecer éstos de forma simultánea, por lo general, múltiples procesos patológicos en las diferentes regiones articulares.

Tabla 6.– Procesos diagnosticados y frecuencia de presentación.

PROCESOS PATOLÓGICOS	Nº DE AFECCIONES ESTUDIADAS	PORCENTAJE DE BOVINOS AFECTADOS
Fracturas	56	18,4
Osteítis y periostitis	43	14,1
Osteomilitis	4	1,3
Fisitis	37	12,2
Secuestro óseo	1	0,3
Anomalías congénitas de los huesos	3	1,0
Hipoplasia ósea	114	37,5
Luxaciones	7	2,3
Artritis sépticas	57	18,8
Enfermedad degenerativa articular	1	0,3
Osteocondritis disecante	4	1,3
Deformidades flexurales	94	30,9
Deformidades angulares	33	10,9
Tenositis	54	17,8
Desmitis	18	5,9
Entesopatías	13	4,3
Tenosinovitis	70	23,0
Roturas tendinosas	9	3,0
Roturas ligamentosas	7	2,3
Desgarros musculares	1	0,3
Síndrome infosura – laminitis	1	0,3
Abscesos	68	22,4
Bursitis	59	19,4
Total	**754**	

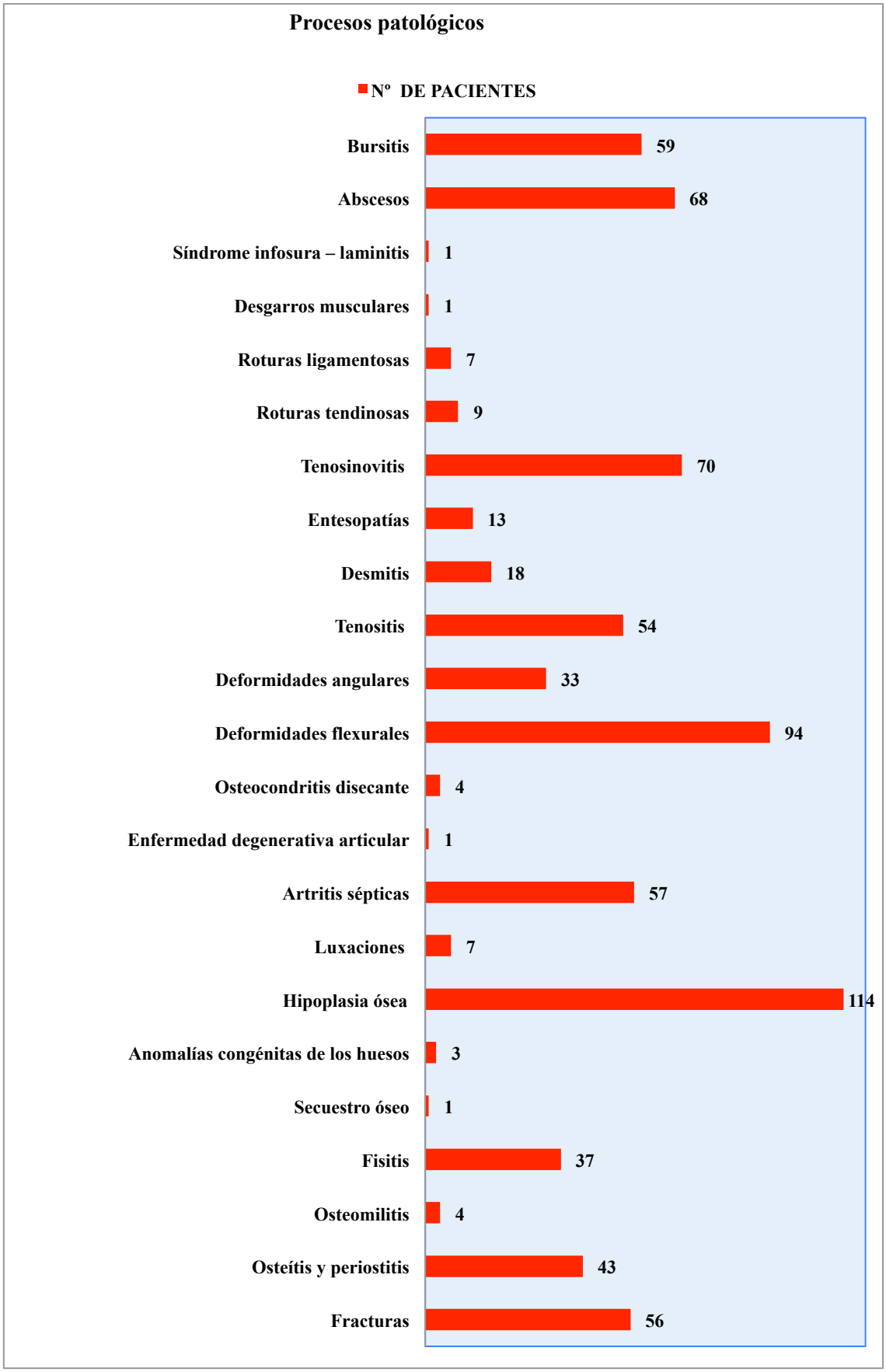

Gráfico 6.— Procesos diagnosticados y frecuencia de presentación.

5.2.– AFECCIONES DE LOS HUESOS

5.2.1.– Fracturas

Hemos encontrado un total de 56 bovinos aquejados de fracturas óseas, que representan el 18,4% de los pacientes de nuestro estudio. En la tabla 7, que muestra su distribución en función de la estructura ósea implicada, observamos que, en general, comprometieron a los huesos largos del esqueleto apendicular, siendo escasas las que acontecieron en los huesos cuboides del carpo (1,8%) o del tarso (1,8%). Las fracturas afectaron de forma similar a los miembros anteriores (25) y a los posteriores (32), sucediendo las de la caña (23) con una frecuencia muy superior a las del resto de huesos, e implicando, en uno de los bovinos afectados, de modo simultáneo a dos huesos diferentes.

Tabla 7.– Distribución de las fracturas.

ESTRUCTURA AFECTADA	Nº DE AFECCIONES ESTUDIADAS	PORCENTAJE DE BOVINOS AFECTADOS POR FRACTURAS
3ª Falange	1	1,8
Gran metacarpiano	17	30,4
Carpo (trapezoideocapitatum)	1	1,8
Carpo (4º carpiano)	1	1,8
Cúbito (olécranon)	2	3,6
Radio	2	3,6
Húmero	1	1,8
2ª Falange	1	1,8
Gran metatarsiano	6	10,7
Tarso (centrocuartal)	1	1,8
Tarso (calcáneo)	3	5,4
Tibia	12	21,4
Fémur	9	16,1
Total	**57**	

En cuanto a su clasificación, con la sola excepción de una fractura abierta que, afectando a la placa de crecimiento del metatarsiano, se clasificó en el sistema de Salter–Harris como de Tipo 1, todas ellas fueron cerradas. No hemos comprobado, en

ninguno de los bovinos afectados por alguna fractura ósea, la formación posterior de ningún secuestro óseo.

Se clasificaron como perinatales, las fracturas cuya sintomatología fue evidente desde el momento del nacimiento, y comprobamos como éstas afectaron al 41,1% de los bovinos aquejados de alguna rotura ósea, con una distribución que se muestra en la tabla 8.

Tabla 8.– Distribución de las fracturas perinatales.

ESTRUCTURA AFECTADA	Nº DE CASOS	PORCENTAJE
Metacarpiano	11	47,8
Metatarsiano	2	8,7
Tibia	2	8,7
Fémur	8	34,8
Total	**23**	100,0

5.2.1.1.– Relación fracturas perinatales – peso al nacimiento

La tabla 9, en la que se comprueba que el 65,2% de los bovinos afectados de alguna fractura ósea en el momento del nacimiento presentaban un peso igual o superior a 41 Kg, revela que este estudio no ha permitido, sin embargo, demostrar una relación estadísticamente significativa (Chi^2=0,15; p=0,69; OR=1,31, IC95%: 0,54 – 3,12) entre ambos factores, dado que están involucrados, en porcentajes similares, tanto los bovinos de peso inferior a 41 Kg (6,5%) como los que mostraban un peso superior en el momento del nacimiento (8,3%).

Tabla 9.– Relación fracturas perinatales – peso al nacimiento.

PESO AL NACIMIENTO	Sin fractura	Con fractura	TOTAL
< 41 Kg	116	8	124
% Fila	93,5	6,5	100,0
% Columna	41,3	34,8	40,8
≥ 41 Kg	165	15	180
% Fila	91,7	8,3	100,0
% Columna	58,7	65,2	59,2
TOTAL	281	23	304
% Fila	92,4	7,6	100,0
% Columna	100,0	100,0	100,0

Chi^2=0,15; p=0,69; OR=1,31; IC95%: 0,54 – 3,21.

5.2.1.2.– Relación fracturas perinatales – extracción forzada en el parto

La extracción forzada en exceso, con que se ayudó al nacimiento de algunos bovinos, está directamente relacionada con el origen de alguna fractura en el 25,6% de los que la sufrieron, y con el 87% de los bovinos neonatos afectados por alguna rotura ósea (Tabla 10); apareciendo una relación estadística altamente significativa entre esta deficiencia en el manejo y la aparición de alguna fractura ósea en el bovino neonato, que muestra que los terneros que la sufren presentan un riesgo casi 26 veces mayor de sufrir una fractura que los correctamente atendidos (Chi^2=45,60; p<0,001; OR=25,63, IC95%: 7,36 – 89,23).

Tabla 10.– Relación fracturas perinatales – extracción forzada en el parto.

EXTRACCIÓN FORZADA	Sin fractura	Con fractura	TOTAL
Excesiva	223	3	226
% Fila	98,7	1,3	100,0
% Columna	79,4	13,0	74,3
Correcta	58	20	78
% Fila	74,4	25,6	100,0
% Columna	20,6	87,0	25,7
TOTAL	281	23	304
% Fila	92,4	7,6	100,0
% Columna	100,0	100,0	100,0

Chi^2=45,60; p<0,001; OR=25,63; IC95%: 7,36 – 89,23.

5.2.1.3.– Relación fracturas – estación del año

Si bien en el presente trabajo pudimos constatar una reducción del número de fracturas que se produjeron en otoño (14,3% del total de las fracturas) con respecto a otras estaciones del año, con porcentajes siempre superiores al 25% de las fracturas, esta diferencia no resultó estadísticamente significativa. En la tabla 11 se muestra, además, que la proporción de terneros que padecieron fracturas con respecto a los que no lo hicieron fue menor en invierno (16,5%) que en las restantes estaciones (en todas ellas con un porcentaje superior al 19%), así como que el número de terneros atendidos fue menor en otoño que en cualquiera de las otras estaciones del año, aunque ninguna de estas diferencias resultó estadísticamente significativa (Chi^2=6,20; p=0,10).

Tabla 11.– Relación fracturas – estación del año.

ESTACIÓN DEL AÑO	Sin fractura	Con fractura	TOTAL
Primavera	65	16	81
% Fila	80,2	19,8	100,0
% Columna	26,2	28,6	26,6
Verano	59	14	73
% Fila	80,8	19,2	100,0
% Columna	23,8	25,0	24,0
Otoño	33	8	41
% Fila	80,5	19,5	100,0
% Columna	13,3	14,3	13,5
Invierno	91	18	109
% Fila	83,5	16,5	100,0
% Columna	36,7	32,1	35,9
TOTAL	248	56	304
% Fila	81,6	18,4	100,0
% Columna	100,0	100,0	100,0

Chi^2=0,41; p=0,93.

5.2.1.4.– Imágenes

En general, las fracturas de los huesos largos conllevan, además de una claudicación y un edema manifiesto, una deformación importante de la región anatómica afectada. En la figura 1, que corresponde a un bovino que presenta una fractura en el tercio proximal de la tibia, observamos la falta de alineamiento óseo y el gran edema producido (flecha azul).

Fig. 1 Bovino con fractura de tibia.

En la figura 2 se muestra la fotografía de un bovino macho, de once meses de edad, que padece la fractura del calcáneo derecho, que se produjo como consecuencia de golpearse al saltar una pared de piedra en un prado, en pos de una vaca en celo; en ella se aprecia la deformación de la región por el edema producido.

Fig. 2 Fractura del calcáneo derecho.

La figura 3 muestra una fractura abierta, que afecta a la placa de crecimiento fisario del metatarsiano de un bovino, producida al intentar escapar del ataque de algún lobo.

Fig. 3 Fractura abierta en la fisis del gran metatarsiano.

En la figura 4 se muestra un corte anatómico del metacarpiano de un bovino afectado por una fractura debida a un exceso de tracción en el parto; puede comprobarse como, a este nivel, afecta casi exclusivamente a la cortical, produciendo una hemorragia (flecha verde) y el desprendimiento del periostio (flecha azul).

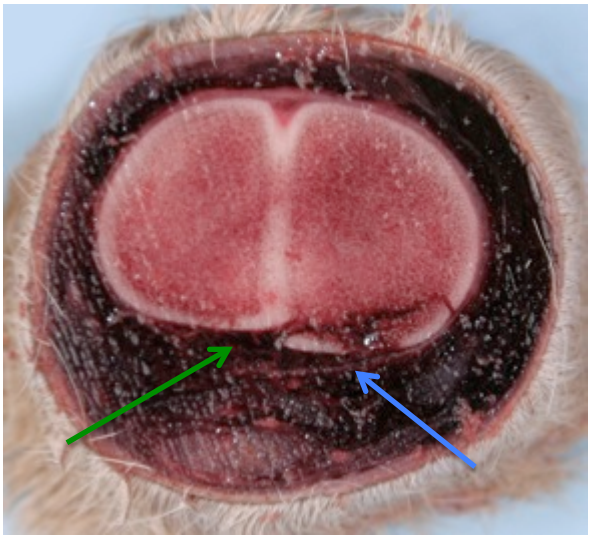

Fig. 4 Corte anatómico de una fractura en el metacarpiano.

En la exploración del bovino que aparece en la figura 5, a la inspección se aprecia edema y falta de alineamiento óseo en el menudillo derecho, con una movilidad anómala y crepitación ósea a la palpación; signos clínicos que corresponden con la fractura producida en el metacarpiano, debido al exceso de fuerza con el que se utilizó un dispositivo mecánico de extracción durante el parto.

Fig. 5 Fractura en el metacarpiano por exceso de fuerza aplicado en el parto.

La figura 6 muestra un modelo antiguo de dispositivo mecánico extractor, aún en uso, que sirve para ilustrarnos de lo brutal que, en las manos inadecuadas, puede llegar a ser la extracción forzada de un ternero, en el caso de aparecer algún tipo de distocia materno–fetal.

Fig. 6 Dispositivo mecánico utilizado para la extracción forzada de terneros.

Mediante radiografía, cuando el haz de rayos incide en la misma dirección que el plano de fractura, ésta se observa como una línea radiolúcida más o menos extensa y ancha, que altera la continuidad en la estructura del hueso. Si el haz de rayos es oblicuo encontraremos varias líneas radiolúcidas, mientras que si éste es perpendicular al plano de fractura es posible que ésta pase desapercibida, hecho que, en una primera consulta, comprobamos en un bovino de nuestro estudio que padecía una fisura en el aspecto dorsal del extremo capital de un metacarpiano. Las radiografías que aparecen en la figura 7 muestran una fractura diafisaria, en espiral y con desplazamiento, del gran metacarpiano de un bovino, que se aprecia, en la proyección dorsopalmar, como una línea radiolúcida con desplazamiento de los fragmentos; en cambio, en la proyección lateromedial, al incidir oblicuamente el haz de rayos, aparecen varias líneas y, aparentemente, la fractura cursa sin desplazamiento de los bordes óseos. En ambas proyecciones se observa la proliferación perióstica (flechas rojas) que se produce como consecuencia del desprendimiento del periostio, reacción que aparece como una línea de radiodensidad ósea, pero menor que la correspondiente al metacarpiano, sobre la cortical ósea; puede comprobarse, de igual modo, la deformación producida en los tejidos blandos, que aparece como un área de mayor radiolucidez (flechas amarillas).

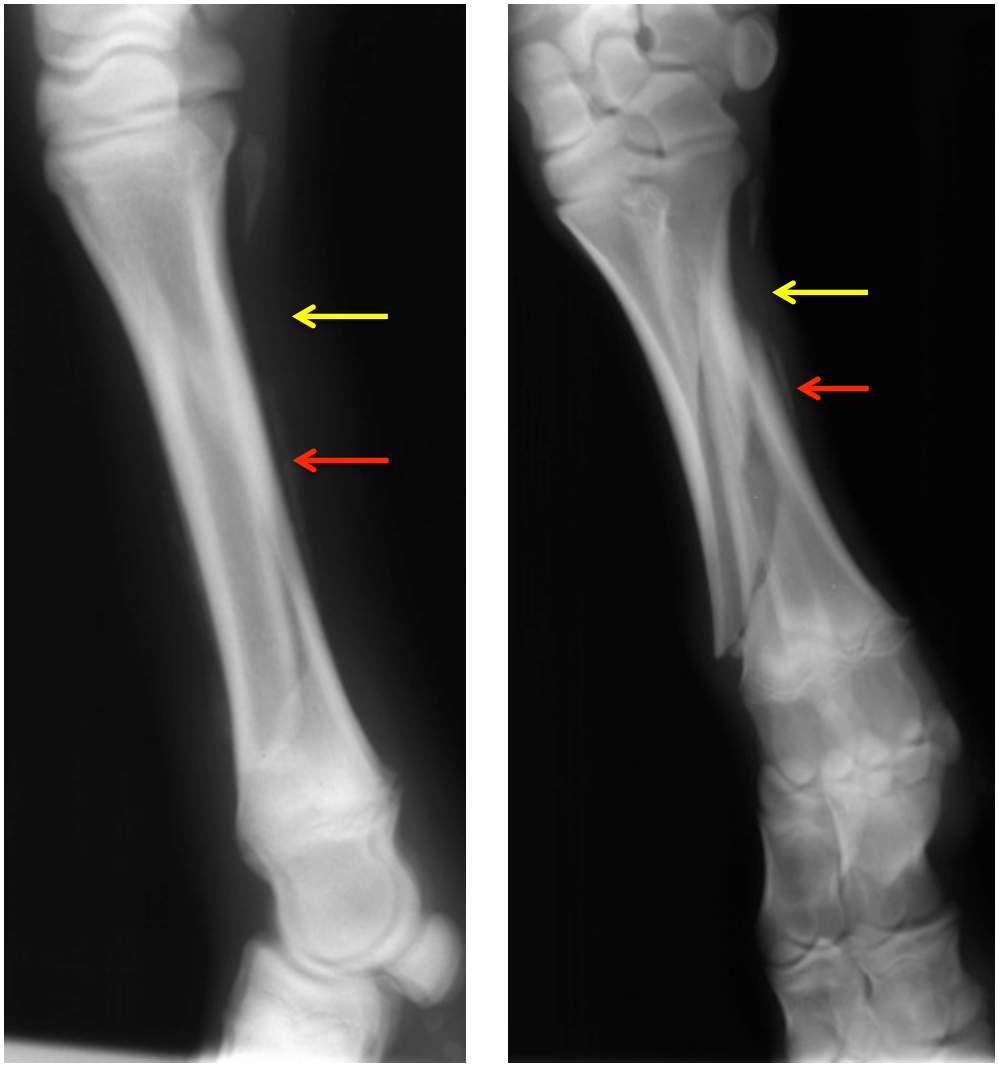

Fig. 7 Proyecciones lateromedial y dorsopalmar de una fractura diafisaria del gran metacarpiano.

La figura 8 muestra el tarso de un ternero que presenta una fractura del hueso resultante de la fusión del hueso central del tarso y del cuarto tarsiano (centrocuartal). Se trata de una fractura oblicua y conminuta, que, debido al paso de los días y a la rarefacción de sus bordes, muestra la línea radiolúcida de fractura como una interrupción muy obvia de la continuidad del hueso (flecha azul). Puede comprobarse la existencia de un fragmento óseo (flecha roja) que, radiográficamente, muestra unos signos de rarefacción que observamos en forma de pérdida de radiodensidad; esta desvitalización se produciría al perder el tejido óseo su aporte sanguíneo, pudiendo dar como resultado un secuestro, o como consecuencia de padecer éste una infección. En este momento, no se aprecian signos de osteoartritis o de deformidad angular, mostrándose paralelos los espacios articulares intertarsiano y tarsometatarsiano.

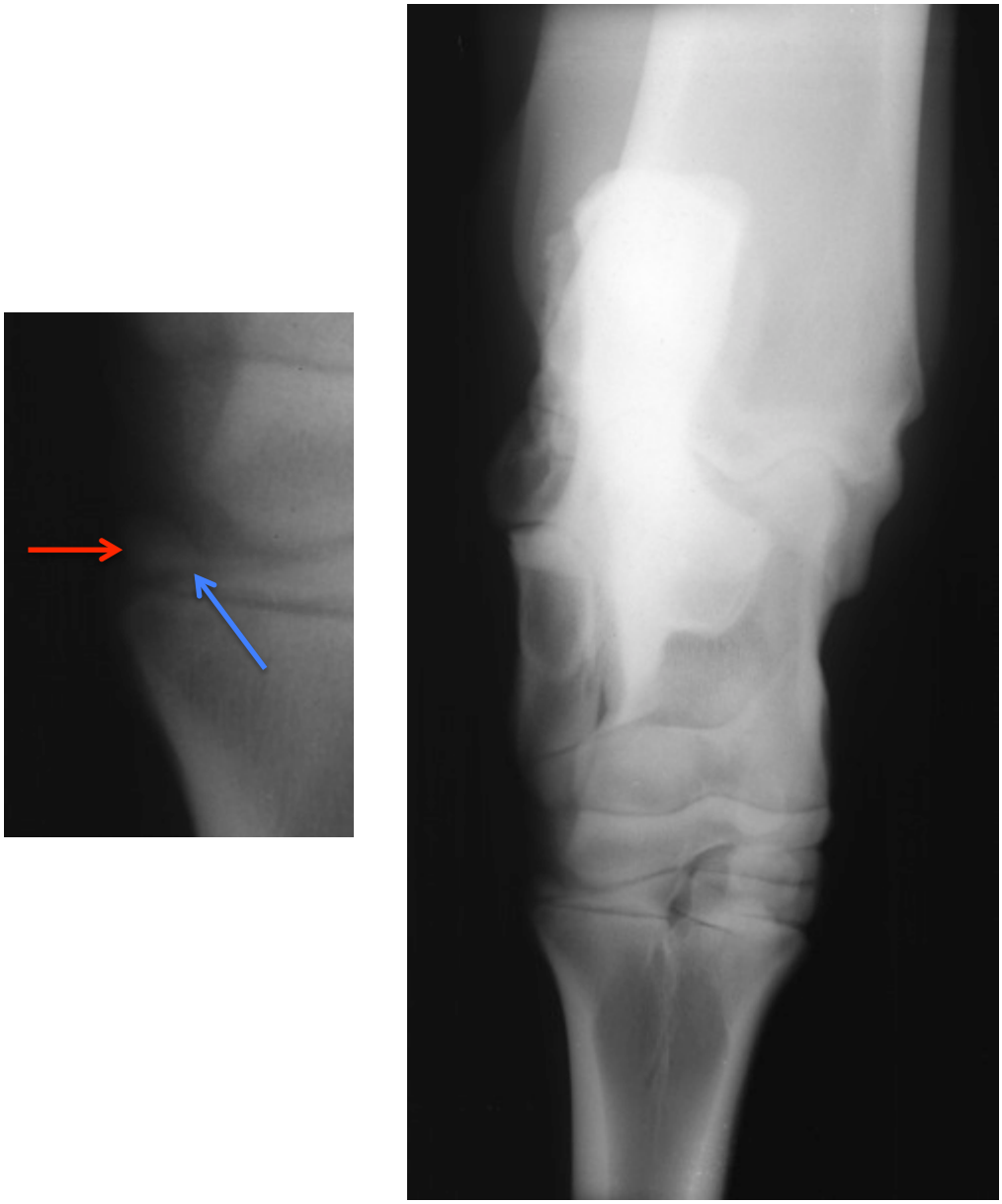

Fig. 8 Fractura del tarsiano centrocuartal.

La figura 9 muestra la radiografía de una fractura de la tuberosidad del olécranon de un bovino, donde puede comprobarse la gran avulsión ósea que se produce como consecuencia de la tensión ejercida por el tríceps braquial, avulsión que tuvo lugar, asimismo, en una de las fracturas de la tuberosidad del calcáneo de otro bovino; igualmente pueden observarse unos bordes óseos afilados (flecha roja), que indicarían que la fractura es muy reciente.

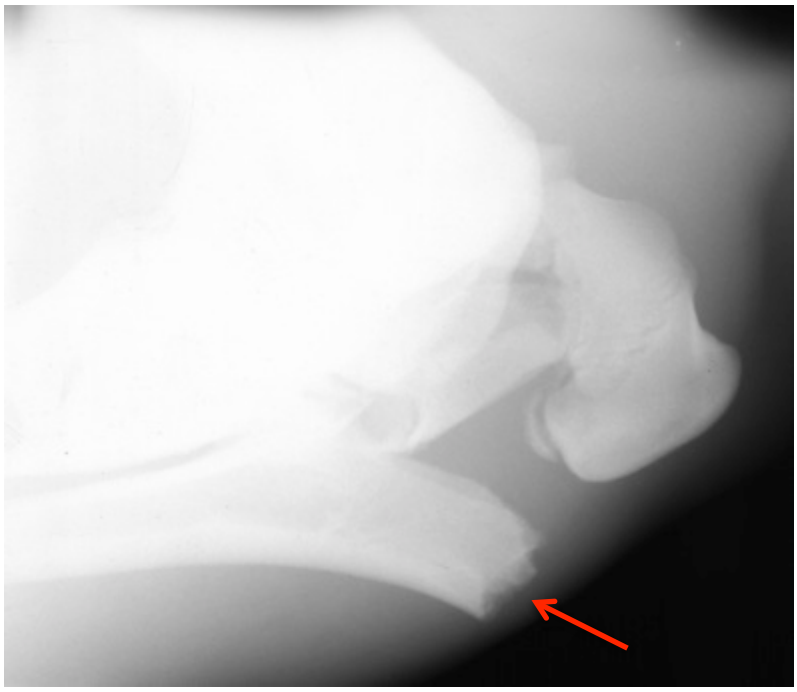

Fig. 9 Fractura con gran avulsión de la tuberosidad del olécranon.

La figura 10, en la que aparece una ecografía longitudinal, realizada sobre el aspecto lateral del extremo distal del metacarpiano cuarto de un ternero, muestra la fractura de su tróclea lateral. Lo primero que llama la atención es la gran deformación que se aprecia en los tejidos blandos sobre la fractura, apareciendo la línea de fractura (2) como una zona hipoecogénica, que altera la hiperecogenicicidad uniforme con sombra acústica de la superficie ósea del metacarpiano (1). Se comprueba, de igual modo, que la fractura cursa con un desplazamiento del fragmento distal de la tróclea del metacarpiano 4º, cuya distancia medida al punto de aplicación de la sonda del ecógrafo es de 0,5 cm. Sobre la línea ósea, aparece una banda que corresponde al ligamento colateral lateral (3), cuyas fibras se muestran escasamente ecogénicas, al haber perdido totalmente su tensión debido al gran desplazamiento con que cursa la fractura.

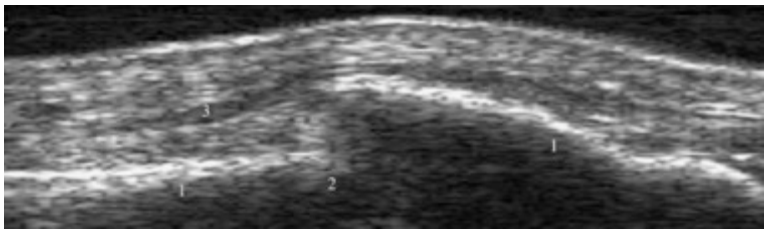

Fig. 10 Ecografía de una fractura en el aspecto lateral del gran metacarpiano de un bovino.

Las imágenes ecográficas que aparecen en las figuras 11 y 12 muestran una fractura en el calcáneo de un bovino. La figura 11 presenta una ecografía longitudinal, realizada sobre el aspecto plantar del calcáneo, en la que, debido al desplazamiento del extremo proximal de éste, se muestra una brecha que interrumpe la hiperecogenicidad uniforme con sombra acústica de la superficie ósea, y que presenta un contenido anecoico, consecuente a la hemorragia que se produjo durante el traumatismo, con puntos hiperecogénicos en su interior, correspondientes a la fragmentación del hueso calcáneo y cuya extensión es de 1,20 cm.

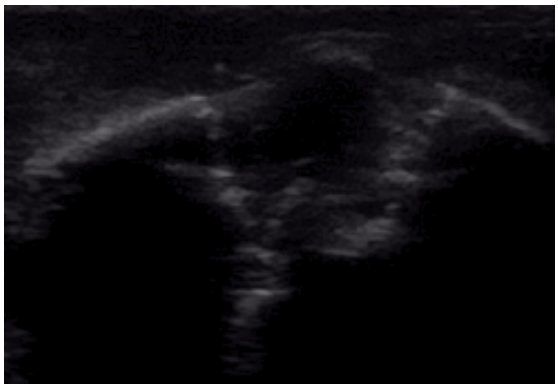

Fig. 11 Ecografía del aspecto plantar de una fractura del calcáneo de un bovino.

La figura 12, que corresponde a la ecografía longitudinal del aspecto lateral del mismo calcáneo, muestra la interrupción de la superficie ósea en el lugar de la fractura y el desplazamiento de su fragmento proximal (a la izquierda de la imagen). Sobre el calcáneo (C), aparecen unas fibras ecoicas que pertenecen a la porción profunda del ligamento colateral lateral del tarso (1) y, entre éstas y el fragmento óseo proximal, se aprecia un espacio que muestra un contenido anecoico.

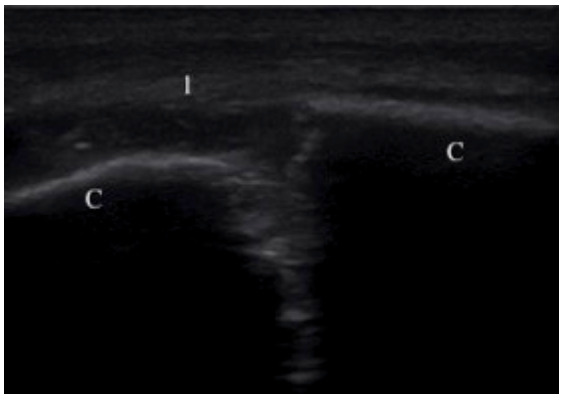

Fig. 12 Ecografía del aspecto lateral de una fractura del calcáneo de un bovino.

5.2.2.– Osteítis y periostitis

Se ha diagnosticados osteítis y periostitis en 42 de los bovinos de nuestro estudio, que representan el 13,8% de la totalidad; en la tabla 12 se muestra su distribución en función de la estructura ósea afectada; es digno de destacar que la mayoría de los casos tienen su asiento en la región metacarpiana o metatarsiana.

Tabla 12.– Frecuencia de presentación de las osteítis y periostitis en función de su localización.

HUESO AFECTADO	Nº DE AFECCIONES ESTUDIADAS	PORCENTAJE DE BOVINOS AFECTADOS
Primera falange	1	2,4
Segunda falange	3	7,1
Tercera falange	3	7,1
Gran metacarpiano	15	35,7
Carpianos	5	11,9
Radio	1	2,4
Gran metatarsiano	8	19,0
Tarsianos	5	11,9
Tibia	7	16,7
Fémur	1	2,4
Total	**49**	

La mayor parte de estos procesos inflamatorios óseos se localizaba en zonas de los huesos propensas a recibir contusiones, como consecuencia de la escasa cobertura de dichos segmentos por parte de los tejidos blandos, y aunque es perfectamente posible la aparición de osteítis como respuesta a una agresión puntual única, o bien debido a traumatismos continuados en ausencia de infección, en la mayoría de los de bovinos de nuestro trabajo que la padecían se comprobó la presencia de sepsis en la zona.

5.2.2.1.– Relación osteítis y periostitis – fisitis

En el 42,9% de los bovinos que padecían osteítis y periostitis se comprobó la presencia simultánea de fisitis, y el análisis estadístico demostró una relación altamente significativa entre estos dos procesos (Chi^2=39,66, p<0’001), siendo el riesgo de padecer osteítis y periostitis más de 9 veces mayor en un paciente que presenta fisitis que en uno que no la padece (OR=9,59, IC95%: 4,44 – 20,69) (Tabla 13).

Tabla 13.– Relación osteítis y periostitis – fisitis.

FISITIS	Sin osteítis/periostitis	Con osteítis/periostitis	TOTAL
Sin fisitis	243	24	267
% Fila	91,0	9,0	100,0
% Columna	92,7	57,1	87,8
Con fisitis	19	18	37
% Fila	51,4	48,6	100,0
% Columna	7,3	42,9	12,2
TOTAL	262	42	304
% Fila	86,2	13,8	100,0
% Columna	100,0	100,0	100,0

Chi^2=39,66; p<0,001; OR=9,59; IC95%: 4,44 – 20,69.

5.2.2.2.- Relación osteítis y periostitis – desmitis

Al relacionar la presencia de osteítis y periostitis con el padecimiento de desmitis, se ha encontrado una relación estadística altamente significativa (Chi^2=24,39, p<0,001), según la cual, los bovinos de nuestro estudio presentan un riesgo casi 10 veces mayor de padecer ambos procesos conjuntamente que de padecerlos por separado (Tabla 14).

Tabla 14.– Relación osteítis/periostitis – desmitis.

DESMITIS	Sin osteítis/periostitis	Con osteítis/periostitis	TOTAL
Sin desmitis	254	32	286
% Fila	88,8	11,2	100,0
% Columna	96,9	76,2	94,1
Con desmitis	8	10	18
% Fila	44,4	55,6	100,0
% Columna	3,1	23,8	5,9
TOTAL	262	42	304
% Fila	86,2	13,8	100,0
% Columna	100,0	100,0	100,0

Chi^2=24,39; p<0,001; OR=9,92; IC95%: 3,65 – 26,96.

5.2.2.3.– Relación osteítis y periostitis – artritis sépticas

Al relacionar la presencia de osteítis y periostitis con el padecimiento de artritis sépticas, se observa que el 59,5% de los bovinos padecían ambos procesos conjuntamente, mostrando el estudio estadístico una relación altamente significativa

(Chi^2=50,12, p<0'001), de la que se desprende que el riesgo de padecer conjuntamente ambos procesos es 10 veces mayor que el de padecerlos por separado (Tabla 15).

Tabla 15.– Relación osteítis/periostitis – artritis sépticas.

ARTRITIS SÉPTICAS	Sin osteítis/periostitis	Con osteítis/periostitis	TOTAL
Sin artritis	230	17	247
% Fila	93,1	6,9	100,0
% Columna	87,8	40,5	81,3
Con artritis	32	25	57
% Fila	56,1	43,9	100,0
% Columna	12,2	59,5	18,8
TOTAL	262	42	304
% Fila	86,2	13,8	100,0
% Columna	100,0	100,0	100,0

Chi^2=50,12; p<0,001; OR=10,56; IC95%: 5,15 – 21,68.

5.2.2. 4.– Relación osteítis y periostitis – deformidades angulares

La presencia de osteítis y periostitis muestra una relación estadísticamente significativa con el padecimiento de una deformidad angular (Chi^2=4,88, p=0,027); de forma que el riesgo padecer conjuntamente ambos procesos es casi 3 veces mayor que el de padecerlos por separado (Tabla 16).

Tabla 16.– Relación osteítis/periostitis – deformidades angulares.

DEFORMIDAD ANGULAR	Sin osteítis/periostitis	Con osteítis/periostitis	TOTAL
Sin deformidad	239	33	272
% Fila	87,9	12,1	100,0
% Columna	91,2	78,6	89,5
Con deformidad	23	9	32
% Fila	71,9	28,1	100,0
% Columna	8,8	21,4	10,5
TOTAL	262	42	304
% Fila	86,2	13,8	100,0
% Columna	100,0	100,0	100,0

Chi^2=4,88; p=0,027; OR=2,83; IC95%: 1,20 – 6,64.

5.2.2.2.– Imágenes

La osteítis y la periostitis son procesos inflamatorios del hueso que, en multitud de ocasiones, se desencadenan como respuesta a agresiones traumáticas puntuales o continuas, o también debido a una microfisura ósea; por otra parte, también es frecuente la aparición de infecciones óseas como consecuencia de procesos sépticos, ya sean cercanos o sistémicos, o debido a la aparición de soluciones de continuidad en la piel adyacente. A la exploración, las osteítis y periostitis, normalmente, se manifiestan como tumefacciones localizadas y, en el caso de las agudas, sobre todo, por el dolor en la zona, pudiendo, en un primer momento, no observase ningún signo de lesión, cuando aún no existe ningún cambio físico en el hueso, o mostrando simplemente un abultamiento más o menos doloroso o una cicatriz cutánea que, a la palpación, aparece adherida al tejido subyacente. La figura 13 nos muestra una deformación dura y escasamente dolorosa a la palpación, en el aspecto medial del metatarso de un bovino que padecía una osteítis cortical, que se acompaña de una ligera claudicación.

Fig. 13 Osteítis aséptica en la cara medial del metatarsiano.

En la mayoría de las ocasiones, hemos encontrado las osteítis en fase avanzada, en la que ya existen evidencias radiográficas de reacción ósea que nos permiten observar una proliferación en la superficie del hueso, de una radiodensidad generalmente inferior a la de la cortical ósea sana. En la radiografía que aparece en la figura 14, puede comprobarse una gran deformación de los tejidos blandos en el dedo lateral de un bovino, deformación en la que observamos un área radiolúcida, de forma ligeramente redondeada, que corresponde a un absceso (flecha azul) y una proliferación radioopaca sobre diferentes puntos de la superficie axial de la segunda falange (flechas rojas). La articulación interfalangiana distal aparece, como consecuencia de un proceso séptico, con un espacio articular reducido e irregular, debido a la destrucción del cartílago articular y a los fenómenos líticos que se han producido, como consecuencia, en el hueso subcondral (flecha amarilla). La neoformación ósea, que se produce debido a la osteítis, se evidencia notablemente en el aspecto lateral de la tercera falange, y da lugar a una superficie ósea difuminada en la imagen, dado que tiene una radiodensidad que es inferior a la del hueso, y se observa como una desfiguración radiolúcida y desflecada (flecha verde). La cortical adyacente a la proliferación perióstica de la segunda falange muestra, debido a los fenómenos de lisis ósea, una menor radiodensidad. Por último, la fisis lateral metatarsiana (flecha naranja), que presenta signos de inflamación, se muestra ensanchada respecto a la medial y con sus bordes irregulares debido a la proliferación ósea; la fisitis, en este caso, se acompaña de una asimetría de las metáfisis y el acuñamiento de la epífisis, lo que, a su vez, da lugar a la aparición de una deformidad angular.

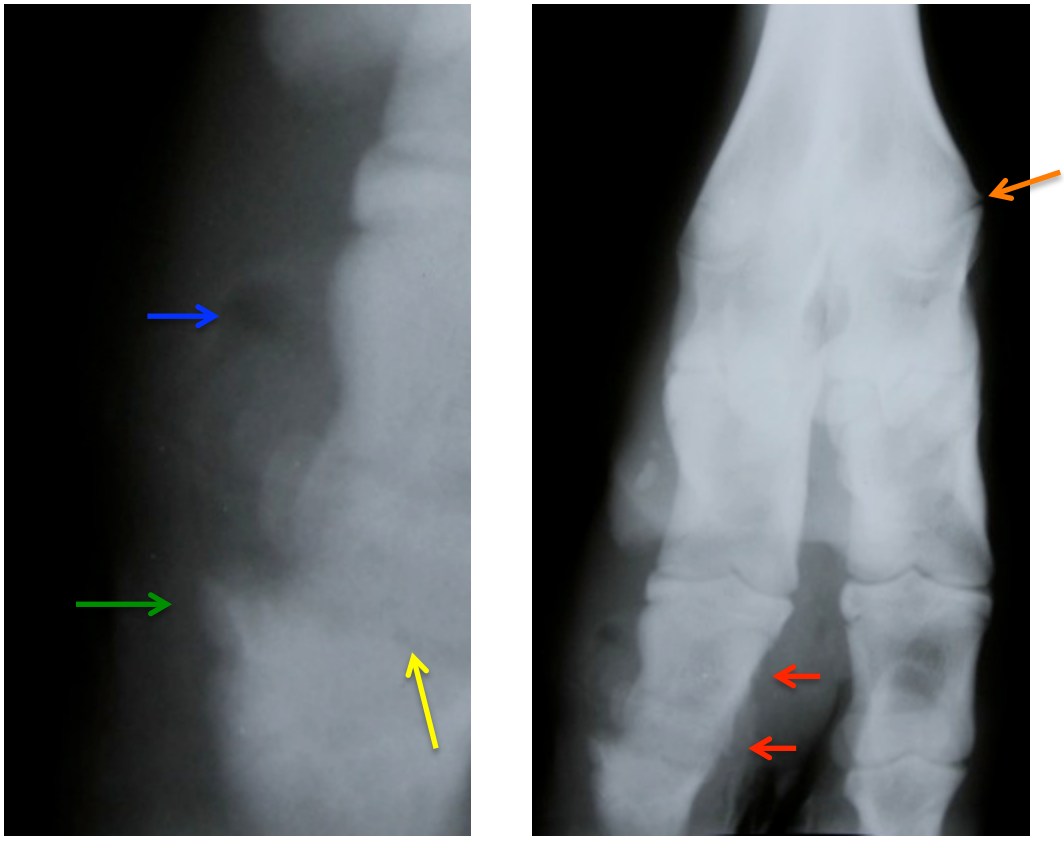

Fig. 14 Artritis séptica y osteítis en la articulación interfalangiana distal, y fisitis en un bovino.

La ecografía es una técnica muy sensible para el diagnóstico de la osteítis, pero sólo en aquellas superficies óseas que están accesibles con este medio. En las imágenes ultrasonográficas, el proceso osteítico superficial se observa como una alteración de la línea hiperecogénica continua con sombra acústica, que aparecería como imagen de la superficie de un hueso sano, línea que se mostraría de forma irregular; además, en los tejidos blandos adyacentes, pueden observarse áreas de inflamación, que se identifican en la ecografía como áreas hipoecogénicas irregulares. La imagen que aparece en la figura 15 corresponde a una ecografía transversal, realizada sobre el extremo proximal inflamado del gran metacarpiano (Mc) de un bovino; en ella, la superficie del hueso se muestra, como consecuencia de la proliferación ósea desencadenada por la infección o la inflamación ósea o perióstica, como un borde hiperecogénico irregular, discontinuo y rugoso a través del que, en ciertos puntos, penetran los ultrasonidos.

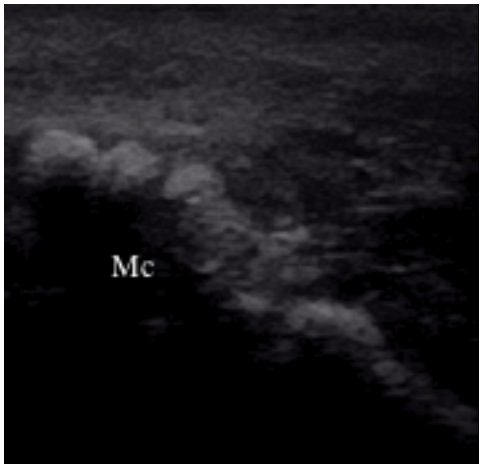

Fig. 15 Osteítis en la superficie del metacarpiano de un bovino.

5.2.3.– Osteomielitis

En este estudio clínico, se han diagnosticado 4 pacientes afectados de osteomilitis, que representan el 1,3% de los bovinos de nuestro trabajo; este proceso interesaba al hueso sesamoideo distal de un bovino que padecía luxación y artritis de la articulación interfalangiana distal, a la tercera falange de otro y a la fisis tibial distal de dos bovinos afectados por una inflamación séptica de la articulación tarsocrural (Tabla 17). En ninguno de los casos atendidos con fractura de un hueso largo se pudo comprobar la existencia de osteomielitis, ni como consecuencia de ésta ni producida con anterioridad.

Tabla 17.– Distribución de las osteomielitis diagnosticadas.

ESTRUCTURA AFECTADA	Nº DE CASOS	PORCENTAJE
Sesamoideo distal	1	25,0
Tercera falange	1	25,0
Tibia	2	50,0
Total	**4**	100,0

5.2.3.1.– Relación osteomielitis – artritis sépticas

Cuando relacionamos la presencia osteomielitis con la aparición de artritis séptica, en la tabla 18 observamos que el 100,0% de los bovinos afectados de osteomielitis padecían también un proceso séptico en la articulación adyacente, lo que demuestra, pese al escaso número de pacientes, una relación estadística altamente significativa (Chi^2=12,57; p<0,001).

Tabla 18.– Relación osteomielitis – artritis sépticas.

ARTRITIS SÉPTICAS	Sin osteomielitis	Con osteomielitis	TOTAL
Sin artritis	247	0	247
% Fila	100,0	0,0	100,0
% Columna	82,3	0,0	81,3
Con artritis	53	4	57
% Fila	93,0	7,0	100,0
% Columna	17,7	100,0	18,8
TOTAL	300	4	304
% Fila	98,7	1,3	100,0
% Columna	100,0	100,0	100,0

Chi^2=12,57; p<0,001.

5.2.3.2.– Imágenes

En la inspección de un animal con osteomielitis en alguno de sus huesos, se observa una cojera importante y, con frecuencia, la tumefacción de la zona, pudiendo aparecer, en ocasiones, una laceración en la piel que podría relacionarse con la vía de entrada de la infección y que permite, a veces, la salida de los exudados procedentes de la descomposición ósea, que serían de un color amarillento.

Al tratarse normalmente de procesos que llevan cierto tiempo de evolución, mediante la radiografía, lo que se observa es una afección inflamatoria de la cortical y la medular de los huesos enfermos. La figura 16 muestra una proyección lateromedial y otra dorsoplantar oblicua, del tarso de un bovino afectado de osteomielitis en la fisis tibial distal. La osteomielitis se muestra como una zona radiolúcida, de bordes irregulares, en la fisis de la tibia (flecha roja), rodeada de una esclerosis reactiva más radioopaca (flecha verde), y con una intensa proliferación perióstica en la cortical de la epífisis tibial (flecha azul). Además, la radiografía permite, de igual modo, comprobar la gran deformación de los tejidos blandos que ocasiona el proceso.

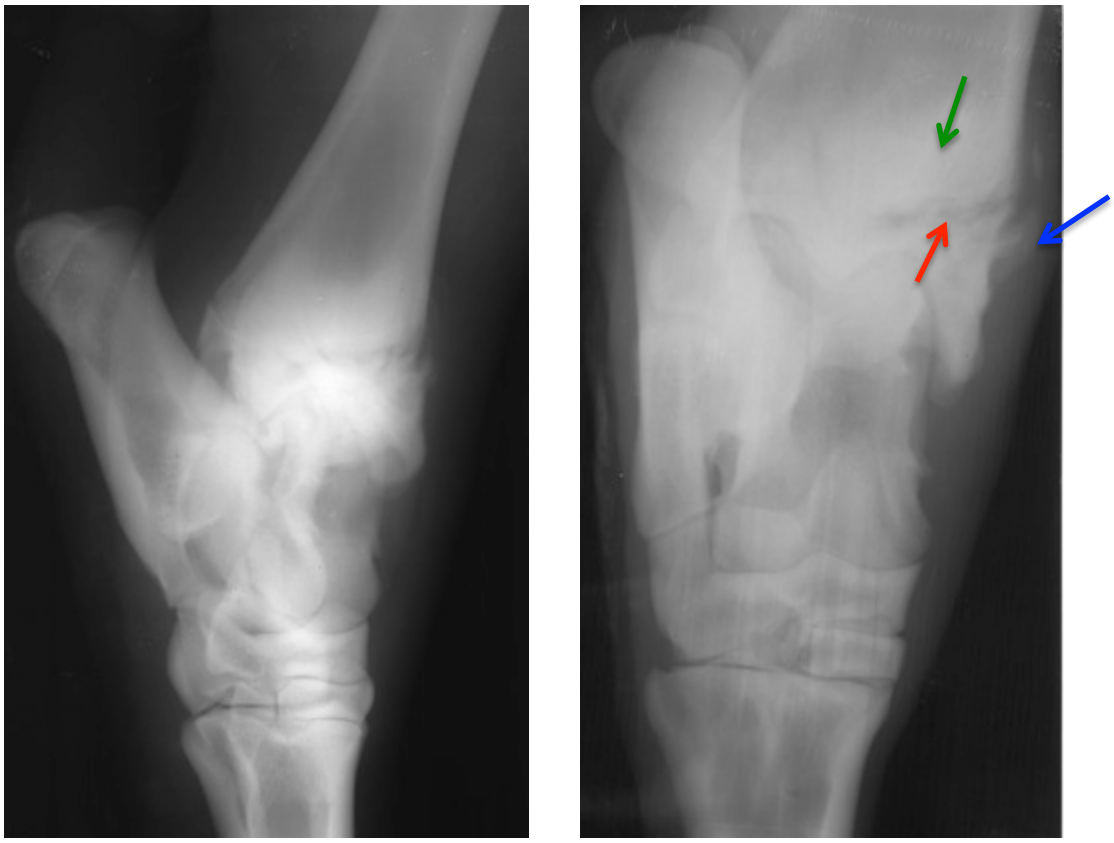

Fig. 16 Imágenes radiográficas de osteomielitis en la fisis tibial distal.

La figura 17 muestra la imagen que ofrece una ecografía longitudinal, realizada en la proximidad de la tuberosidad proximal dorsal del gran metacarpiano (Mc). Bajo el tendón extensor carporradial (1), que aparece hipoecoico merced a la fuerte disrupción que padecen sus fibras, encontramos la superficie ósea del metacarpiano, superficie que, al hallarse inflamada a consecuencia de la infección que padece el hueso, ha dejado de ser la clásica línea hiperecogénica regular con sombra acústica, mostrando una intensa proliferación ósea hiperecoica e irregular sobre ella que, en algunas zonas, llega incluso a impedir el paso de los ultrasonidos hasta la cortical verdadera (flecha roja), lo que impide, a su vez, comprobar si se produce o no la entrada de los ecos a través de la cortical afectada, o si existen acumulaciones de gas libre. Por último, entre el tendón, la cápsula articular (2) y la superficie ósea, apreciamos una estructura con un contenido hipoecoico que nos informa sobre la efusión, de origen inflamatorio, de la bolsa sinovial subtendinosa del extensor carporradial (3).

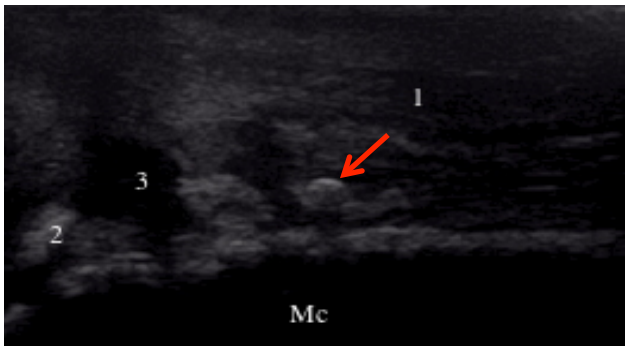

Fig. 17 Imagen ecográfica de proliferación ósea sobre el metacarpiano de un bovino.

5.2.4.– Fisitis

Se ha diagnosticado fisitis en 37 bovinos, que representan el 12,2% de los animales estudiados, encontrando, en uno de los pacientes, la afección simultánea de las placas de crecimiento metacarpiana y metatarsiana. En función de la estructura ósea afectada, se ha comprobado que este problema afectó, casi en idénticos porcentajes, a las placas de crecimiento distales del metacarpiano, del radio, del metatarsiano y de la tibia (Tabla 19).

Tabla 19.– Distribución de la localización de las fisitis distales.

LOCALIZACION DE LA FISITIS	Nº DE AFECCIONES ESTUDIADAS	PORCENTAJE DE BOVINOS AFECTADOS
Metacarpiano	10	27,0
Radio	8	21,6
Metatarsiano	10	27,0
Tibia	10	27,0
Total	**38**	

Este proceso cursó, en la mayoría de los casos, sin manifestaciones clínicas ostensibles, como una afección acompañante de otros procesos concomitantes; esta entidad patológica fue el origen de la claudicación que padecían, tan sólo, en dos de los bovinos afectados, ambos de más de seis meses de edad y con una displasia fisaria evidente.

5.2.4.1.– Relación fisitis – sexo

En función del sexo, en la tabla 20, se puede comprobar que el 59,5% de los bovinos afectados de fisitis (22) eran machos, frente a un 40,5% de hembras (15); hemos comprobado la ausencia de una relación estadísticamente significativa entre el padecimiento de esta inflamación y el sexo de los bovinos (Chi^2=1,23; p=0,266; OR=1,59, IC95%: 0,78 – 3,23).

Tabla 20.– Relación fisitis – sexo.

SEXO	Sin fisitis	Con fisitis	TOTAL
Machos	187	22	209
% Fila	89,5	10,5	100,0
% Columna	70,0	59,5	68,8
Hembras	80	15	95
% Fila	84,2	15,8	100,0
% Columna	30,0	40,5	31,3
TOTAL	267	37	304
% Fila	87,8	12,2	100,0
% Columna	100,0	100,0	100,0

Chi^2=1,23; p=0,266; OR=1,59; IC95%: 0,78 – 3,23.

5.2.4.2.– Relación fisitis – ausencia de cama

La ausencia de cama muestra una relación estadísticamente significativa con la aparición de fisitis, según la que el riesgo de padecer esta enfermedad es ligeramente superior en los animales manejados sin cama que en los estabulados sobre suelos correctamente mullidos (Chi^2=4,22; p=0,039; OR=0,44, IC95%: 0,21 – 0,91) (Tabla 21).

Tabla 21.– Relación fisitis – ausencia de cama.

AUSENCIA DE CAMA	Sin fisitis	Con fisitis	TOTAL
Sin cama	121	24	145
% Fila	83,4	16,6	100,0
% Columna	45,3	64,9	47,7
Con cama	146	13	159
% Fila	91,8	8,2	100,0
% Columna	54,7	35,1	52,3
TOTAL	267	37	304
% Fila	87,8	12,2	100,0
% Columna	100,0	100,0	100,0

Chi^2=4,22; p=0,039; OR=0,44; IC95%: 0,21 – 0,91.

5.2.4.3.– Relación fisitis – estabulación

Pese a que se comprobó que el 78,1% de los bovinos afectados por alguna fisitis se encontraban estabulados (Tabla 22a), no se ha podido encontrar la existencia de una relación estadísticamente significativa entre esta enfermedad y el tipo de estabulación (Chi^2=6,56; p=0,0871).

Tabla 22a .– Relación fiitis – tipo de estabulación.

TIPO DE ESTABULACIÓN	Sin fisitis	Con fisitis	TOTAL
Campo	39	8	47
% Fila	83,0	17,0	100,0
% Columna	14,6	21,6	15,5
Libre en establo	132	10	142
% Fila	93,0	7,0	100,0
% Columna	49,4	27,0	46,7
Libre en cubículo	61	12	73
% Fila	83,6	16,4	100,0
% Columna	22,8	32,4	24,0
Amarrado	35	7	42
% Fila	83,3	16,7	100,0
% Columna	13,1	18,9	13,8
TOTAL	267	37	304
% Fila	87,8	12,2	100,0
% Columna	100,0	100,0	100,0

Chi^2=6,56; p=0,0871.

Igualmente, al buscar la relación entre el hecho de permanecer o no estabulados los animales y la presencia de fisitis, después de incluir en un solo grupo a los bovinos estabulados y en otro a los no alojados en edificios (Tabla 22b), comprobamos la inexistencia de relaciones estadísticamente significativas entre la estabulación y el padecimiento de fisitis (Chi^2=0,74; p=0,38; OR=1,61, IC95%: 0,68 – 3,78).

Tabla 22b.– Relación fisitis – estabulación.

ESTABULACIÓN	Sin fisitis	Con fisitis	TOTAL
Estabulados	228	29	257
% Fila	88,7	11,3	100,0
% Columna	85,4	78,4	84,5
Campo	39	8	47
% Fila	83,0	17,0	100,0
% Columna	14,6	21,6	15,5
TOTAL	267	37	304
% Fila	87,8	12,2	100,0
% Columna	100,0	100,0	100,0

Chi^2=0,74; p=0,38; OR=1,61; IC95%: 0,68 – 3,78.

5.2.4.4.– Relación fisitis – edad

La distribución de los pacientes afectados de fisitis en función de su edad (Tabla 23), que permite comprobar la existencia de una relación estadísticamente significativa entre ambos factores (Chi^2=38,04; p<0,001), nos muestra que el grupo en el que la fisitis es más numerosa es el de los bovinos de edad superior a seis meses (35,1%); sin embargo, llama la atención la aparición de este proceso en algunos animales menores de 16 días (5,4%).

Tabla 23.– Relación fisitis – edad.

EDAD	Sin fisitis	Con fisitis	TOTAL
Entre 0 y 15 días	139	2	141
% Fila	98,6	1,4	100,0
% Columna	52,1	5,4	46,4
Entre 16 días y 2 meses	65	10	75
% Fila	86,7	13,3	100,0
% Columna	24,3	27,0	24,7
Entre 2 y 4 meses	25	8	33
% Fila	75,8	24,2	100,0
% Columna	9,4	21,6	10,9
Entre 4 y 6 meses	10	4	14
% Fila	71,4	28,6	100,0
% Columna	3,7	10,8	4,6
Entre 6 meses y 1 año	28	13	41
% Fila	68,3	31,7	100,0
% Columna	10,5	35,1	13,5
TOTAL	267	37	304
% Fila	87,8	12,2	100,0
% Columna	100,0	100,0	100,0

Chi^2=38,04; p<0,001.

5.2.4.5.– Relación fisitis – deformidades angulares

Hemos podido comprobar el padecimiento de alguna deformidad angular en el 30,3% de los bovinos afectados de fisitis, encontrando una relación estadísticamente significativa, en la que el riesgo de padecer ambos procesos conjuntamente es casi 4 veces superior al de padecerlos por separado (Chi^2=9,56; p=0,0019; OR=3,92, IC95%: 1,69 – 9,12) (Tabla 24).

Tabla 24.– Relación fisitis – deformidades angulares.

DEFORMIDADES ANGULARES	Sin fisitis	Con fisitis	TOTAL
Sin deformidad	244	27	271
% Fila	90,0	10,0	100,0
% Columna	91,3	73,0	89,1
Con deformidad	23	10	33
% Fila	69,7	30,3	100,0
% Columna	8,6	27,0	10,9
TOTAL	267	37	304
% Fila	87,8	12,2	100,0
% Columna	100,0	100,0	100,0

Chi^2=9,56; p=0,0019; OR=3,92; IC95%: 1,69 – 9,12.

5.2.4.6.– Relación fisitis – retracciones tendinosas congénitas

La tabla 25, en la que observamos la ausencia de retracciones tendinosas congénitas en el 97,3% de los bovinos afectados de fisitis, muestra una relación estadísticamente significativa, en la que los animales sin retracciones tendinosas parecerían presentar una probabilidad ligeramente superior de padecer fisitis que los afectados por dichas deformidades flexurales congénitas (Chi^2=11,47; p<0,001; OR=0,06, IC95%: 0,008 – 0,46).

Tabla 25.– Relación fisitis – retracciones tendinosas congénitas.

RETRACCIONES TENDINOSAS CONGÉNITAS	Sin fisitis	Con fisitis	TOTAL
Sin retracción	185	36	221
% Fila	83,7	16,3	100,0
% Columna	69,3	97,3	72,7
Con retracción	82	1	83
% Fila	98,8	1,2	100,0
% Columna	30,7	2,7	27,3
TOTAL	267	37	304
% Fila	87,8	12,2	100,0
% Columna	100,0	100,0	100,0

Chi^2=11,47; p<0,001; OR=0,062; IC95%: 0,008 – 0,46.

5.2.4.7.– Relación fisitis – peso al nacimiento

La aparición de fisitis en el 12,8% de los bovinos que nacieron con un peso superior a los 41 Kg y en el 11,3% de los que mostraban un peso inferior a éste (Tabla 26), demostró la inexistencia de una relación estadísticamente significativa entre ambos factores (Chi^2=0,04; p=0,83; OR=1,15, IC95%: 0,56 – 2,33).

Tabla 26.– Relación fisitis – peso al nacimiento.

PESO AL NACIMIENTO	Sin fisitis	Con fisitis	TOTAL
< 41 Kg	110	14	124
% Fila	88,7	11,3	100,0
% Columna	41,2	37,8	40,8
≥ 41 Kg	157	23	180
% Fila	87,2	12,8	100,0
% Columna	58,8	62,2	59,2
TOTAL	267	37	304
% Fila	87,8	12,2	100,0
% Columna	100,0	100,0	100,0

Chi^2=0,04; p=0,83; OR=1,15; IC95%: 0,56 – 2,33.

5.2.4.8.– Relación fisitis – suplemento con correctores

No se ha podido constatar relación significativa alguna en la presentación de fisitis y la suplementación con correctores vitamínico–minerales de las madres, si bien ha de

destacarse el escaso número de bovinos cuyas madres habían recibido alguno de estos suplementos (Chi^2=0,05; p=0,81; OR=0,00, IC95%: Sin definir– Sin definir) (Tabla 27).

Tabla 27.– Relación fisitis – suplemento con correctores.

SUPLEMENTO CON CORRECTORES	Sin fisitiss	Con fisitis	TOTAL
Sin suplemento	246	37	301
% Fila	87,7	12,3	100,0
% Columna	98,9	100,0	99,0
Con suplemento	3	0	3
% Fila	100,0	0,0	100,0
% Columna	1,1	0,0	1,0
TOTAL	267	37	304
% Fila	87,8	12,2	100,0
% Columna	100,0	100,0	100,0

Chi^2=0,05; p=0,81; OR=0,00; IC95%: Sin definir – Sin definir.

5.2.4.9.– Imágenes

La sospecha de que un paciente padece una fisitis se presenta, normalmente, cuando, en la exploración física de un animal joven, nos encontramos que ha crecido a gran velocidad y que presenta uno o varios abultamientos en algunas de las regiones anatómicas relacionadas con las fisis de crecimiento de alguno de los huesos largos de las extremidades, como se aprecia en la figura 18. En dicha figura, además de la fisitis, puede comprobarse una notoria deformidad angular metatarso–falangiana unilateral en valgo.

Fig. 18 Fisitis en el metatarsiano y valgo metatarso falangiano en un bovino, vistas dorsal y plantar.

En la radiografía que aparece en la figura 19, en la fisis tibial de un bovino mayor de seis meses, puede comprobarse, además de la deformación de los tejidos blandos circundantes (flecha roja), la existencia de fenómenos inflamatorios que hacen que la fisis aparezca más ancha de lo normal y con una reacción ósea proliferativa en sus bordes (flecha amarilla), tanto en el aspecto proximal como en el distal de la fisis, que produce lo que se denomina acampanamiento metafisario. En este caso, aparentemente, no concurre ninguna deformación angular. En la imagen, además, se observa la hidrartrosis del tarso que se produce como consecuencia del padecimiento de osteocondrosis; la hidrartrosis, en la radiografía, se manifiesta como una deformación de los tejidos blandos de escasa opacidad radiográfica (flecha verde).

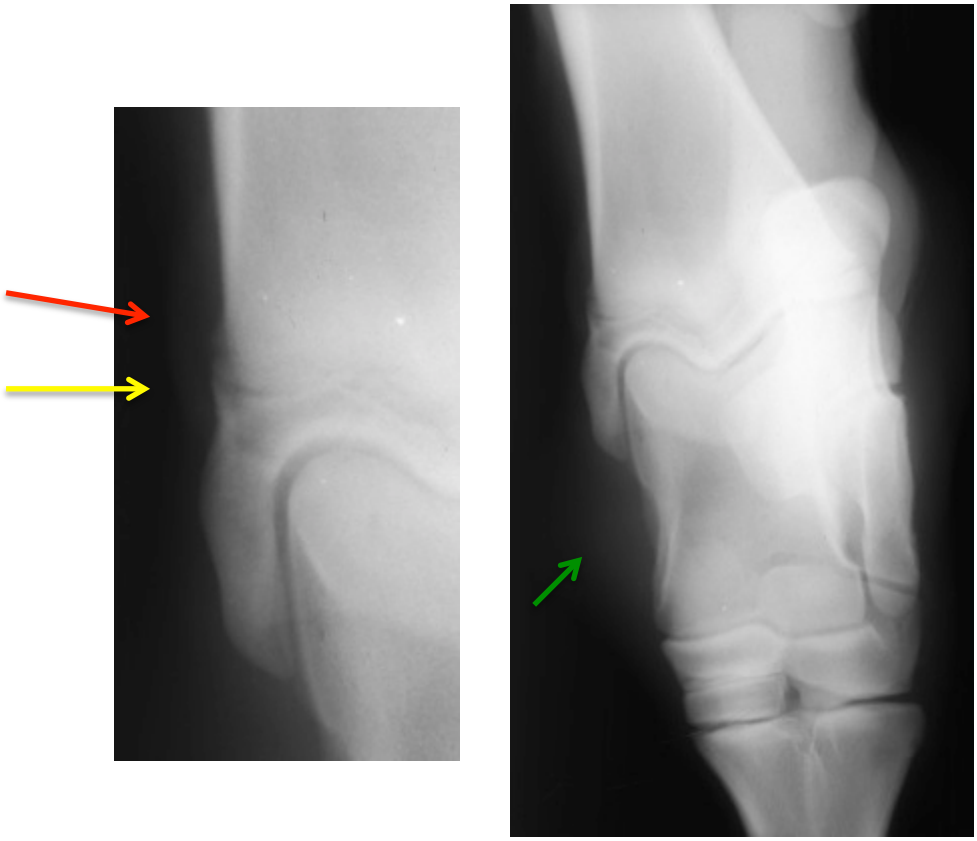

Fig. 19 Fisitis en el aspecto medial de la tíbia de un bovino.

En la figura 20 se muestra la radiografía de un bovino en la que se comprueba el padecimiento de fisitis, enfermedad ortopédica que acompaña a la displasia diafisaria y epifisaria del metatarsiano y, en consecuencia, a la consiguiente deformación angular. Radiográficamente, la fisitis se visualiza, como resultado de la remodelación de la metáfisis adyacente, como una línea radiolúcida de bordes irregulares (flechas rojas) acompañada de una esclerosis metafisaria adyacente (flecha amarilla); proceso que, al cursar con la alteración de la osificación endocondral, además de una reacción ósea proliferativa hacia los bordes que origina el labio fisario (flecha azul), produce un crecimiento asincrónico que da lugar a la asimetría de las metáfisis, la forma de cuña de las epífisis y una asimetría del espesor de la cortical (flechas verdes).

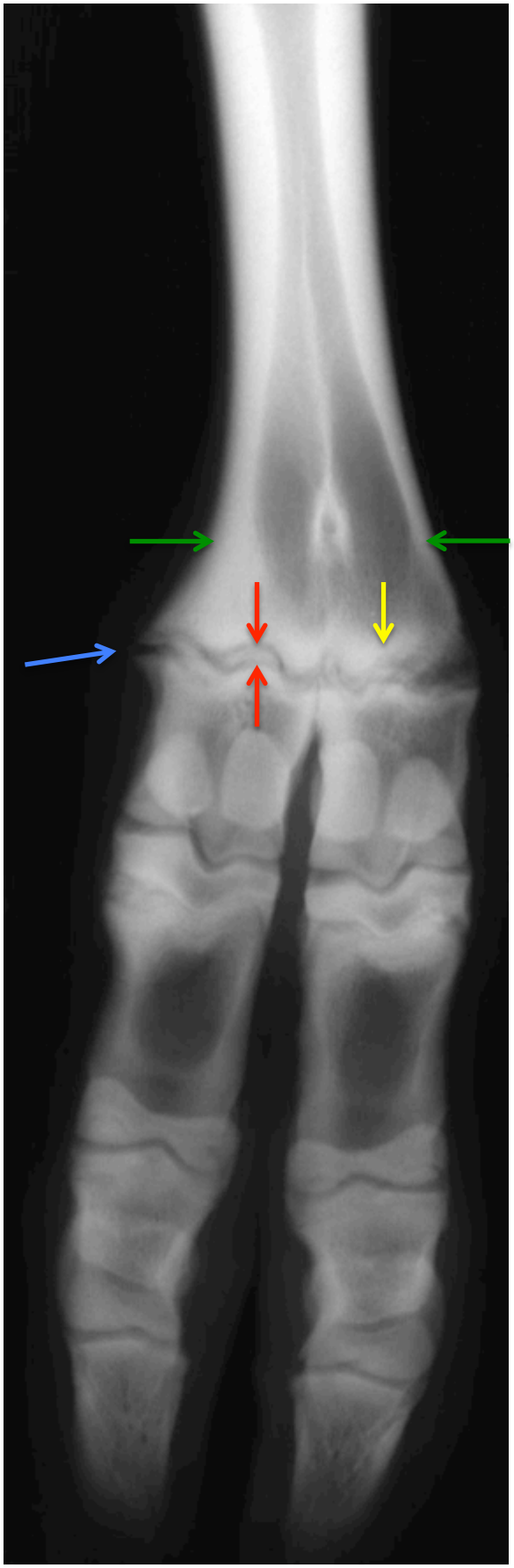

Fig. 20 Proyección dorsoplantar de una fisitis metatarsiana distal en un bovino.

La figura 21 muestra una proyección dorsoplantar de la extremidad de un bovino que nos permite comprobar, además de la deformación angular producida a nivel de la articulación metatarso–falangiana, debida al acuñamiento de la epífisis, la proliferación perióstica que se produce en el lado cóncavo de la deformidad (aspecto lateral de la fisis), como consecuencia de la sobrepresión que éste se ve obligado a soportar (flecha roja), así como la deformación de los tejidos blandos adyacentes a ésta (flecha amarilla).

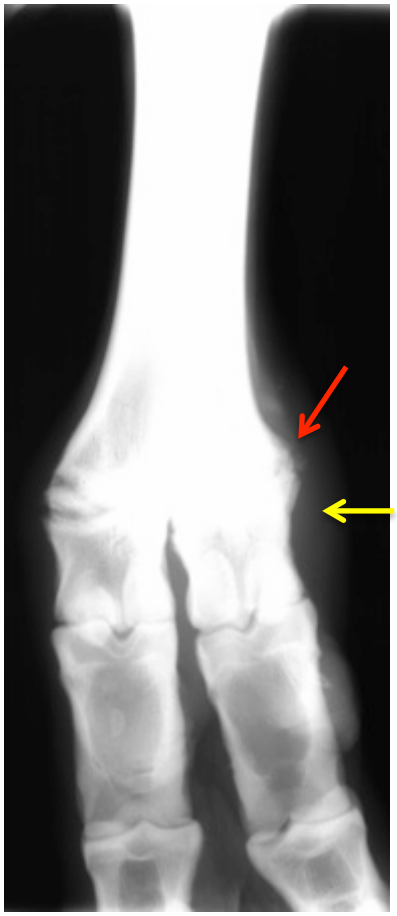

Fig. 21 Proyección dorsoplantar de una fisitis metatarsiana distal en un bovino.

La ecografía ofrece unas imágenes de la fisitis en las que, dependiendo de la gravedad del proceso, podemos observar unos signos u otros. La figura 22 muestra la fisis metacarpiana afectada como una interrupción anecoica, que permite la penetración de los ultrasonidos, en la superficie ósea regular e hiperecogénica con sombra acústica del metacarpiano; puede observarse la producción de hueso parafisario como un abultamiento de los bordes del hueso adyacente a la fisis (1), que le confiere a ésta un aspecto hiperecogénico irregular. En la fisitis, los ultrasonidos penetran a través de la

fisis con mayor facilidad de como lo harían en el caso del cartílago de crecimiento normal de un animal de la misma edad (2), permitiendo observar algún punto hiperecogénico junto a su entrada como consecuencia del sobrecrecimiento óseo. Mediante esta técnica, además, es posible comprobar la alteración de los tejidos blandos adyacentes que, en este caso, se manifiesta en forma de pérdida de la ecogenicidad del ligamento colateral medial (3) y de la zona adyacente a la fisis (4).

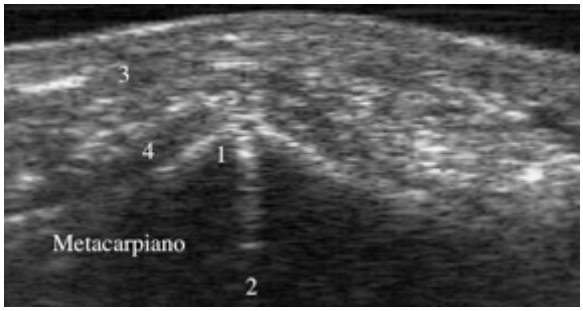

Fig. 22 Ecografía longitudinal sobre el aspecto medial de una fisitis metacarpiana distal.

La ecografía de una fisitis ofrece imágenes diferentes a lo largo de la placa de crecimiento fisario; así, en la ecografía que muestra la figura 23, realizada en el aspecto lateral de la misma fisis que aparece en la figura 4, encontramos que, debido a la proliferación perióstica (2) que se produce, apenas se visualiza la línea hiperecogénica con sombra acústica de la superficie metacarpiana, de manera que los ultrasonidos son incapaces de penetrar a través de la fisis (1); esta proliferación ósea, en este caso, afecta incluso al ligamento colateral lateral (3), siendo la causa de una desmitis en el mismo.

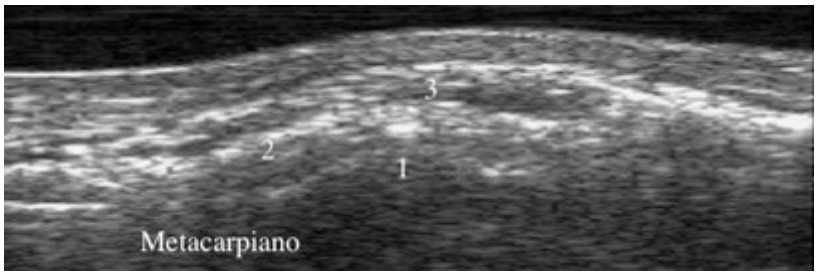

Fig. 23 Ecografía longitudinal sobre el aspecto lateral de una fisitis metacarpiana distal.

5.2.5.– Secuestro óseo

Tan solo se ha diagnosticado un caso de secuestro óseo, en el metatarsiano de un bovino de siete meses de edad, que representa el 0,3% de los animales incluidos en nuestro estudio, secuestro que cursó sin que pudiéramos comprobar ningún tipo de fractura en el hueso implicado.

5.2.5.1.– Imágenes

En el bovino afectado, la sintomatología, que apareció de forma súbita, cursó con hipertermia, tumefacción dolorosa a la palpación de la zona y claudicación, cojera que se manifestó incluso en la fase de estación (Figura 24); no se pudo encontrar la presencia de ninguna herida o laceración de la piel que nos pudiera inducir a sospechar, durante la fase de exploración física, la posibilidad de una fractura abierta.

Fig. 24 Secuestro óseo en el metatarsiano de un bovino.

La figura 25 presenta las dos proyecciones clásicas básicas para el estudio radiográfico del gran metatarsiano de un bovino afectado por un secuestro óseo. La radiografía, que evidencia la ausencia de cualquier fractura ósea conminuta, hace que se descarte una esquirla ósea como origen de éste. En ambas proyecciones, el secuestro óseo aparece como un óvalo radioopaco (de unos tres centímetros de alto por dos de ancho) enmarcado por una línea radiolúcida (flechas azules); en la proyección dorsoplantar, se observa que éste presenta, debido a fenómenos de rarefacción producidos por la posible infección o por los fenómenos de reabsorción ósea, una menor densidad radiográfica. El metatarsiano presenta una cortical engrosada y con un incremento de su radiodensidad debido a la esclerosis que padece (flechas verdes), probablemente debida a la presencia de osteomielitis. En la proyección lateromedial observamos, en el tercio proximal del metatarsiano, el engrosamiento de la cortical plantar, que muestra una menor radiodensidad; asimismo se aprecia el incremento del grosor y la radiodensidad del periostio (flecha amarilla).

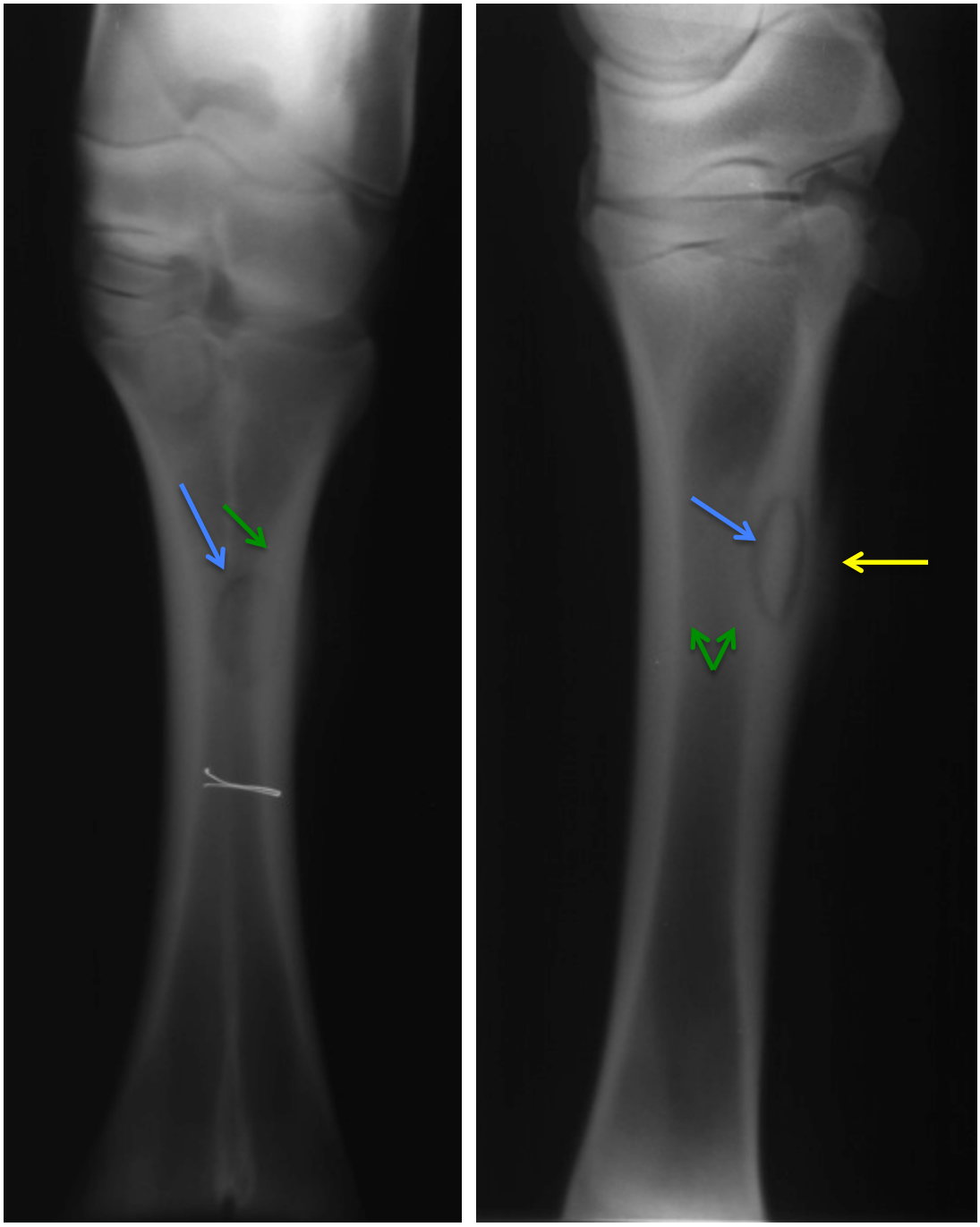

Fig. 25 Secuestro óseo en el tercio proximal del gran metatarsiano de un bovino.

La ecografía que aparece en la figura 26 muestra un corte transversal realizado en el aspecto plantar de un metatarsiano bovino. La línea hiperecogénica con sombra acústica del metatarsiano se encuentra interrumpida, debido a la sombra acústica producida por una zona hiperecogénica localizada sobre la cortical ósea, se trata de la proliferación perióstica (1) que se ha generado por la inflamación ósea. Sobre la cortical del

metatarsiano aparece un espacio hipoecoico que forma parte de los procesos inflamatorios de los tejidos blandos (2). La proliferación perióstica, que se ha generado como consecuencia de la inflamación ósea, ha sido tan densa que no permite el paso de los ultrasonidos hacia la cortical del hueso, impidiendo ver la zona en la que ésta se interrumpe en el límite del secuestro.

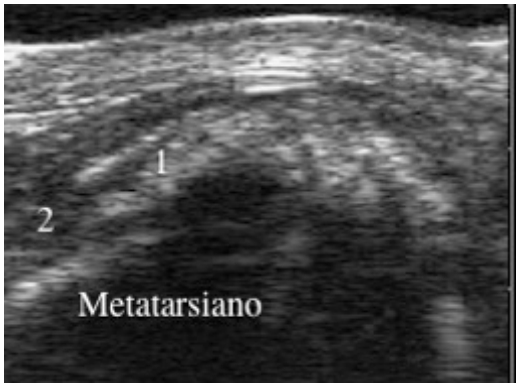

Fig. 26 Ecografía de un secuestro óseo.

5.2.6.– Anomalías congénitas

Dentro de las anomalías congénitas del esqueleto apendicular diagnosticadas en este trabajo (hipoplasias, deformidades flexurales y angulares,…), aparecen las que conciernen a los huesos; éstas se manifestaron en el 1,0% (3) de los bovinos de nuestro estudio. La tabla 28, que muestra cómo se distribuyeron las diferentes afecciones, nos permite comprobar el padecimiento de la agenesia total de las falanges de ambos dedos en dos de los pacientes, así como la aplasia parcial de la porción proximal de la tibia, junto con la polidactilia del dedo segundo, en el tercero de los bovinos involucrados.

Tabla 28.– Distribución de las anomalías congénitas óseas diagnosticadas.

ESTRUCTURA AFECTADA	Nº DE AFECCIONES ESTUDIADAS	PORCENTAJE DE BOVINOS AFECTADOS
Agenesia (Acrópodo)	2	66,7
Aplasia parcial (Tibia)	1	33,3
Polidactilia (Segundo dedo)	1	33,3
Total	**4**	

5.2.6.1.– Imágenes

En los pacientes afectados de agenesia total de los dedos, la exploración clínica, por sí sola, es capaz de concluir qué o cuáles estructuras óseas faltan. En el bovino que aparece en la figura 27, se observa la aplasia total (agenesia) de las falanges de los dos dedos de la extremidad anterior derecha.

Fig. 27 Agenesia de las falanges de los dedos de la extremidad anterior derecha.

La figura 28 muestra la agenesia de los dedos de la extremidad posterior izquierda de un bovino; obsérvese que, al igual que en el paciente que aparece en la figura 27, las trócleas del metatarsiano o del metacarpiano se encuentran recubiertas, a modo de piel, por una delgada película carente de cobertura pilosa, hecho que favorece el magullamiento del punto de malformación.

Fig. 28 Agenesia de las falanges de los dedos de la extremidad posterior izquierda.

En la figura 29, encontramos un bovino que padece la polidactilia del dedo segundo, y que se muestra incapaz para levantarse; respecto al dedo supernumerario, pese a lo evidente de su existencia en esta fase de la exploración clínica, no nos es posible concretar los huesos de que se compone, por lo que es precisa, para su definición, la intervención de otros medios complementarios de diagnóstico como la radiografía.

Fig. 29 Polidactilia del segundo dedo.

La radiografía permitió, además de observar la composición ósea de un dedo supernumerario en un bovino recién nacido, comprobar que se hallaba afectado por la agenesia parcial de la tibia (Figura 30), que hace que el extremo proximal de la tibia del miembro afectado sea más corto que el contralateral. Los huesos cuboides del tarso, por su parte no parecen mostrar signos de inmadurez ósea.

Fig. 30 Aplasia parcial de la tibia y polidactilia del segundo dedo.

La radiografía que aparece en la figura 31, que pertenece asimismo al bovino afectado de agenesia parcial de la tibia y polidactilia del segundo, muestra la composición del dedo supernumerario (flecha roja), que consta del segundo metatarsiano y de las tres falanges completas. El segundo metatarsiano, que parece tener una radiodensidad inferior a la que muestra el gran metatarsiano, presenta una placa de crecimiento distal que parece normal. Las falanges, por el contrario, muestran una menor radiodensidad que la correspondiente a los otros dedos, no apareciendo los dos sesamoideos ni el hueso navicular.

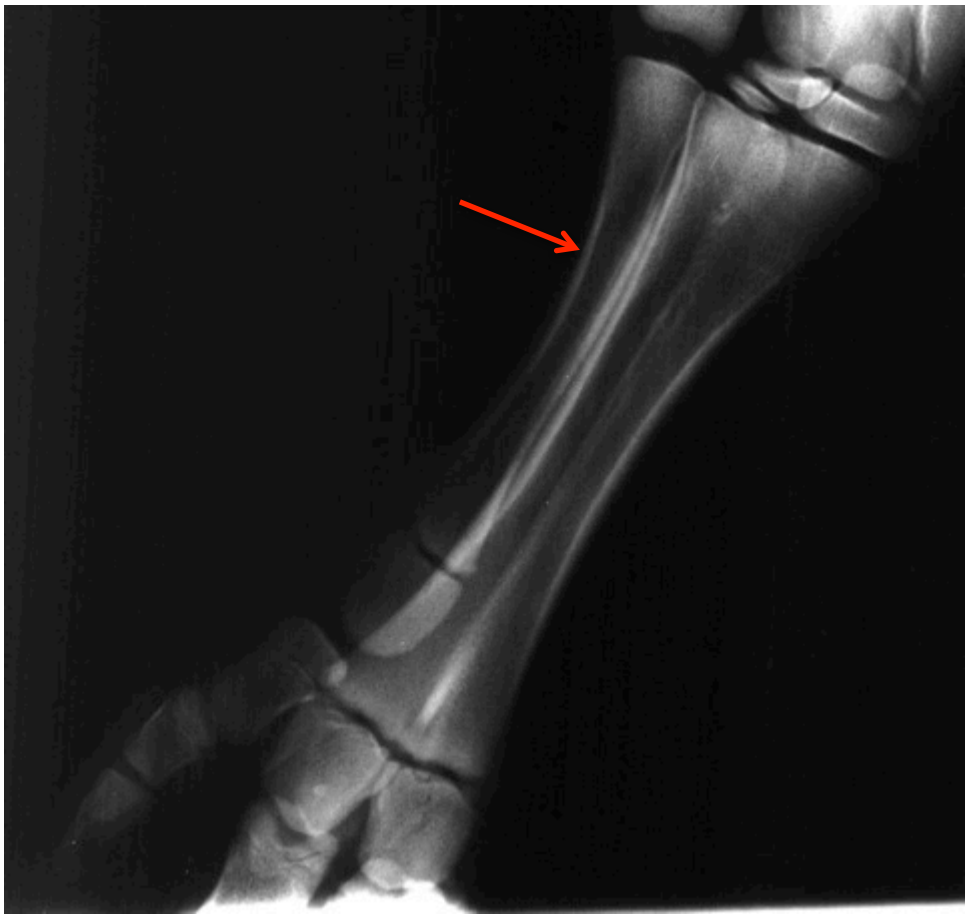

Fig. 31 Polidactilia del segundo dedo.

La imagen ecográfica que ofrece la porción proximal de la tibia, afectada parcialmente de aplasia, es la de una línea hiperecogénica con sombra acústica ligeramente irregular; además, pudimos comprobar la ausencia de los ligamentos colaterales de la articulación femorotibial. Los huesos supernumerarios ofrecieron la típica imagen de superficie ósea, como una línea hiperecocogénica uniforme con sombra acústica; comprobando la inexistencia de los sesamoideos y del hueso navicular en el dedo supernumerario.

5.2.7.– Hipoplasia o inmadurez ósea

La hipoplasia ósea, o insuficiente osificación de los huesos cuboides del carpo o del tarso, ha sido la afección diagnosticada con mayor frecuencia, dado que la padecían el 37,5% de los bovinos que hemos incluido en este estudio (114); cuya distribución se muestra en la tabla 29.

Tabla 29.– Frecuencia de presentación y localización de la hipoplasia ósea.

ESTRUCTURA AFECTADA	Nº DE AFECCIONES ESTUDIADAS	PORCENTAJE DE BOVINOS AFECTADOS
Carpianos	94	82,5
Tarsianos	30	26,3
Total	**124**	

Hemos podido comprobar, asimismo, en todos los bovinos afectados de hipoplasia en dichos huesos cuboides, la inmadurez de los huesos sesamoideos proximales, sin que, en ninguno de los casos, estos bovinos fuesen animales prematuros o mellizos. Se ha comprobado, además, que esta inmadurez ósea, en todos los casos, afectaba de igual forma a los huesos cuboides del carpo y del tarso.

5.2.7.1.– Relación hipoplasia ósea – sexo

La tabla 30 muestra que, al relacionar la hipoplasia ósea con el sexo de los bovinos afectados, aparece una relación estadística significativa; siendo machos el 78,1% de los pacientes afectados (Chi^2=6,69; p=0,009; OR=0,48, IC95%: 0,28 – 0,82), de forma que la probabilidad de padecer esta afección es 0,5 veces mayor en los machos que en las hembras.

Tabla 30.– Relación hipoplasia ósea – sexo.

SEXO	Sin hipoplasia	Con hipoplasia	TOTAL
Macho	120	89	209
% Fila	57,4	42,6	100,0
% Columna	63,2	78,1	68,8
Hembra	70	25	95
% Fila	73,7	26,3	100,0
% Columna	36,8	21,9	31,3
TOTAL	190	114	304
% Fila	62,5	37,5	100,0
% Columna	100,0	100,0	100,0

Chi^2=6,69; p=0,009; OR=0,48; IC95%: 0,28 – 0,82.

5.2.7.2.– Relación hipoplasia ósea – demora en la fecha prevista del parto

La hipoplasia ósea no muestra relación estadísticamente significativa con la demora del parto respecto a la fecha prevista del mismo, como aparece en la tabla 31 (Chi^2=1,91; p=0,59).

Tabla 31.– Relación hipoplasia ósea – demora en la fecha prevista del parto.

DEMORA EN LA FECHA PREVISTA DEL PARTO	Sin hipoplasia	Con hipoplasia	TOTAL
No sabe	81	41	122
% Fila	66,4	33,6	100,0
% Columna	42,6	36,0	40,1
Entre 0 y 10 días	57	34	91
% Fila	62,6	37,4	100,0
% Columna	30,0	29,8	29,9
Entre 11 y 20 días	47	35	82
% Fila	57,3	42,7	100,0
% Columna	24,7	30,7	27,0
Mayor a 20 días	5	4	9
% Fila	55,6	44,4	100,0
% Columna	2,6	3,5	3,0
TOTAL	190	114	304
% Fila	62,5	37,5	100,0
% Columna	100,0	100,0	100,0

Chi^2=1,91; p=0,59.

5.2.7.3.– Relación hipoplasia ósea – peso al nacimiento

El peso al nacimiento de los bovinos tampoco muestra ninguna relación estadísticamente significativa con el padecimiento de hipoplasia ósea, pues este proceso afecta prácticamente en el mismo porcentaje a los animales de peso inferior a 41 Kg y a los que tienen un peso entre 41 y 50 Kg (Chi^2=2,98; p=0,39) (Tabla 32); sin embargo, el porcentaje es claramente inferior en los terneros de más de 61 Kg.

Tabla 32.– Relación hipoplasia ósea – peso al nacimiento.

PESO AL NACIMIENTO	Sin hipoplasia	Con hipoplasia	TOTAL
Inferior a 41 Kg	79	45	124
% Fila	63,7	36,3	100,0
% Columna	41,6	39,5	40,8
Entre 41 y 50 Kg	85	49	134
% Fila	63,4	36,6	100,0
% Columna	44,7	43,0	44,1
Entre 51 y 60 Kg	19	18	37
% Fila	51,4	48,6	100,0
% Columna	10,0	15,8	12,2
Superior a 61 Kg	7	2	9
% Fila	77,8	22,2	100,0
% Columna	3,7	1,8	3,0
TOTAL	190	114	304
% Fila	62,5	37,5	100,0
% Columna	100,0	100,0	100,0

Chi^2=2,98; p=0,39.

5.2.7.4.– Relación hipoplasia ósea – condición corporal materna

La condición corporal de las madres de los bovinos afectados de hipoplasia ósea no muestra relación estadísticamente significativa con la aparición de la afección (Chi^2=1,08; p=0,58); sin embargo, es notorio que el 60,5% de los bovinos afectados tenían madres con una condición corporal superior a la normalidad (Tabla 33).

Tabla 33.– Relación hipoplasia ósea – condición corporal.

CONDICIÓN CORPORAL MATERNA	Sin hipoplasia	Con hipoplasia	TOTAL
Delgada	7	5	12
% Fila	58,3	41,7	100,0
% Columna	3,7	4,4	3,9
Normal	78	40	118
% Fila	66,1	33,9	100,0
% Columna	41,1	35,1	38,8
Buena	105	69	174
% Fila	60,3	39,7	100,0
% Columna	55,3	60,5	57,2
TOTAL	190	114	304
% Fila	62,5	37,5	100,0
% Columna	100,0	100,0	100,0

Chi^2=1,08; p=0,58.

5.2.7.5.– Relación hipoplasia ósea – deformidades flexurales

El 65,8% de los bovinos afectados de inmadurez ósea padecían alguna deformidad flexural; este resultado muestra una relación estadística altamente significativa entre ambos procesos (Chi^2=101,22; p<0,001; OR=17,30, IC95%: 9,38 – 31,91), de manera que el riesgo de padecer ambos procesos conjuntamente es 17 veces mayor que el de padecerlos por separado (Tabla 34).

Tabla 34.– Relación hipoplasia ósea – deformidades flexurales.

DEFORMIDADES FLEXURALES	Sin hipoplasia	Con hipoplasia	TOTAL
Sin deformidad	171	39	210
% Fila	81,4	18,6	100,0
% Columna	90,0	34,2	69,1
Con deformidad	19	75	94
% Fila	20,2	79,8	100,0
% Columna	10,0	65,8	30,9
TOTAL	190	114	304
% Fila	62,5	37,5	100,0
% Columna	100,0	100,0	100,0

Chi^2=101,22; p<0,001; OR=17,30; IC95%: 9,38 – 31,91.

5.2.7.6.– Relación hipoplasia ósea – deformidades angulares

La hipoplasia ósea muestra una relación estadísticamente no significativa con el padecimiento de alguna deformidad angular (Chi^2=2,46; p=0,11; OR=1,90, IC95%: 0,92 – 3,94); sin embargo, pese a que esta relación parece ser cierta tan solo para el 11% de los bovinos afectados, la Odds Ratio, que nos dice que la probabilidad de padecer conjuntamente ambos procesos es casi dos veces superior al de padecerlos por separado, parece evidenciar una clara tendencia a su padecimiento conjunto (Tabla 35).

Tabla 35.– Relación hipoplasia ósea – deformidades angulares.

DEFORMIDADES ANGULARES	Sin hipoplasia	Con hipoplasia	TOTAL
Sin deformidad	174	97	271
% Fila	64,2	35,8	100,0
% Columna	91,6	85,1	89,1
Con deformidad	16	17	33
% Fila	48,5	51,5	100,0
% Columna	8,4	14,9	10,9
TOTAL	190	114	304
% Fila	62,5	37,5	100,0
% Columna	100,0	100,0	100,0

Chi^2=2,46; p=0,11; OR=1,90; IC95%: 0,92 – 3,94.

5.2.7.7.– Relación hipoplasia ósea – suplemento con correctores

Encontramos que no aparece ninguna relación estadísticamente significativa entre la inmadurez ósea y la utilización de suplementos con correctores vitamínico minerales en la alimentación de las madres de los pacientes (Chi^2=0,20; p=0,653; OR=0,83, IC95%: 0,07 – 9,27); el valor de la Odds Ratio parece indicarnos, pese a no poder demostrar la existencia de una asociación estadística, la existencia de una cierta tendencia a que esta relación sea posible (Tabla 36). Siendo oportuno destacar el escaso número de bovinos cuyas madres habían recibido alguno de estos suplementos.

Tabla 36.– Relación hipoplasia ósea – suplemento con correctores.

SUPLEMENTO CON CORRECTORES	Sin hipoplasia	Con hipoplasia	TOTAL
Sin suplemento	188	113	301
% Fila	62,5	37,5	100,0
% Columna	98,9	99,1	99,0
Con suplemento	2	1	3
% Fila	66,7	33,3	100,0
% Columna	1,1	0,9	1,0
TOTAL	190	114	304
% Fila	62,5	37,5	100,0
% Columna	100,0	100,0	100,0

Chi^2=0,20; p=0,653; OR=0,83; IC95%: 0,07 – 9,27.

5.2.7.8.– Imágenes

En nuestro estudio, la imagen exterior más característica de los bovinos que padecen hipoplasia ósea es la presentación de alguna deformidad flexural, que asienta, por lo general, en el carpo y el menudillo de las extremidades anteriores (Figura 32). La exploración física, sin embargo, no nos permite afirmar la existencia de inmadurez ósea, pues, para dar con certeza absoluta dicho diagnóstico, es necesario el empleo de medios imaginológicos.

Fig. 32 Bovino afectado de hipoplasia ósea y deformidad flexural en el carpo.

En la figura 33, se muestra la disección del carpo de un bovino de un mes de edad afectado de hipoplasia ósea, esta inmadurez en el desarrollo óseo no es claramente perceptible mediante este medio de diagnóstico, siendo precisa, para su confirmación definitiva, la utilización de la radiografía y de la ecografía.

Fig. 33 Carpo de un bovino afectado de hipoplasia ósea.

La fotografía que aparece en la figura 34 muestra un corte anatómico del carpo de un bovino de dos días de edad afectado de hipoplasia ósea. En él aparecen los huesos de la primera fila del carpo y se puede comprobar el grosor aumentado del estrato cartilaginoso que rodea al núcleo central de osificación.

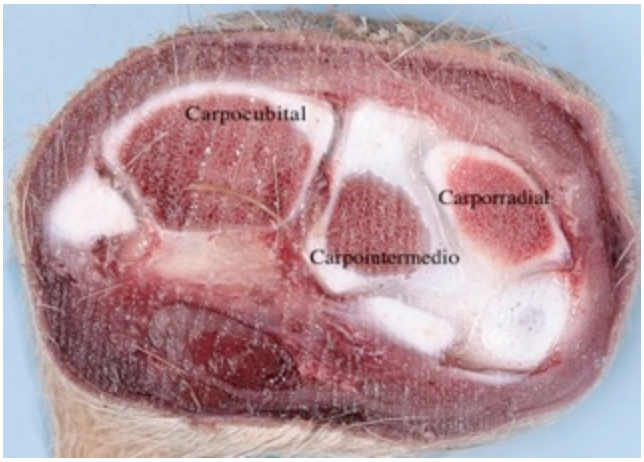

Fig. 34 Corte anatómico del carpo de un bovino.

La inmadurez ósea, además de afectar a los huesos cuboides del carpo o del tarso, es susceptible de acontecer también en los huesos sesamoideos proximales; macroscópicamente, dichos sesamoideos, que aparecen en la figura 35, no aparentan mostrar signo alguno que nos induzca a sospechar esta afección, sin embargo, mediante el empleo de la radiografía o de la ecografía, se comprueba su alteración en el bovino implicado.

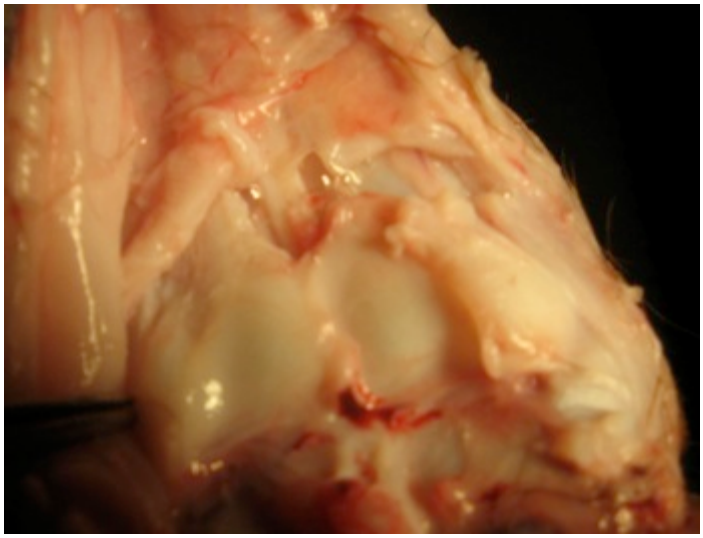

Fig. 35 Huesos sesamoideos proximales axiales afectados de hipoplasia ósea.

En la radiografía de los huesos carpianos o tarsianos con una osificación retrasada, éstos aparecen pequeños y redondeados, sin su forma cuboide normal, con un agrandamiento relativo de los espacios articulares radiográficos intercarpianos o intertarsianos. La radiografía que muestra la figura 36 corresponde a una proyección dorsopalmar del autópodo de un bovino de un mes de edad, afectado de hipoplasia ósea; en ella, los huesos carpianos presentan un aspecto redondeado, de bordes regulares, los espacios articulares, radiográficamente, parecen ser mayores de lo normal, debido al mayor grosor del estrato cartilaginoso, radiolúcido, que rodea al núcleo central de osificación. Asimismo, se observa una asimetría en los huesos sesamoideos proximales, apareciendo los abaxiales (flechas rojas) de un tamaño ligeramente menor al de los axiales (flechas amarillas); estos sesamoideos afectados, al igual que sucede con los huesos cuboides carpianos, en la radiografía muestran un menor tamaño que es relativo, puesto que el estrato cartilaginoso que presentan en su superficie flexora no es visible

radiográficamente y, por tanto, parecen mostrar un tamaño inferior al real. En nuestros casos, esta inmadurez, radiográficamente, parece no afectar al hueso sesamoideo distal o navicular (flechas verdes).

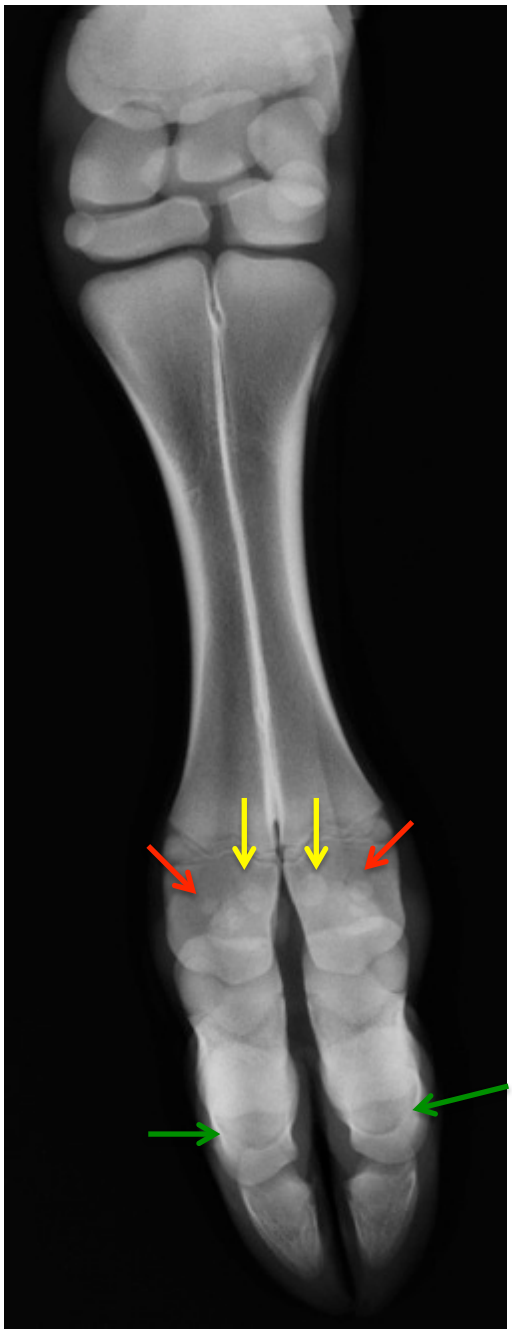

Fig. 36 Hipoplasia de los huesos carpianos y sesamoideos proximales abaxiales.

La figura 37, que nos muestra la radiografía de una proyección mediolateral del autópodo de un bovino de un mes de edad, permite comprobar, además del padecimiento de una deformidad flexural congénita, que afecta a las articulaciones del

carpo y del menudillo, la presencia de hipoplasia en los huesos del carpo y en los sesamoideos proximales, e incluso la menor radiodensidad ósea del quinto metacarpiano (flecha roja) y del cubito (flecha amarilla). Pese a que la proyección es ligeramente oblicua, permite visualizar unos huesos sesamoideos proximales redondeados y de una radiodensidad inferior a la de los huesos del carpo (flecha verde).

Fig. 37 Hipoplasia de los huesos del carpo y de los sesamoideos proximales.

La figura 38 nos presenta la proyección plantaro–dorsal del tarso de un bovino con inmadurez ósea de los tarsianos. Los espacios articulares radiográficos, ubicados entre unos huesos redondeados y lisos, parecen encontrarse agrandados radiográficamente. El engrosamiento de los tejidos blandos que aparece en su aspecto lateral no permite evidenciar radiográficamente la inflamación del ligamento colateral lateral, del tendón extensor digital lateral y su vaina sinovial, ni la presencia de un absceso subcutáneo; en cambio, nos permite comprobar, además de la deformidad angular en varo que padece, la existencia de un proceso inflamatorio en la articulación tarsometatarsiana, que cursa con el aumento del tamaño del espacio articular sin manifestar apenas otros signos óseos.

Fig. 38 Hipoplasia de los huesos tarsianos.

La ecografía nos permite comprobar de un modo eficaz el grado de osificación de los huesos cuboides. En la figura 39, aparece la ecografía longitudinal realizada en el aspecto medial del carpo de un bovino afectado de hipoplasia ósea. Sobre la cápsula articular (2) se aprecian las fibras del ligamento colateral medial (1). La superficie ósea

del hueso carporradial (Cr) y del trapezoideocapitatum (C 2+3) aparece como una gruesa línea hiperecogénica e irregular que parece permitir el paso de los ultrasonidos parcialmente. Sobre las superficies óseas, aparece una capa gruesa e hipoecoica de cartílago hialino articular (3), que muestra en su espesor unas partículas ecoicas que corresponderían a intentos de osificación.

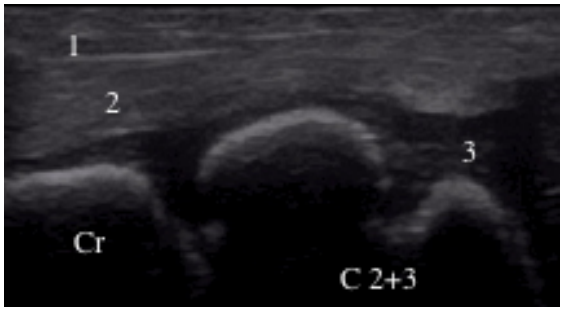

Fig. 39 Inmadurez ósea en los huesos carpianos.

La ecografía que aparece en la figura 40, realizada longitudinalmente sobre el aspecto medial del carpo en flexión, muestra ampliamente la superficie ósea del trapezoideocapitatum (C 2+3); superficie ósea irregular sobre la que aparece un cartílago articular (3) engrosado, que muestra intentos de osificación que se manifiestan como partículas ecogénicas en su espesor.

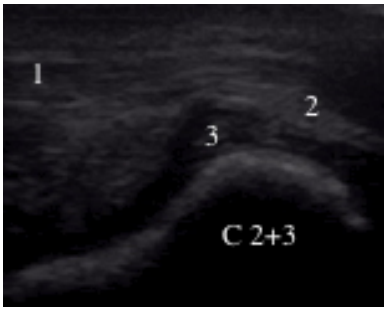

Fig. 40 Hipoplasia del hueso trapezoideocapitatum.

La ecografía que aparece en la figura 41 corresponde a un corte transversal, realizado en el aspecto palmar del extremo distal metacarpiano de un bovino de 30 días de vida; en ésta, en un primer plano, encontramos la *manica flexoria* del tendón flexor digital superficial (FDS) que aparece atravesada por el tendón flexor digital profundo (FDP), y que se deslizan sobre unas superficies fibrocartilaginosas denominadas escudo proximal

(2) que aparece en las superficies palmares de los huesos sesamoideos proximales axiales de los dedos tercero y cuarto. Estos huesos muestran una superficie ósea hiperecogénica e irregular con sombra acústica, sobre la que aparece una zona hipoecoica con puntos ecogénicos en su espesor; tejido hipoecoico que corresponde a una gruesa capa de cartílago sin osificar (1) que muestra intentos de osificación en su espesor, y que nos indicaría el padecimiento de hipoplasia ósea.

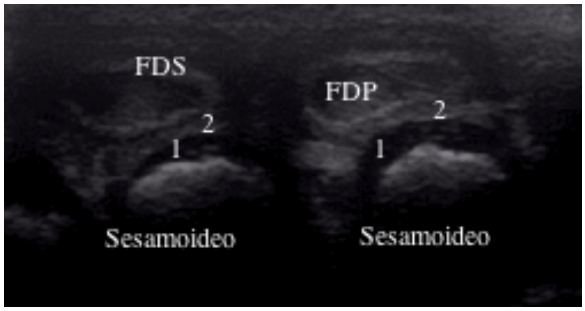

Fig. 41 Ecografía transversal de los huesos sesamoideos proximales axiales.

En la figura 42, se presenta la ecografía del corte longitudinal, realizado sobre el hueso sesamoideo proximal axial del dedo tercero de un bovino de un mes de edad. Al igual que en la ecografía anterior, se observa la línea hiperecogénica e irregular con sombra acústica de la superficie ósea del sesamoideo y, sobre ésta, una gruesa capa hipoecogénica de cartílago (1) que demostraría su inmadurez. Sobre el cartílago sin osificar, se observa el escudo proximal (2), que facilita el deslizamiento de los tendones flexores. Puede comprobarse también la inserción, en el sesamoideo, de una de las ramas laterales de músculo interóseo (3).

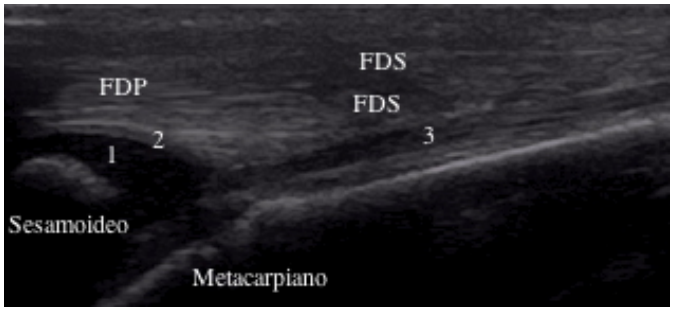

Fig. 42 Ecografía longitudinal sobre el hueso sesamoideo proximal axial.

5.3.– AFECCIONES DE LAS ARTICULACIONES

5.3.1.– Luxaciones

El 2,3% (7) de los bovinos de este trabajo presentó algún tipo de luxación, que se repartieron por las diferentes articulaciones de la forma expresada en la tabla 37.

Tabla 37.– Distribución de las articulaciones afectadas por alguna luxación.

ARTICULACIÓN AFECTADA	Nº DE CASOS	PORCENTAJE
Interfalangiana distal	1	14,3
Interfalangiana proximal	1	14,3
Metacarpo o metatarsofalangiana	2	28,6
Carpo	2	28,6
Fémoro–rotuliana	1	14,3
Total	**7**	100,0

Con la excepción del bovino afectado por una luxación lateral congénita y unilateral de rótula, se pudo comprobar que estas afecciones, para los seis bovinos restantes, cursaron conjuntamente con el padecimiento de artritis séptica y la rotura completa de los ligamentos colaterales de la articulación involucrada.

5.3.1.1.– Relación luxaciones – artritis sépticas

En la tabla 38, se muestra que el 85,7% (6) de los bovinos afectados por alguna luxación padecían artritis séptica; presentándose una relación estadística altamente significativa, según la que el riesgo de padecer una luxación es casi 29 veces mayor en los pacientes afectados por este tipo de artritis que en los que no tenían infección articular (Chi^2=16,83; p<0,001; OR=28,94, IC95%: 3,41 – 245,59). De hecho, el bovino afectado por la luxación lateral congénita y unilateral de rótula fue el único caso de luxación de nuestro estudio que no cursó con infección articular.

Tabla 38.– Relación luxaciones – artritis sépticas.

ARTRITIS SÉPTICAS	Sin luxación	Con luxación	TOTAL
Sin artritis	246	1	247
% Fila	99,6	0,4	100,0
% Columna	82,8	14,3	81,3
Con artritis	51	6	57
% Fila	89,5	10,5	100,0
% Columna	17,2	85,7	18,8
TOTAL	297	7	304
% Fila	97,5	2,3	100,0
% Columna	100,0	100,0	100,0

Chi^2=16,83; p≤0,001; OR=28,94; IC95%: 3,41 – 245,59.

5.3.1.2.– Relación luxaciones – desmitis

Las luxaciones muestran una relación estadística altamente significativa con el padecimiento de desmitis, en la que el riesgo de padecer conjuntamente desmitis y una luxación es 14 veces superior de padecerlas por separado (Chi^2=11,41; p<0,001; OR=14,10, IC95%: 2,89 – 68,76) (Tabla 39).

Tabla 39.– Relación luxaciones – desmitis.

DESMITIS	Sin luxación	Con luxación	TOTAL
Sin desmitis	282	4	286
% Fila	98,6	1,4	100,0
% Columna	94,9	57,1	94,1
Con desmitis	15	3	18
% Fila	83,3	16,7	100,0
% Columna	5,1	42,9	5,9
TOTAL	297	7	304
% Fila	97,7	2,3	100,0
% Columna	100,0	100,0	100,0

Chi^2=11,41; p<0,001; OR=14,10; IC95%: 2,89 – 68,76.

5.3.1.3.– Imágenes

La luxación, durante la fase de exploración física, se revela como una deformidad, por lo general muy evidente, que altera la movilidad, tanto activa como pasiva, de la articulación afectada, manifestando el paciente dolor a la palpación y una claudicación manifiesta. En la figura 43, observamos la deformación angular que se produce como consecuencia de la luxación en la articulación metatarso–falangiana de un bovino, que supuso la pérdida prácticamente completa del contacto entre las superficies articulares de los huesos que la componen.

Fig. 43 Deformación angular producida por la luxación de la articulación metatarso–falangiana.

En ocasiones, la luxación puede no ser evidente durante la fase de exploración. La inspección del bovino que aparece en la figura 44 muestra una deformidad flexural en la articulación del carpo, así como la presencia de una fístula en su aspecto dorsal y una claudicación evidente, lo que induce, en esta fase de la exploración, a suponer el padecimiento de una artritis séptica, proceso que se confirma mediante el análisis de la secreción y el empleo de medios de diagnóstico por imagen, siendo este último estadio de la exploración el que nos permite determinar la existencia de la luxación dorsal de los huesos del carpo. El bovino que padecía la luxación lateral congénita y unilateral de rótula presentaba una postura que podíamos calificar como característica de esta afección, de "perro sentado"; durante la palpación pudimos constatar el desplazamiento de la rótula, y comprobar seguidamente cómo, después de restituirla manualmente a su posición anatómica, ésta se luxaba de nuevo inmediatamente.

Fig. 44 Bovino afectado de artritis séptica y de luxación dorsal del carpo.

Mediante radiografía, la luxación se evidencia como una alteración en la congruencia articular, con la presencia de espacios articulares asimétricos y engrosamiento de los tejidos blandos. La figura 45 nos ilustra sobre la necesidad de realizar, al menos, las dos proyecciones estándar a la hora de hacer el diagnóstico de una luxación articular; la

proyección dorsopalmar, en la que se puede constatar la ausencia de cualquier tipo de deformidad angular en el carpo, muestra una deformación de los tejidos blandos y la imagen compatible con la infección que padecen los huesos del carpo (flecha verde), que se manifiesta en forma de lisis ósea subcondral y que, radiográficamente, observamos como una pérdida de radiodensidad ósea; la proyección lateromedial del carpo es, en esta ocasión, la que se muestra como definitiva para el diagnóstico de la luxación dorsal, al hacer evidente el desplazamiento que sufren los huesos de la segunda fila del carpo hacia el aspecto dorsal de éste, alterando la congruencia articular (flecha roja).

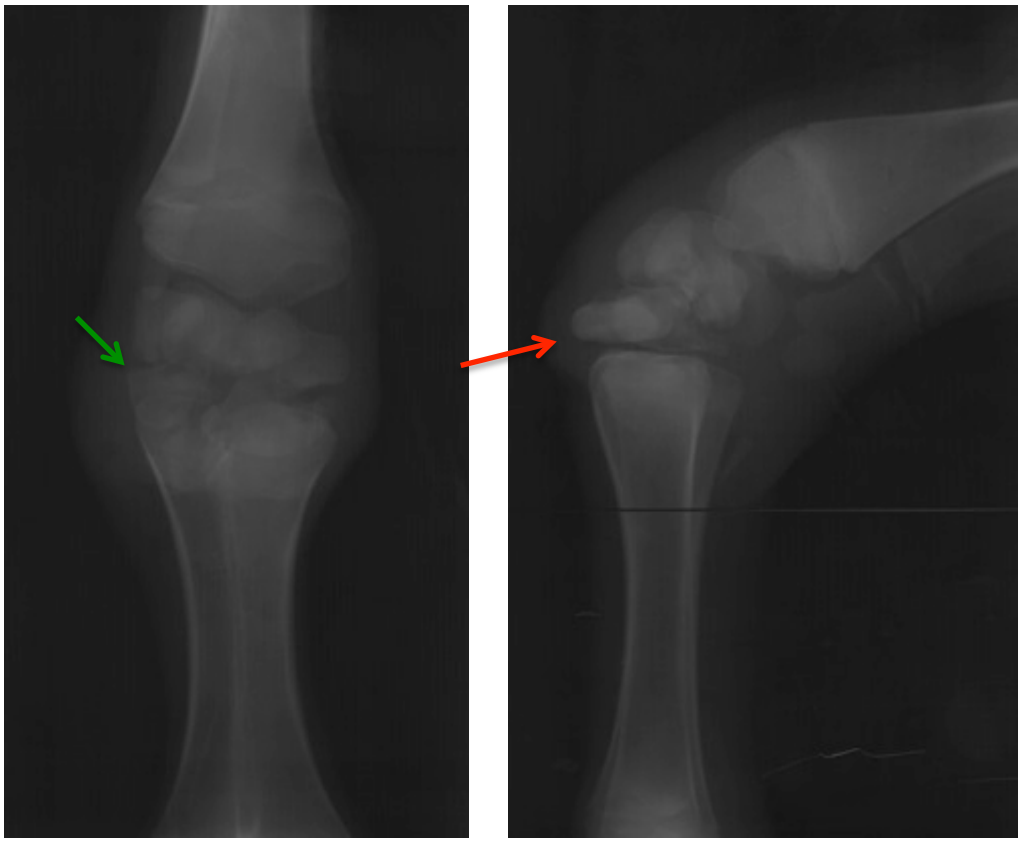

Fig. 45 Artritis séptica y luxación dorsal del carpo.

La figura 46, que corresponde a la radiografía de un bovino de dos meses de edad afectado de la inflamación séptica y de la luxación de la articulación metacarpo-falangiana de ambos dedos, permite, además de comprobar la pérdida de la congruencia articular y la deformación que sufren los tejidos blandos, evaluar el desplazamiento relativo entre los huesos, originando una deformidad angular. Como consecuencia de la

inestabilidad producida en la articulación, aparece una proliferación perióstica, que se observa como un incremento en la radiodensidad del periostio (flecha azul). La infección ósea, consecuente a la artritis séptica, ocasiona fenómenos de lisis ósea subcondral que, en este caso, se manifiestan en forma de una pérdida de radiodensidad ósea en el foco séptico (flecha verde) y de un incremento de ésta en la zona adyacente como consecuencia de la esclerosis reactiva que se produce alrededor si ha pasado un tiempo suficientemente largo (flecha roja).

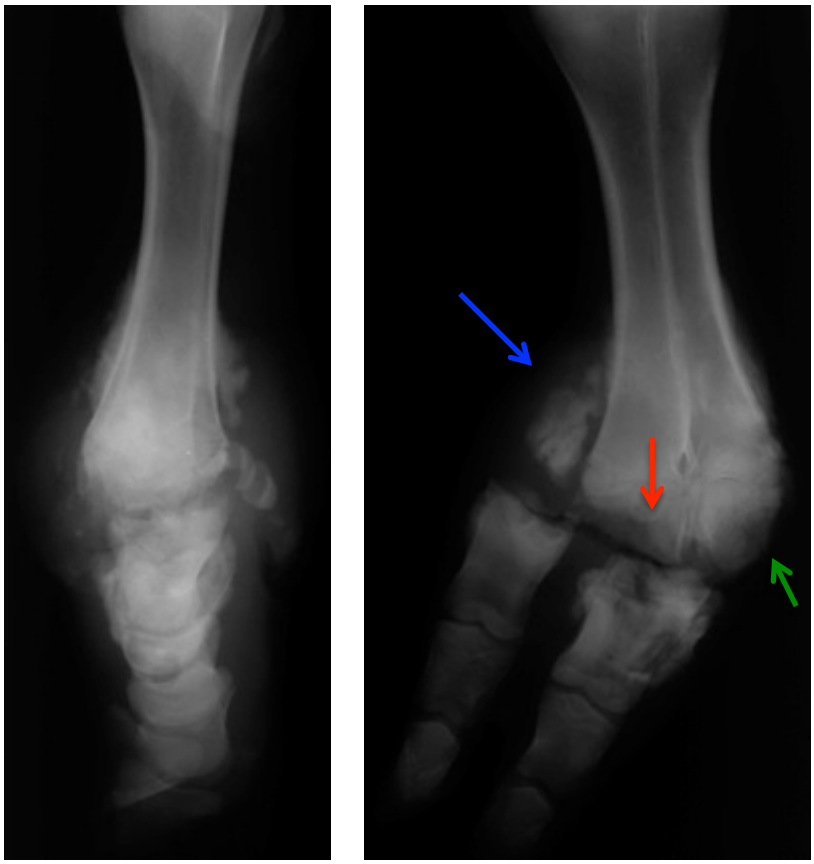

Fig. 46 Luxación de la articulación metacarpo–falangiana de los dedos tercero y cuarto.

En la radiografía que aparece en la figura 47, se comprueba el padecimiento simultáneo de artritis séptica y luxación en la articulación interfalangiana distal de un bovino. La artritis séptica, que produce la infección ósea en las superficies articulares de la segunda y de la tercera falanges, hace que éstas muestren una pérdida de radiodensidad debido a los fenómenos de lisis ósea subcondral (flechas verdes); mientras que la luxación articular (flecha roja) se muestra, radiográficamente, como una pérdida de la congruencia articular. Asimismo, es obvia la deformación de los tejidos blandos que

ocasiona la inflamación producida (flecha amarilla); así como la pérdida casi absoluta de radiodensidad en el hueso navicular (flecha azul), cuya mayor radiolucidez se debe a la rarefacción producida por la infección ósea que padece, como consecuencia de la propagación del proceso séptico desde la articulación.

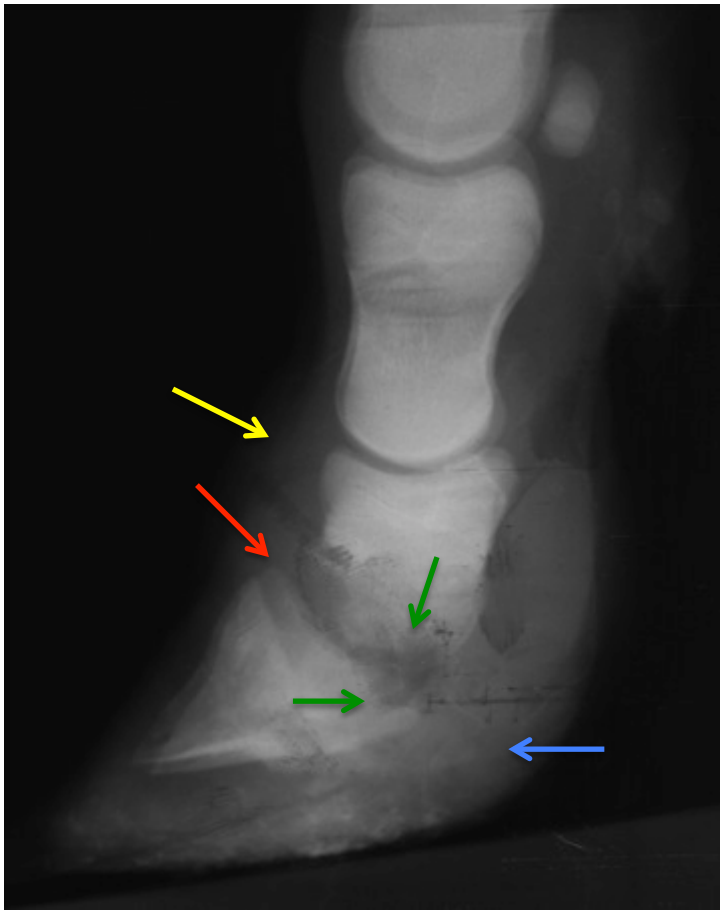

Fig. 47 Artritis séptica y luxación dorsal de la articulación interfalangiana distal.

La ecografía, además de proporcionarnos una buena imagen de la desituación ósea que se produce como consecuencia de la luxación y el espacio anómalo creado en el lugar donde debería encontrarse la línea de articulación, permite documentar las lesiones de los tejidos blandos periarticulares, entre las que destacan por su importancia las roturas de los ligamentos colaterales o las posibles roturas tendinosas, y para cuando la lesión lleva cierto tiempo instaurada, la reacción producida en el tejido óseo. La figura 48 corresponde a una ecografía longitudinal, realizada en el aspecto dorso–lateral del carpo

de un bovino que, además de padecer la inflamación séptica de la articulación y de diferentes vainas sinoviales y tendones, muestra la luxación dorsal del carpo; ésta se manifiesta más claramente al realizar una ecografía con el carpo en extensión y comprobar que el hueso carpiano cuarto (C 4º), perteneciente a la segunda fila del carpo, sobresale dorsalmente de la línea imaginaria (línea roja) que se formaría entre la superficie dorso–lateral del metacarpiano (Mc), el carpiano cuarto y el carpocubital (Cc). Las superficies articulares del cuarto carpiano y del carpocubital, que han sufrido la destrucción del cartílago articular, se muestran irregulares como consecuencia de la osteítis producida por la infección del hueso subcondral. La cápsula articular (1), que muestra signos de inflamación, aparece engrosada, con pérdida de ecogenicidad e interrumpida por su rotura en la zona donde se ha producido la luxación. La cavidad articular (2) revela un contenido anecoico en el que se observan flóculos ecogénicos, posiblemente de pus o de fibrina.

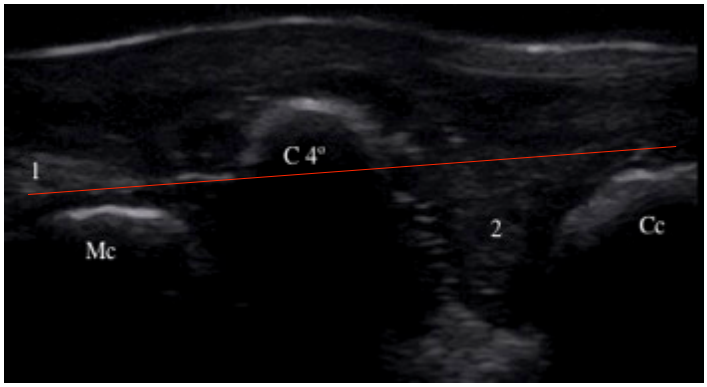

Fig. 48 Luxación del carpo y artritis séptica.

En la figura 49 se muestra la ecografía de un corte longitudinal realizado en el aspecto lateral del carpo, en ella observamos la rotura total del ligamento colateral lateral del carpo (1) como una interrupción en la continuidad de sus fibras, con una pérdida de ecogenicidad que se va acentuando a medida que nos aproximamos hacia el punto de rotura. La cápsula articular (2) aparece engrosada, con pérdida de ecogenicidad y rota. El espacio articular (3) entre el hueso carpocubital (Cc) y el carpiano cuarto (C 4º) muestra un contenido anecoico en el que aparecen flóculos ecogénicos. Sobre la superficie del carpiano cuarto, que aparece irregular debido a la infección ósea, se

comprueba la ausencia de cartílago articular, que aparecería como una delgada línea hipoecoica sobre la superficie ósea.

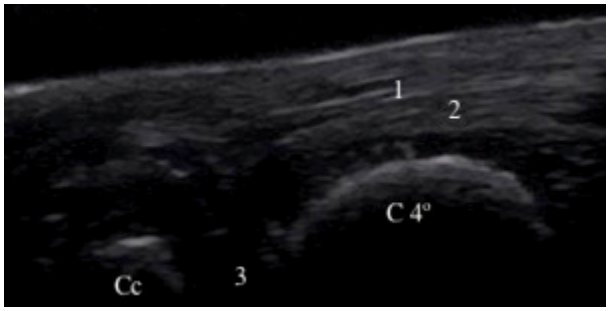

Fig. 49 Rotura del ligamento colateral lateral del carpo.

En la figura 50, aparece la ecografía longitudinal realizada en el aspecto dorsal del dedo cuarto de un bovino; en ella se observa la luxación y la artritis séptica de la articulación interfalangiana distal, infección que, al extenderse al tendón flexor digital profundo, ocasionó la inflamación del mismo y su posterior rotura, que fue la causa última de la luxación articular. Pueden observarse las fibras del tendón extensor digital común (1) deslizándose sobre la articulación interfalangiana proximal, y las falanges (1ª, 2ª y 3ª) como líneas hiperecogénicas con sombra acústica. Se comprueba que la superficie ósea de la segunda falange se encuentra interrumpida por la presencia de una línea hiperecogénica con sombra acústica distal, que corresponde al aspecto dorsal de la tercera falange; este acabalgamiento de la tercera falange es el que, además de impedir la visualización de la articulación interfalangiana distal, demuestra que se ha producido la luxación dorsal de ésta (flecha roja). La superficie de la segunda falange aparece irregular debido a fenómenos proliferativos óseos que se producen con el trascurso del tiempo.

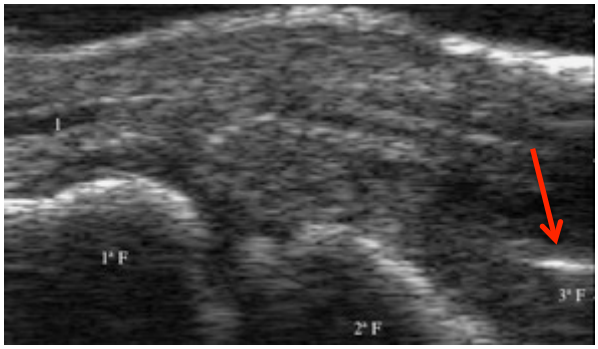

Fig. 50 Luxación dorsal de la articulación interfalangiana distal.

5.3.2.– Artritis sépticas

Se han atendido 57 pacientes aquejados de artritis, que representan el 18,8% del total de bovinos consultados; 6 de ellos padecían la inflamación de varias articulaciones simultáneamente y en 3 de éstos diagnosticamos onfaloflebitis. Estos procesos inflamatorios articulares fueron calificados como sépticos en todos los casos, siendo las articulaciones afectadas, mayoritariamente, el carpo y el tarso, tal como se expresa en la tabla 40.

Tabla 40.– Localización de las artritis sépticas diagnosticadas.

ESTRUCTURA AFECTADA	Nº DE AFECCIONES ESTUDIADAS	PORCENTAJE DE BOVINOS AFECTADOS
Interfalangiana distal	3	5,3
Interfalangiana proximal	3	5,3
Metacarpofalangiana	5	8,8
Carpo	25	43,9
Encuentro	1	1,8
Metatarsofalangiana	1	1,8
Tarso	25	43,9
Cadera	1	1,8
Total	**64**	

Ante la ausencia de laceraciones profundas en las articulaciones afectadas, se consideraron, como posibles vías de entrada de la contaminación, la penetración de gérmenes a través de la piel como consecuencia de una herida contusa o, más probablemente, la propagación por vía hematógena de infecciones sistémicas, o por contigüidad de infecciones periarticulares, para el 87,7% de los pacientes afectados de artritis séptica (50); siendo la difusión hematógena el origen más seguro en los 7 bovinos afectados de onfaloflebitis (12,3%). En la distribución por sexos, este proceso afectó a 36 bovinos machos (63,2%) y a 21 hembras (36,8%) (Tabla 41).

Tabla 41.– Distribución de las artritis sépticas respecto al sexo.

SEXO	Nº DE CASOS	PORCENTAJE
Macho	36	63,2
Hembra	21	36,8
Total	**57**	100,0

5.3.2.1.– Relación artritis sépticas – peso al nacimiento

Al relacionar la artritis séptica con el peso al nacimiento de los bovinos, comprobamos que no existe una relación estadísticamente significativa (Chi^2=4,47; p=0,21) (Tabla 42).

Tabla 42.– Relación artritis sépticas – peso al nacimiento.

PESO AL NACIMIENTO	Sin artritis	Con artritis	TOTAL
Inferior a 41 Kg	104	20	124
% Fila	83,9	16,1	100,0
% Columna	42,1	35,1	40,8
Entre 41 y 50 Kg	107	27	134
% Fila	79,9	20,1	100,0
% Columna	43,3	47,4	44,1
Entre 51 y 60 Kg	27	10	37
% Fila	73,0	27,0	100,0
% Columna	10,9	17,5	12,2
Superior a 61 Kg	9	0	9
% Fila	100,0	0,0	100,0
% Columna	3,6	0,0	3,0
TOTAL	247	57	304
% Fila	81,3	18,8	100,0
% Columna	100,0	100,0	100,0

Chi^2=4,47; p=0,21.

5.3.2.2.– Relación artritis sépticas – ausencia de cama

La ausencia de cama muestra una relación estadísticamente significativa con el padecimiento de artritis (Chi^2=4,62; p=0,031); en la tabla 43, comprobamos que el 61,4% de los pacientes con artritis (35) carecían de cama; estableciendo su OR que los animales sin cama presentan un riesgo de padecer artritis séptica 0,5 veces mayor que aquellos cuyas cuadras son mullidas.

Tabla 43.– Relación artritis sépticas – ausencia de cama.

AUSENCIA DE CAMA	Sin artritis	Con artritis	TOTAL
Sin cama	110	35	145
% Fila	75,9	24,1	100,0
% Columna	44,5	61,4	47,7
Con cama	137	22	159
% Fila	86,2	13,8	100,0
% Columna	55,5	38,6	52,3
TOTAL	247	57	304
% Fila	81,3	18,8	100,0
% Columna	100,0	100,0	100,0

Chi^2=4,62; p=0,031; OR=0,50; IC95%: 0,27 – 0,90.

5.3.2.3.– Relación artritis sépticas – edad

La tabla 44 muestra cómo la distribución etaria presenta una relación estadística altamente significativa con la aparición de artritis, comprobándose cómo el 82,5% (47) de éstas acontecen en edades inferiores a los 4 meses, desapareciendo prácticamente entre los 4 y los 6 meses de edad (1,8%), para repuntar nuevamente en los animales mayores de 6 meses (15,8%).

Tabla 44.– Relación artritis sépticas – edad.

EDAD	Sin artritis	Con artritis	TOTAL
Entre 0 y 15 días	132	9	141
% Fila	93,6	6,4	100,0
% Columna	53,4	15,8	46,4
Entre 16 días y 2 meses	51	24	75
% Fila	68,0	32,0	100,0
% Columna	20,6	42,1	24,7
Entre 2 y 4 meses	19	14	33
% Fila	57,6	42,4	100,0
% Columna	7,7	24,6	10,9
Entre 4 y 6 meses	13	1	14
% Fila	92,9	7,1	100,0
% Columna	5,3	1,8	4,6
Entre 6 meses y 1 año	32	9	41
% Fila	78,0	22,0	100,0
% Columna	13,0	15,8	13,5
TOTAL	247	57	304
% Fila	81,3	18,8	100,0
% Columna	100,0	100,0	100,0

Chi^2=36,45; p<0,001.

5.3.2.4.– Relación artritis sépticas – tipo de estabulación

La tabla 45 muestra que el tipo de estabulación carece de una relación estadísticamente significativa con la presencia o ausencia de artritis séptica (Chi^2=4,50; p=0,21).

Tabla 45.– Relación artritis sépticas – tipo de estabulación.

TIPO DE ESTABULACIÓN	Sin artritis	Con artritis	TOTAL
Campo	41	6	47
% Fila	87,2	12,8	100,0
% Columna	17,5	8,6	15,5
Libre en establo	105	37	142
% Fila	73,9	26,1	100,0
% Columna	17,5	52,9	46,7
Libre en cubículo	58	15	73
% Fila	79,5	20,5	100,0
% Columna	24,8	21,4	10,9
Amarrado	30	12	42
% Fila	71,4	28,6	100,0
% Columna	12,8	17,1	13,8
TOTAL	234	70	304
% Fila	77,0	23,0	100,0
% Columna	100,0	100,0	100,0

Chi^2=4,50; p=0,21.

5.3.2.5.– Relación artritis sépticas – onfaloflebitis

La presencia de onfaloblebitis muestra una relación estadísticamente significativa con la aparición de artritis sépticas; presentando los pacientes aquejados de onfaloflebitis un riesgo de padecer artritis séptica casi 6 veces mayor que aquellos que no presentan infección umbilical (Chi^2=8,70; p=0,003; OR=5,62; IC95%: 1,81 – 17,44) (Tabla 46).

Tabla 46.– Relación artritis sépticas – onfaloflebitis.

ONFALOFLEBITIS	Sin artritis	Con artritis	TOTAL
Sin onfaloflebitis	241	50	291
% Fila	82,8	17,2	100,0
% Columna	97,6	87,7	95,7
Con onfaloflebitis	6	7	13
% Fila	46,2	53,8	100,0
% Columna	2,4	12,3	4,3
TOTAL	247	57	304
% Fila	81,3	18,8	100,0
% Columna	100,0	100,0	100,0

Chi^2=8,70; p=0,003; OR=5,62; IC95%: 1,81 – 17,44.

5.3.2.6.– Relación artritis sépticas – abscesos

La tabla 47 nos muestra que la presencia de abscesos próximos a las articulaciones de los miembros presenta una relación estadística altamente significativa con la aparición de artritis séptica; el hecho de que el 59,6% de los bovinos afectados por apostemas padezcan la inflamación séptica de la articulación vecina, ha supuesto que los animales afectados de abscesos presenten un riesgo de padecer ambos procesos conjuntamente 9 veces superior al de padecerlos por separado (Chi^2=53,53; p<0,001; OR=9,26, IC95%: 4,87 – 17,58).

Tabla 47.– Relación artritis sépticas – abscesos.

ABSCESOS	Sin artritis	Con artritis	TOTAL
Sin abscesos	213	23	236
% Fila	90,3	9,7	100,0
% Columna	86,2	40,4	77,6
Con abscesos	34	34	68
% Fila	50,0	50,0	100,0
% Columna	13,8	59,6	22,4
TOTAL	247	57	304
% Fila	81,3	18,8	100,0
% Columna	100,0	100,0	100,0

Chi^2=53,53; p<0,001; OR=9,26; IC95%: 4,87 – 11,61.

5.3.2.7.– Relación artritis sépticas – tenositis

El diagnóstico de tenositis y de artritis séptica, simultáneamente en una región anatómica, presenta, de igual modo, una relación estadística altamente significativa, pues el 56,1% de los bovinos afectados de tenositis padecen artritis séptica. El estudio estadístico muestra que el riesgo de padecer conjuntamente ambos procesos es casi 13 veces mayor que el de padecerlos por separado (Chi^2=67,53; p<0,001; OR=13,09, IC95%: 6,61 – 25,89) (Tabla 48).

Tabla 48.– Relación artritis sépticas – tenositis.

TENOSITIS	Sin artritis	Con artritis	TOTAL
Sin tenositis	225	25	250
% Fila	90,0	10,0	100,0
% Columna	91,1	43,9	82,2
Con tenositis	22	32	54
% Fila	40,7	59,3	100,0
% Columna	8,9	56,1	17,8
TOTAL	247	57	304
% Fila	81,3	18,8	100,0
% Columna	100,0	100,0	100,0

Chi^2=67,53; p<0,001; OR=13,09; IC95%: 6,61 – 25,89.

5.3.2.8.– Relación artritis sépticas – tenosinovitis

En la tabla 49 comprobamos que el padecimiento de tenosinovitis presenta una relación estadística altamente significativa con la aparición de artritis en la misma región anatómica, pues aquellas acontecen en el 64,9% de los bovinos afectados de artritis séptica; así, el riesgo de padecer conjuntamente ambas afecciones es casi 12 veces mayor que el de padecerlos por separado (Chi^2=66,56; p<0,001; OR=11,99, IC95%: 6,22 – 23,11).

Tabla 49.– Relación artritis sépticas– tenosinovitis.

TENOSINOVITIS	Sin artritis	Con artritis	TOTAL
Sin tenosinovitis	214	20	234
% Fila	91,5	8,5	100,0
% Columna	86,6	35,1	77,0
Con tenosinovitis	33	37	70
% Fila	47,1	52,9	100,0
% Columna	13,4	64,9	23,0
TOTAL	247	57	304
% Fila	81,3	18,8	100,0
% Columna	100,0	100,0	100,0

Chi^2=66,56; p<0,001; OR=11,99; IC95%: 6,22– 23,11.

5.3.2.9.– Relación artritis sépticas – luxaciones

La presencia de una luxación articular en un bovino muestra una relación estadística altamente significativa con la presentación de artritis séptica en la articulación afectada,

pues los pacientes aquejados de la primera tienen un riesgo de padecer artritis séptica 14 veces mayor que el de los que no la presentan (Chi^2=13,48; p<0,001; OR=14,41, IC95%: 2,82 – 73,44) (Tabla 50).

Tabla 50.– Relación artritis sépticas– luxaciones.

LUXACIONES	Sin artritis	Con artritis	TOTAL
Sin luxación	245	51	296
% Fila	82,8	17,2	100,0
% Columna	99,2	89,5	97,4
Con luxación	2	6	8
% Fila	25,0	75,0	100,0
% Columna	0,8	10,5	2,6
TOTAL	247	57	304
% Fila	81,3	18,8	100,0
% Columna	100,0	100,0	100,0

Chi^2=13,48; p<0,001; OR=14,41; IC95%: 2,82 – 73,44.

5.3.2.10.– Relación artritis sépticas – osteítis

La tabla 51 muestra que la aparición de osteítis presenta una relación estadística altamente significativa con la artritis séptica, pues se comprobó osteítis en el 43,9% de los pacientes afectados de artritis séptica, lo que supone que el riesgo de padecer ambos procesos conjuntamente es 10 veces mayor que el de padecerlos por separado (Chi^2=50,12; p<0,001; OR=10,56, IC95%: 5,15 – 21,68).

Tabla 51.– Relación artritis sépticas – osteítis.

OSTEÍTIS	Sin artritis	Con artritis	TOTAL
Sin osteítis	230	32	262
% Fila	87,8	12,2	100,0
% Columna	93,1	56,1	86,2
Con osteítis	17	25	42
% Fila	40,5	59,5	100,0
% Columna	6,9	43,9	13,8
TOTAL	247	57	304
% Fila	81,3	18,8	100,0
% Columna	100,0	100,0	100,0

Chi^2=50,12; p<0,001; OR=10,56; IC95%: 5,15– 21,68.

5.3.2.11.– Imágenes

En la figura 51 se muestra un bovino afectado de artritis séptica en el carpo; aunque la actitud postural denota el intenso dolor que le origina la flexión del mismo, manteniendo por ello la extremidad en extensión, no ofrece una imagen característica a la inspección que facilite su diferenciación de otros procesos que cursan con claudicación, deformación de una región articular y tumor a la inspección, así como calor y dolor al realizar la palpación y manipulación de ésta, como pueden ser los abscesos, las tenosinovitis, las tenositis, las bursitis, las fracturas, etc.

Fig. 51 Bovino afectado de artritis séptica en el carpo.

En los casos en los que la enfermedad progresa, en ocasiones aparece una fístula en la piel que, además de proporcionar drenaje a la articulación, nos permite la palpación, a su través, de las superficies óseas articulares (Figura 52). La figura 53 nos muestra el aspecto que presentan las superficies articulares afectadas.

Fig. 52 Fístula de drenaje de una articulación infectada.

Fig. 53 Aspecto de las superficies articulares infectadas.

Mediante la radiografía, en los casos agudos, apenas aparecen signos de alteración ósea, únicamente la tumefacción y deformación de los tejidos blandos periarticulares, al cursar con el engrosamiento de la membrana sinovial y con una distensión muy evidente de la cápsula articular por la efusión sinovial; sí es posible, en ocasiones, apreciar un leve ensanchamiento del espacio articular y una sutil, casi imperceptible, proliferación perióstica en los huesos adyacentes. Cuando la enfermedad progresa y el diagnóstico radiográfico se hace definitivo, el daño articular es irreversible. La figura 54 muestra las proyecciones radiográficas del carpo de un bovino que padece artritis séptica; en ella puede observarse que, en la superficie articular formada entre el hueso carpocubital y el metacarpiano, se comprueba la destrucción del cartílago articular y la osteomielitis subcondral producida como consecuencia de la infección, que se manifiesta en forma de pérdida de radiodensidad debido a la destrucción del hueso subcondral y pericondral (flechas amarillas) y la formación de una esclerosis reactiva adyacente (flechas verdes). También puede observarse una intensa proliferación perióstica, resultado de la osteítis causada por la infección, en el aspecto palmar del metacarpiano (flechas rojas); así como una proliferación ósea de densidad radiográfica inferior a la de la cortical del hueso. De igual modo, es posible comprobar la gran deformación de los tejidos blandos que produce el proceso.

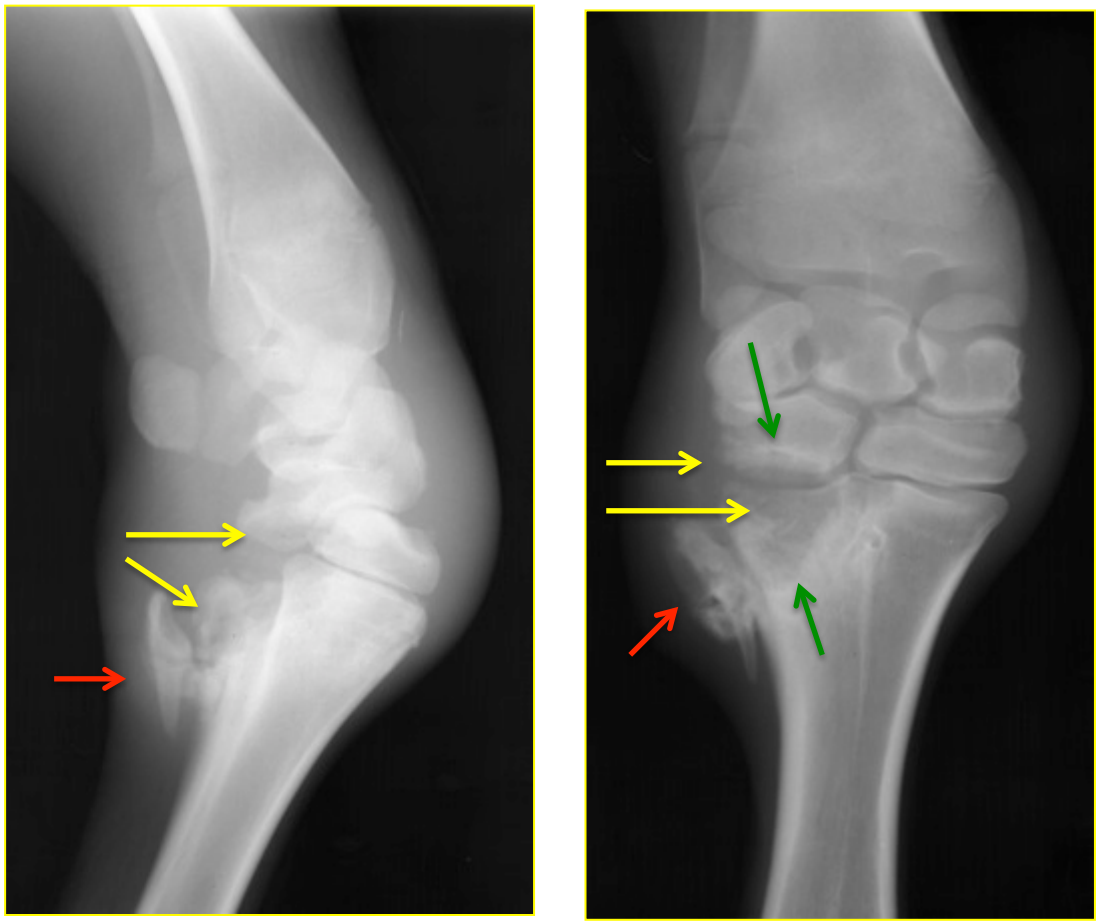

Fig. 54 Artritis séptica en el carpo de un bovino y fenómenos de osteítis y osteomielitis.

La radiografía que aparece en la figura 55 pertenece a un bovino afectado de artritis séptica en la articulación interfalangiana proximal del dedo tercero. Muestra las consecuencias del proceso séptico en la articulación: el ensanchamiento del espacio articular (flecha roja) debido a la intensa destrucción que se ha producido en el cartílago articular y en el hueso subcondral de la segunda falange, como resultado de la osteomielitis generada por la infección ósea. Todo ello confiere un aspecto irregular a los bordes del espacio articular.

Fig. 55 Artritis de la articulación interfalangiana proximal del dedo tercero.

La ecografía muestra la efusión sinovial y las alteraciones en la estructura articular, pudiéndose encontrar desde un simple aumento de la cantidad del líquido articular anecogénico, hasta la presencia de un líquido en el que flotan partículas hiperecogénicas propias de los detritus de descomposición de los tejidos; además puede observarse un engrosamiento de la cápsula de la articulación afectada. En la imagen (Figura 56) observamos, además de la inflamación del tendón extensor carporradial (ECR) y de su vaina sinovial (1), el engrosamiento de la cápsula articular (2) y su rotura, mostrando un contenido articular anecogénico en el que, además de contener flóculos ecoicos, se observa un flujo de fluidos que permite detectar el desplazamiento de grandes partículas ecogénicas de pus o de fibrina (3), pues no forman la sombra acústica distal en forma de cola de cometa característica de las burbujas de gas. La destrucción del cartílago articular, que se comprueba al no aparecer como una delgada línea hipoecoica y bien definida sobre una superficie ósea lisa e hiperecoica con sombra acústica distal del hueso subcondral, hace que esta superficie ósea, en este caso del radio y del hueso carporradial, se manifieste como un borde hiperecogénico irregular, de aspecto aserrado y con frecuencia discontinuo, que sería consecuencia de la rarefacción consecuente con la osteítis producida por la infección del hueso subcondral a partir de la artritis séptica.

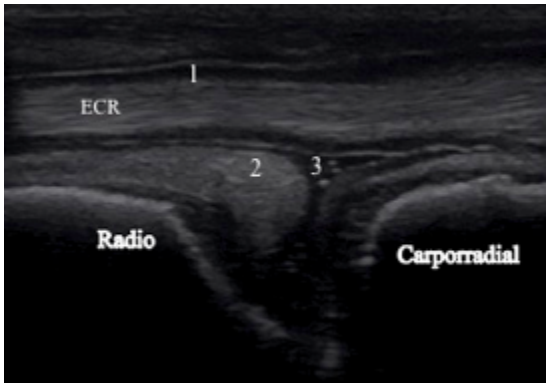

Fig. 56 Ecografía longitudinal sobre el aspecto dorsomedial del carpo.

En la ecografía longitudinal del carpo que aparece en la figura 57, comprobamos los estragos producidos por la inflamación séptica del carpo. Se observa la rotura de la cápsula articular (1), cápsula que es hipoecoica debido a la inflamación que sufre; la cavidad articular presenta un contenido hipoecoico en el que flotan partículas ecoicas de pus o fibrina, algunas de gran tamaño (2); los huesos carpianos muestran la destrucción del cartílago articular e intensos fenómenos de lisis ósea subcondral, producida como consecuencia de la osteítis que la infección articular ha generado en el hueso subcondral, que hace que lo observemos como un borde hiperecogénico irregular y rugoso.

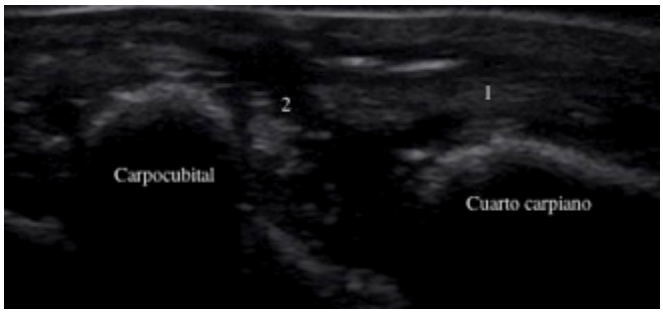

Fig. 57 Ecografía longitudinal sobre el aspecto dorsolateral del carpo.

5.3.3.– Osteoartritis u osteoartrosis

La osteoatrosis o enfermedad degenerativa articular afectó solamente a uno de los bovinos de nuestro estudio (0,3%). Se trataba de un macho incluido en el grupo de edad de entre los 6 meses y el año, que manifestó el proceso en uno de sus carpos.

Para la inclusión de este caso dentro del grupo de enfermedad degenerativa articular se ha tenido en consideración el predominio de los fenómenos degenerativos en las estructuras articulares frente a los signos inflamatorios, que serían los predominantes en los procesos de artritis.

Nos parece interesante hacer referencia a la relación descrita previamente entre la aparición de fenómenos de proliferación ósea y las artritis sépticas, que mostró como aquéllos aparecían en el 66,7% (24) de los pacientes afectados de artritis séptica.

5.3.3.1.– Imágenes

La osteoartrosis, a la exploración física, se manifiesta normalmente con un aumento del tamaño, deformación y pérdida de movilidad variables en la articulación afectada (Figura 58). Son muchos los grados de enfermedad degenerativa articular que podemos encontrar, de ahí que las manifestaciones clínicas tengan un amplio rango que se ve reflejado en las imágenes radiográficas.

Fig. 58 Bovino afectado de osteoartrosis en el carpo.

Los signos radiográficos de la enfermedad articular degenerativa comprenden tumefacción de los tejidos blandos como resultado de la hipertrofia y de la proliferación de los tejidos periarticulares, con una mayor o menor proliferación ósea, esclerosis de los huesos implicados y áreas de osteolisis (Figura 59).

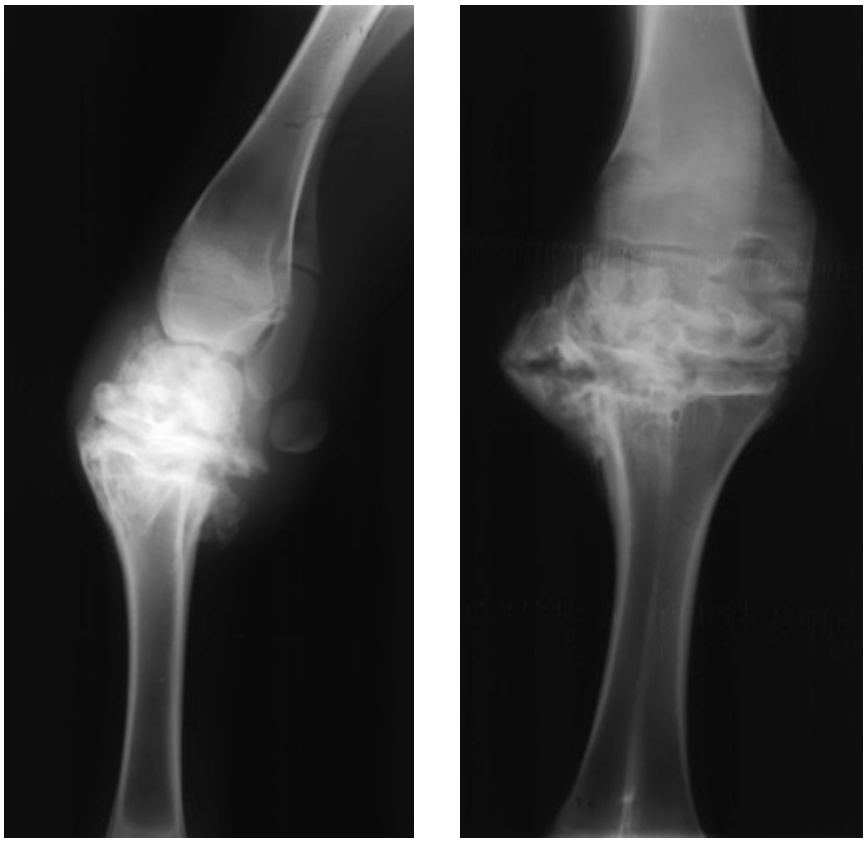

Fig. 59 Radiografías lateromedial y dorsopalmar del carpo derecho de un bovino con osteoartrosis.

En la articulación, la ecografía muestra la alteración de la superficie ósea y articular; desapareciendo el cartílago articular, que se mostraría como una delgada línea hipoecoica sobre una superficie ósea subcondral lisa e hiperecoica, lo que hace que esta última se muestre heterogénea debido a la remodelación del hueso subcondral mediante fenómenos de lisis y de esclerosis, lo que, unido a la presencia de masas semisólidas de fibrina en la cavidad articular, produciría una disminución del espacio articular (Figura 60 y 61). De igual modo, la exploración ecográfica permite comprobar la presencia de osteofitos periarticulares y entesofitos, mostrando una cápsula engrosada que presenta algún área hipoecogénica en su interior (Figura 60); al igual que la dilatación de diferentes vainas sinoviales, leve en el caso de las de los tendones extensor carporradial, extensor digital común y extensor digital medial, y severa en el caso de la del extensor oblicuo del carpo. Se aprecia, además, una fuerte disminución de la ecogenicidad en los tendones extensor oblicuo del carpo y extensor carporradial, y en menor grado en el

extensor digital común y en el extensor digital medial, signo indicativo de tenositis (Figura 61).

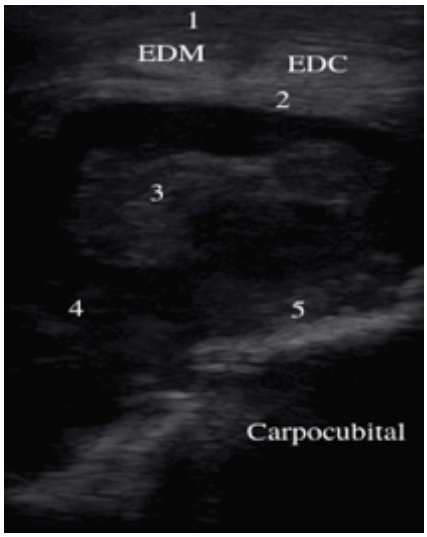

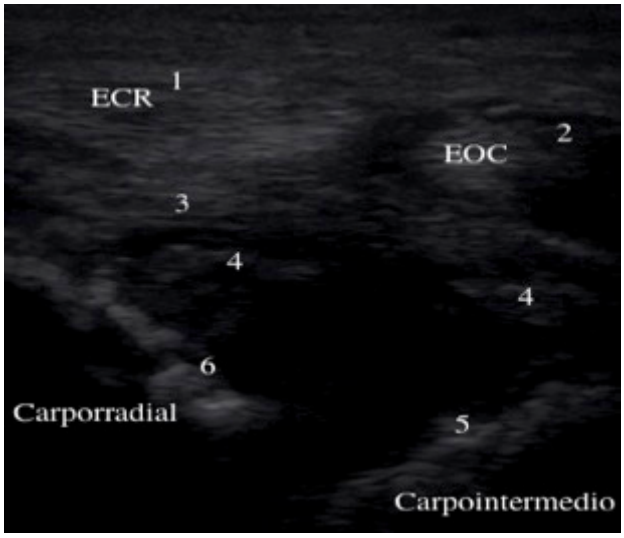

Fig. 60 Ecografía transversal del aspecto dorso lateral del carpo derecho de un bovino con osteoartritis: 1, vaina sinovial del tendón extensor digital común (EDC) y del extensor digital medial (EDM); 2, cápsula articular; 3, masas semisólidas de fibrina; 4, espacio articular; 5, proliferación ósea en la superficicie del hueso carpocubital.

Fig. 61 Ecografía transversal del aspecto dorso medial del carpo derecho de un bovino con osteoartritis: 1, vaina sinovial del tendón extensor carporradial (ECR); 2, vaina sinovial del tendón extensor oblícuo del carpo; 3, cápsula articular; 4, masas semisólidas de fibrina; 5, proliferación ósea en la superficie del hueso intermedio del carpo; 6, proliferación ósea en la superficie del hueso carporradial.

5.3.4.– Osteocondritis disecante

La osteocondritis disecante (OCD) es una afección articular que se ha diagnosticado en el 1,3% (4) de los bovinos estudiados. En nuestros casos, el proceso siempre afectó, de modo unilateral, a una única articulación, y lo hizo con independencia del sexo del paciente, al manifestar idéntica frecuencia en ambos géneros. En la tabla 52, que muestra su distribución según la articulación afectada, se comprueba su presencia mayoritaria en el tarso, siendo ésta la articulación implicada en el 75% de los bovinos afectados por la OCD.

Tabla 52.– Incidencia de OCD en las distintas articulaciones.

ARTICULACIÓN AFECTADA	Nº DE CASOS	PORCENTAJE
Carpo	1	25,0
Tarso	3	75,0
Total	**4**	100,0

5.3.4.1.– Relación OCD – edad

Al intentar comprobar la prevalencia de la OCD en función de la edad de los pacientes, se comprobó la inexistencia de una relación estadísticamente significativa entre estos dos parámetros, a partir del escaso número de pacientes que presentaron esta enfermedad en nuestro estudio (Chi^2=4,26, p=0,37) (Tabla 53).

Tabla 53.– Relación OCD – edad.

EDAD	Sin OCD	Con OCD	TOTAL
Entre 0 y 15 días	141	0	141
% Fila	100,0	0,0	100,0
% Columna	47,0	0,0	46,4
Entre 16 días y 2 meses	73	2	75
% Fila	97,3	2,7	100,0
% Columna	24,3	50,0	24,7
Entre 2 y 4 meses	32	1	33
% Fila	97,0	3,0	100,0
% Columna	10,7	25,0	10,9
Entre 4 y 6 meses	14	0	14
% Fila	100,0	0,0	100,0
% Columna	4,7	0,0	4,6
Entre 6 meses y 1 año	40	1	41
% Fila	97,6	2,4	100,0
% Columna	13,3	25,0	13,5
TOTAL	300	4	304
% Fila	98,7	1,3	100,0
% Columna	100,0	100,0	100,0

Chi^2=4,26; p=0,37.

5.3.4.2.– Relación OCD – artritis sépticas

Pese a contar con un número muy bajo de pacientes afectados de OCD, dado que todos los casos de esta afección aparecieron en articulaciones infectadas, se ha encontrado una asociación estadísticamente significativa entre esta enfermedad y el padecimiento de artritis séptica para la articulación implicada (Chi^2=12,57, p=0,001) (Tabla 54).

Tabla 54.– Relación OCD – artritis sépticas.

ARTRITIS SÉPTICAS	Sin OCD	Con OCD	TOTAL
Sin artritis	247	0	247
% Fila	100,0	0,0	100,0
% Columna	82,3	0,0	81,3
Con artritis	53	4	57
% Fila	93,0	7,0	100,0
% Columna	17,7	12,3	18,8
TOTAL	300	4	304
% Fila	98,7	1,3	100,0
% Columna	100,0	100,0	100,0

Chi^2=12,57; p<0,001.

5.3.4.3.– Relación OCD – ausencia de cama

Pese a comprobar la carencia de cama en el 75% de los bovinos afectados de OCD (Tabla 55), no se ha podido demostrar la existencia de una relación estadísticamente significativa entre esta deficiencia de manejo y la aparición de OCD (Chi^2=0,35, p=0,55; OR=0,29; IC95%: 0,03– 2,91), datos que, sin embargo, parecen indicar una cierta tendencia a que esta relación sería posible, seguramente, si el tamaño de la muestra fuese mayor.

Tabla 55.– Relación OCD – ausencia de cama.

AUSENCIA DE CAMA	Sin OCD	Con OCD	TOTAL
Sin cama	142	3	145
% Fila	97,9	2,1	100,0
% Columna	47,3	75,0	47,7
Con cama	158	1	159
% Fila	99,4	0,6	100,0
% Columna	52,7	25,0	52,3
TOTAL	300	4	304
% Fila	98,7	1,3	100,0
% Columna	100,0	100,0	100,0

Chi^2=0,35; p=0,55; OR=0,29; IC95%: 0,03 – 2,91.

5.3.4.4.– Relación OCD – tipo de estabulación

La tabla 56 muestra que el tipo de estabulación carece de una relación estadísticamente significativa con la presencia o ausencia de OCD (Chi^2=2,34; p=0,50).

Tabla 56.– Relación OCD – tipo de estabulación.

TIPO DE ESTABULACIÓN	Sin OCD	Con OCD	TOTAL
Campo	46	1	47
% Fila	97,9	2,1	100,0
% Columna	15,3	25,9	15,5
Libre en establo	141	1	142
% Fila	99,3	0,7	100,0
% Columna	47,0	25,0	46,7
Libre en cubículo	71	2	73
% Fila	97,3	2,7	100,0
% Columna	23,7	50,0	24,0
Amarrado	42	0	42
% Fila	100,0	0,0	100,0
% Columna	14,0	0,0	13,8
TOTAL	300	4	304
% Fila	98,7	1,3	100,0
% Columna	100,0	100,0	100,0

Chi^2=2,34; p=0,50.

5.3.4.5.– Relación OCD – peso al nacimiento

Al relacionar la presentación de OCD con el peso al nacimiento de los bovinos, comprobamos que no existe una relación estadísticamente significativa entre estos dos parámetros (Chi^2=0,72; p=0,86) (Tabla 57).

Tabla 57.– Relación OCD – peso al nacimiento.

PESO AL NACIMIENTO	Sin OCD	Con OCD	TOTAL
Inferior a 41 Kg	122	2	124
% Fila	98,4	1,6	100,0
% Columna	40,7	50,0	40,8
Entre 41 y 50 Kg	132	2	134
% Fila	98,5	1,5	100,0
% Columna	44,0	50,0	44,1
Entre 51 y 60 Kg	37	0	37
% Fila	100,0	0,0	100,0
% Columna	12,3	0,0	12,2
Superior a 61 Kg	9	0	9
% Fila	100,0	0,0	100,0
% Columna	3,0	0,0	3,0
TOTAL	300	4	304
% Fila	98,7	1,3	100,0
% Columna	100,0	100,0	100,0

Chi^2=0,72; p=0,86.

5.3.4.6.– Imágenes

En los bovinos, el padecimiento de osteocondritis disecante se manifiesta clínicamente con un grado variable de efusión sinovial articular (hidrartrosis) y de claudicación. En la figura 62, observamos la hidrartrosis con la que esta afección se manifiesta en el receso dorsomedial de la articulación tarsocrural de un bovino.

Fig. 62 Hidrartrosis en el tarso de un bovino que padece una osteocondritis disecante.

La hidrartrosis se manifestó con claridad en todos los casos en que la articulación afectada era la tarsiana; sin embargo, en nuestros pacientes, cuando la articulación afectada era el carpo, no fue evidente su presencia. La claudicación, asimismo, tampoco fue un signo concurrente en todos los bovinos afectados de osteocondritis disecante, pudiendo comprobarse su ausencia en el bovino, afectado igualmente en el tarso, que aparece en la figura 63.

Fig. 63 Hidrartrosis en el tarso.

Los hallazgos radiográficos típicos de la osteocondritis disecante incluyen, además de la deformación localizada que se produce en los tejidos blandos a causa de la efusión sinovial, el aplanamiento o concavidad de la superficie ósea subcondral afectada, la esclerosis ósea adyacente a la lesión y, en ocasiones, el o los fragmentos osteocondrales desprendidos, flotando en el interior de la articulación. Esta lesión, en ocasiones, puede dar como resultado una falta de uniformidad y el ensanchamiento manifiesto del espacio articular. En la radiografía que aparece en la figura 64, donde se muestra una proyección dorsoplantar del tarso de un bovino, se comprueba el padecimiento de una osteocondritis disecante; en ella apreciamos, en primer lugar, la intensa deformación producida en los tejidos blandos (flecha verde), y un ensanchamiento manifiesto del espacio articular intertarsiano (flecha amarilla); en el aspecto medial de uno de los huesos tarsianos (centrotarsiano), se observa una pérdida de radiodensidad (flecha azul), debida a la rarefacción que se produce en el hueso subcondral, en la concavidad a que da lugar el arrancamiento de un fragmento osteocondral; además, adyacente a la zona lesionada, se observa la esclerosis reactiva del tejido óseo como un aumento de la radioopacidad en el mismo. El fragmento osteocondral arrancado, merced a que en este caso está mineralizado, aparece en la imagen radiográfica como un cuerpo radioopaco independiente, flotando dentro del espacio articular (flecha roja).

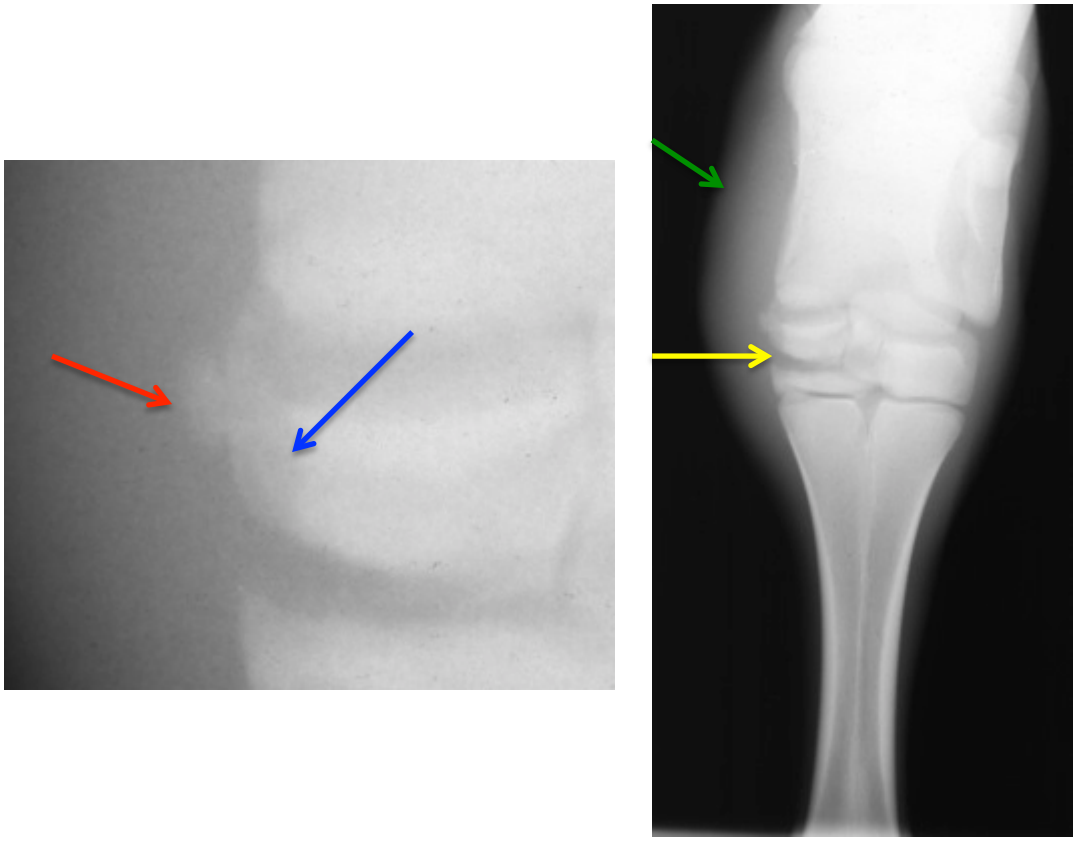

Fig. 64 Osteocondritis disecante en el aspecto medial del hueso central del tarso de un bovino: la imagen de la izquierda es una ampliación de la zona afectada que puede apreciarse en la radiografía de la derecha.

En la radiografía lateromedial que se muestra en la figura 65, que corresponde igualmente al tarso de otro bovino, se visualiza la hidrartrosis como una deformación de los tejidos blandos que, en esta ocasión, aparece en dos zonas muy bien delimitadas (flechas amarillas); el fragmento osteocondral desprendido se encuentra, dentro del espacio articular, en la deformación proximal (flecha roja). En esta proyección, al igual que en la correspondiente dorsoplantar, no se observa con claridad (pero se vislumbra difusamente) la zona ósea afectada por la lesión disecante.

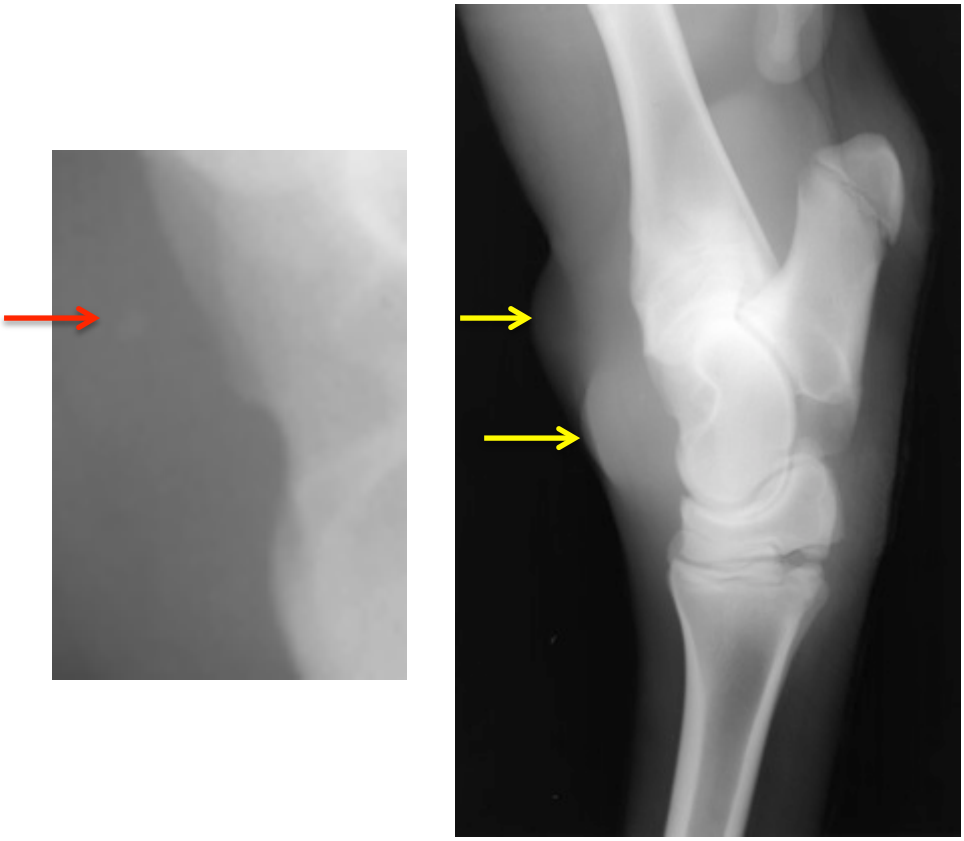

Fig. 65 Tarso afectado por una OCD en el aspecto dorsal del hueso tarso tibial: la imagen de la izquierda es una ampliación de la zona afectada que puede apreciarse en la radiografía de la derecha.

En la imagen correspondiente a una proyección lateromedial oblicua del carpo, que aparece en la figura 66, se observa un cuerpo radioopaco, que corresponde a un fragmento osteocondral producido por la lesión disecante, flotando en el espacio articular (flecha roja). En la superficie palmarodistal del hueso carpocubital, encontramos la concavidad descrita anteriormente, que muestra la superficie ósea subcondral de la que se desprendió el fragmento afectado por la osteocondritis disecante (flecha amarilla), lesión que parece comenzar a enmarcarse con un halo de radioopacidad superior (esclerosis ósea).

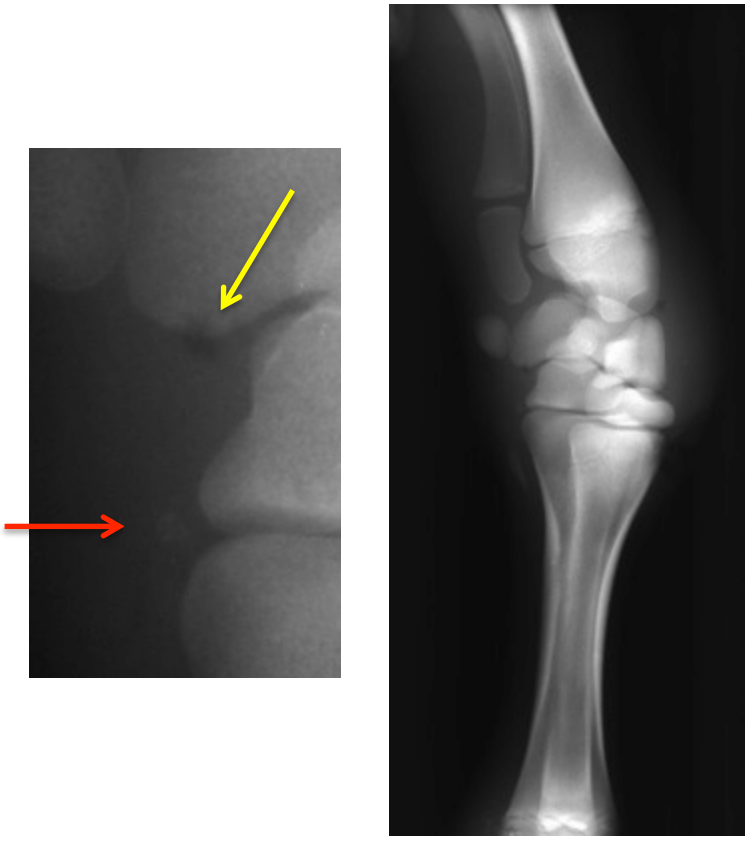

Fig. 66 Carpo afectado por una OCD en el aspecto palmar del hueso carpo cubital: la imagen de la izquierda es una ampliación de la zona afectada que puede apreciarse en la radiografía de la derecha.

La ecografía es una técnica que permite detectar con precisión tanto los fragmentos osteocondrales como los defectos en la superficie articular, así como valorar su tamaño. En la figura 67 se muestra la imagen de una ecografía transversal, efectuada sobre el receso dorsomedial de la articulación tarsocrural del bovino que aparece en la figura 1. Lo primero que vemos es un absceso (1) que, en la imagen, se encuentra limitado dorsalmente por una cápsula ecogénica, y que presenta un contenido anecoico en el que flotan partículas ecogénicas de pus. El receso sinovial de la articulación (2) muestra la efusión sinovial que padece como un contenido anecoico en el que, además de flóculos ecogénicos (en este caso de fibrina), aparece una estructura de 1,18 cm de longitud que presenta una superficie hiperecogénica con sombra acústica, sobre la que hallamos una delgada línea hipoecoica (cartílago articular), y que corresponde al fragmento osteocondral desprendido en el interior de la cavidad articular.

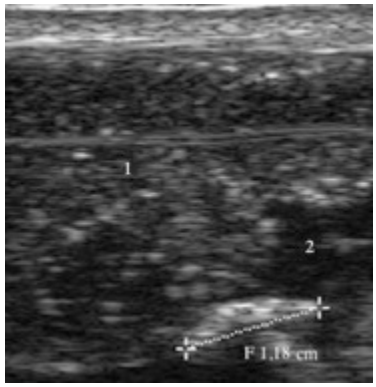

Fig. 67 Ecografía transversal sobre el receso dorsomedial de la articulación tarsocrural de un bovino.

La imagen que aparece en la figura 68 pertenece a la ecografía de un corte longitudinal realizado sobre la misma región anatómica que la imagen anterior. Puede comprobarse, igualmente, la presencia de un absceso (1) enmarcado dorsalmente en una cápsula ecoica, con un contenido anecogénico en el que flotan partículas ecogénicas de pus. La hidrartrosis (2) que afecta al receso dorsomedial muestra un contenido anecoico en el que aparecen, en número relativamente escaso, partículas ecoicas de fibrina; como en la imagen anterior, puede constatarse la presencia del fragmento osteocondral como un elemento de superficie hiperecogénica con sombra acústica, en esta proyección de 0,62 cm de longitud, y que parece estar flotando en la efusión sinovial.

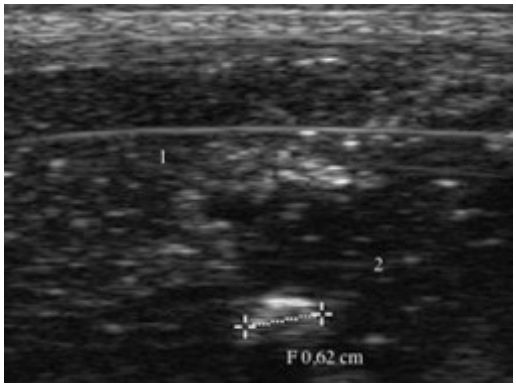

Fig. 68 Ecografía longitudinal sobre el receso dorsomedial de la articulación tarsocrural de un bovino.

5.3.5.– Deformidades angulares

Hemos diagnosticado deformidades angulares en 33 de los bovinos incluidos en nuestro estudio, que representan el 10,9% de éstos; deformaciones que, cuando fueron diagnosticadas en recién nacidos o en el periodo perinatal, decidimos clasificar como congénitas y que afectaron al 75,8% de los animales aquejados de deformaciones angulares, hallando tan sólo 8 pacientes (24,2%) con procesos adquiridos (Tabla 58).

Tabla 58.– Clasificación de las deformidades angulares.

DEFORMIDADES ANGULARES	Nº DE CASOS	PORCENTAJE
Congénitas	25	75,8
Adquiridas	8	24,2
Total	**33**	100,0

Estas deformidades angulares no afectaron, por lo general, de una forma simétrica a las articulaciones, y se clasificaron en dos categorías: valgo y varo; lo que, junto a la clasificación anterior, ha dado lugar a la elaboración de dos tablas, una para las deformidades congénitas (Tabla 2) y otra para las adquiridas o de desarrollo (Tabla 59).

Tabla 59.– Distribución de las deformidades angulares congénitas.

DEFORMIDADES ANGULARES CONGÉNITAS	Nº DE AFECCIONES ESTUDIADAS	PORCENTAJE DE BOVINOS AFECTADOS
Carpo (Varo)	1	4,0
Carpo (Valgo)	7	28,0
Metacarpo–falangiana (Varo)	5	20,0
Metacarpo–falangiana (Valgo)	10	40,0
Tarso (Varo)	2	8,0
Tarso (Valgo)	5	20,0
Metatarso–falangiana (Varo)	4	16,0
Metatarso–falangiana (Valgo)	5	20,0
Total	**39**	100,0

Puede observarse que, entre las deformidades angulares **congénitas** de los terneros, en cualquiera de las articulaciones afectadas, predomina ampliamente la deformidad en valgo (88,0%) sobre el varo (Tabla 60); sin embargo, esto no es tan llamativo entre las **adquiridas** (Tabla 61).

Tabla 60.– Categorización de las deformidades angulares congénitas.

DEFORMIDADES ANGULARES CONGÉNITAS	Nº DE CASOS	PORCENTAJE
Varo	3	12,0
Valgo	22	88,0
Total	**25**	100,0

Tabla 61.– Categorización de las deformidades angulares adquiridas.

DEFORMIDADES ANGULARES ADQUIRIDAS	Nº DE CASOS	PORCENTAJE
Varo	3	37,5
Valgo	5	62,5
Total	**8**	100,0

Entre las deformidades angulares adquiridas que se muestran en la tabla 62, no aparecen las que son consecuencia de alguna luxación, pues en ese caso serían de origen traumático y ya se han abordado en el apartado correspondiente a las luxaciones, por lo que hemos considerado oportuno incluir aquí tan solo las que se pudiesen asimilar dentro de las denominadas **enfermedades del desarrollo esquelético**.

Tabla 62.– Distribución de las deformidades angulares adquiridas.

DEFORMIDADES ANGULARES ADQUIRIDAS	Nº DE CASOS	PORCENTAJE
Metacarpo–falangiana (Valgo)	1	12,5
Tibio–tarsiana (Varo)	3	37,5
Tibio–tarsiana (Valgo)	1	12,5
Metatarso–falangiana (Valgo)	3	37,5
Total	**8**	100,0

5.3.5.1.– Relación deformidades angulares – sexo

En la tabla 63 puede comprobarse la inexistencia de una asociación estadísticamente significativa entre el sexo y el padecimiento de una deformidad angular (Chi^2=0,005; p=0,94; OR=1,11, IC95%: 0,51 – 2,39).

Tabla 63.– Relación deformidades angulares – sexo.

SEXO	Sin deformidad	Con deformidad	TOTAL
Machos	187	22	209
% Fila	89,5	10,5	100,0
% Columna	69,0	66,7	68,8
Hembras	84	11	95
% Fila	88,4	11,6	100,0
% Columna	31,0	33,3	31,3
TOTAL	271	33	304
% Fila	89,1	10,9	100,0
% Columna	100,0	100,0	100,0

Chi^2=0,005; p=0,94; OR=1,11; IC95%: 0,51 – 2,39.

5.3.5.2.– Relación deformidades angulares – hipoplasia ósea

Las deformidades angulares, que cursaron sin hipoplasia ósea en el 48,5% de los bovinos afectados (Tabla 64), no muestran una relación estadísticamente significativa con el padecimiento de hipoplasia ósea (Chi^2=2,46; p=0,11; OR=1,90, IC95%: 0,92 – 3,94).

Tabla 64.– Relación deformidades angulares – hipoplasia ósea.

HIPOPLASIA ÓSEA	Sin deformidad	Con deformidad	TOTAL
Sin hipoplasia	174	16	190
% Fila	91,6	8,4	100,0
% Columna	64,2	48,5	62,5
Con hipoplasia	97	17	114
% Fila	85,1	14,9	100,0
% Columna	35,8	51,5	37,5
TOTAL	271	33	304
% Fila	89,1	10,9	100,0
% Columna	100,0	100,0	100,0

Chi^2=2,46; p=0,11; OR=1,90; IC95%: 0,92 – 3,94.

5.3.5.3.– Relación deformidades angulares – edad

En la tabla 65, al dividir los pacientes entre mayores y menores de dos meses, puede comprobarse la ausencia de asociación estadísticamente significativa alguna entre la edad y el padecimiento de deformidad angular (Chi^2=0,0005; p=0,98; OR=0,91, IC95%: 0,40 – 2,04).

Tabla 65.– Relación deformidades angulares – edad.

EDAD	Sin deformidad	Con deformidad	TOTAL
< 2 meses	192	24	216
% Fila	88,9	11,1	100,0
% Columna	70,8	72,7	71,2
≥ 2meses	79	9	88
% Fila	89,8	10,2	100,0
% Columna	29,2	27,3	28,9
TOTAL	271	33	304
% Fila	89,1	10,9	100,0
% Columna	100,0	100,0	100,0

Chi^2=0,0005; p=0,98; OR=0,91; IC95%: 0,40 – 2,04.

5.3.5.4.– Relación deformidades angulares – fisitis

Hemos podido comprobar que el 30,3% de los bovinos afectados de alguna deformidad angular padecían fisitis (Tabla 66); estas dos afecciones han mostrado una relación estadísticamente significativa en virtud de la cual el riesgo de padecer ambos procesos conjuntamente es casi 4 veces superior que el de padecerlos por separado (Chi^2=9,56; p=0,0019; OR=3,92, IC95%: 1,69 – 9,12).

Tabla 66.– Relación deformidades angulares – fisitis.

FISITIS	Sin deformidad	Con deformidad	TOTAL
Sin fisitis	244	23	267
% Fila	91,4	8,6	100,0
% Columna	90,0	69,7	87,8
Con fisitis	27	10	37
% Fila	73,0	27,0	100,0
% Columna	10,0	30,3	12,2
TOTAL	271	33	304
% Fila	89,1	10,9	100,0
% Columna	100,0	100,0	100,0

Chi^2=9,56; p=0,0019; OR=3,92; IC95%: 1,69 – 9,12.

5.3.5.5.– Relación deformidades angulares – desmitis

En la tabla 67a, comprobamos que la deformidad angular muestra la ausencia de relación estadísticamente significativa alguna con el padecimiento de desmitis (Chi^2=0,12; p=0,72; OR=0,46, IC95%: 0,06 – 3,62).

Tabla 67a.– Relación deformidades angulares – desmitis.

DESMITIS	Sin deformidad	Con deformidad	TOTAL
Sin desmitis	254	32	286
% Fila	88,8	11,2	100,0
% Columna	93,7	97,0	94,1
Con desmitis	17	1	18
% Fila	94,4	5,6	100,0
% Columna	6,3	3,0	5,9
TOTAL	271	33	304
% Fila	89,1	10,9	100,0
% Columna	100,0	100,0	100,0

Chi^2=0,12; p=0,72; OR=0,46; IC95%: 0,06 – 3,62.

Al enfrentar de modo segmentado las deformidades angulares (Tabla 67b), comprobamos el padecimiento de desmitis en el 12,2% de los bovinos afectados de alguna deformidad angular adquirida, sin que por ello se demuestre la existencia de una relación estadística significativa entre ambas afecciones (Chi^2=0,0016; p=0,96; OR=2,34, IC95%: 0,27 – 20,16); hay que destacar el pequeño tamaño de la muestra.

Tabla 67b.– Relación deformidades angulares adquiridas – desmitis.

DESMITIS	Sin deformidad	Con deformidad	TOTAL
Sin desmitis	279	7	286
% Fila	97,6	2,4	100,0
% Columna	94,3	87,5	94,1
Con desmitis	17	1	18
% Fila	94,4	5,6	100,0
% Columna	5,7	12,5	5,9
TOTAL	296	8	304
% Fila	97,4	2,6	100,0
% Columna	100,0	100,0	100,0

Chi^2=0,0016; p=0,96; OR=2,34; IC95%: 0,27 – 20,16.

5.3.5.6.– Imágenes

El término deformidad angular describe la desviación medial o lateral del eje vertical del miembro en el plano coronal, normalmente a nivel de una articulación. Estas deformidades, en función de la dirección de la desviación, se clasifican en dos categorías, valgo y varo. En la imagen que aparece en la figura 69, puede comprobarse

la deformidad angular en valgo que padece un bovino de 14 días de edad a nivel carpiano, adquiriendo la articulación afectada una concavidad lateral y convexidad medial, y desviándose, lógicamente, la porción del miembro distal a la articulación, en dirección lateral.

Fig. 69 Deformidad angular congénita en valgo del carpo.

La figura 70 muestra una deformidad angular adquirida o de desarrollo, en varo, a nivel de la articulación metatarso–falangiana, en un bovino de 7 meses de edad, que hace que la articulación afectada adquiera convexidad lateral y concavidad medial, y que la porción del miembro distal a la deformación se desvíe en dirección medial; en este caso comprobamos la imposibilidad de corregirla manualmente. El bovino que aparece en la figura 71, de 2 días de edad, presenta deformidades angulares congénitas que afectan a diversas articulaciones y cuya corrección manual, en este caso, fue posible: a nivel de la articulación metatarso–falangiana izquierda en varo, en valgo en la contralateral y también en valgo en el tarso derecho.

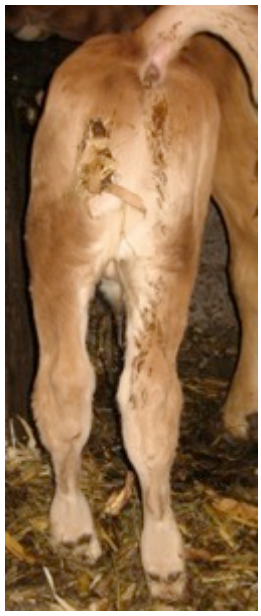

Fig. 70 Deformidad angular adquirida, en varo, en la articulación metatarso–falangiana izquierda.

Fig. 71 Deformidades angulares congénitas: en valgo en el tarso y en el menudillo derecho, y en varo en el menudillo izquierdo.

La figura 72 muestra la radiografía de un bovino afectado por sendas deformidades angulares congénitas en los miembros posteriores. En la imagen, además de comprobarse la osificación incompleta de los huesos del tarso, hemos determinado el punto de pivote o de desviación, mediante el trazado de líneas que sigan el eje longitudinal de los huesos y la determinación del lugar donde se cortan, siendo el ángulo que forman la medida objetiva del grado de la deformidad. Se comprueba una deformación en valgo de 17º en la articulación tibio–tarsiana izquierda (izquierda de la imagen) y en varo (8º) en la derecha; en el menudillo de la extremidad derecha se observa una deformación en valgo de tan solo 5º, mientras que en la izquierda ésta se produce en varo (25º).

Fig. 72 Radiografía plantarodorsal de las extremidades posteriores de un bovino afectado por varias deformidades angulares congénitas.

La radiografía que aparece en la figura 73 muestra la displasia ósea y la deformidad angular adquirida que padece un bovino de más de seis meses de edad. Se puede comprobar la deformidad angular en valgo producida en la articulación metatarso–falangiana por el crecimiento asincrónico de la fisis; donde, al verse interrumpida la osificación endocondral por el padecimiento de una discondroplasia, aparece un ensanchamiento medial y la producción de hueso parafisario en el lado convexo de la deformación (flecha roja); la fisis aparece como una línea radiolúcida con una esclerosis metafisaria adyacente (flecha verde); además, es posible comprobar la asimetría de las metáfisis, el acuñamiento de las epífisis y también una asimetría en el espesor de la cortical diafisaria (flechas amarillas).

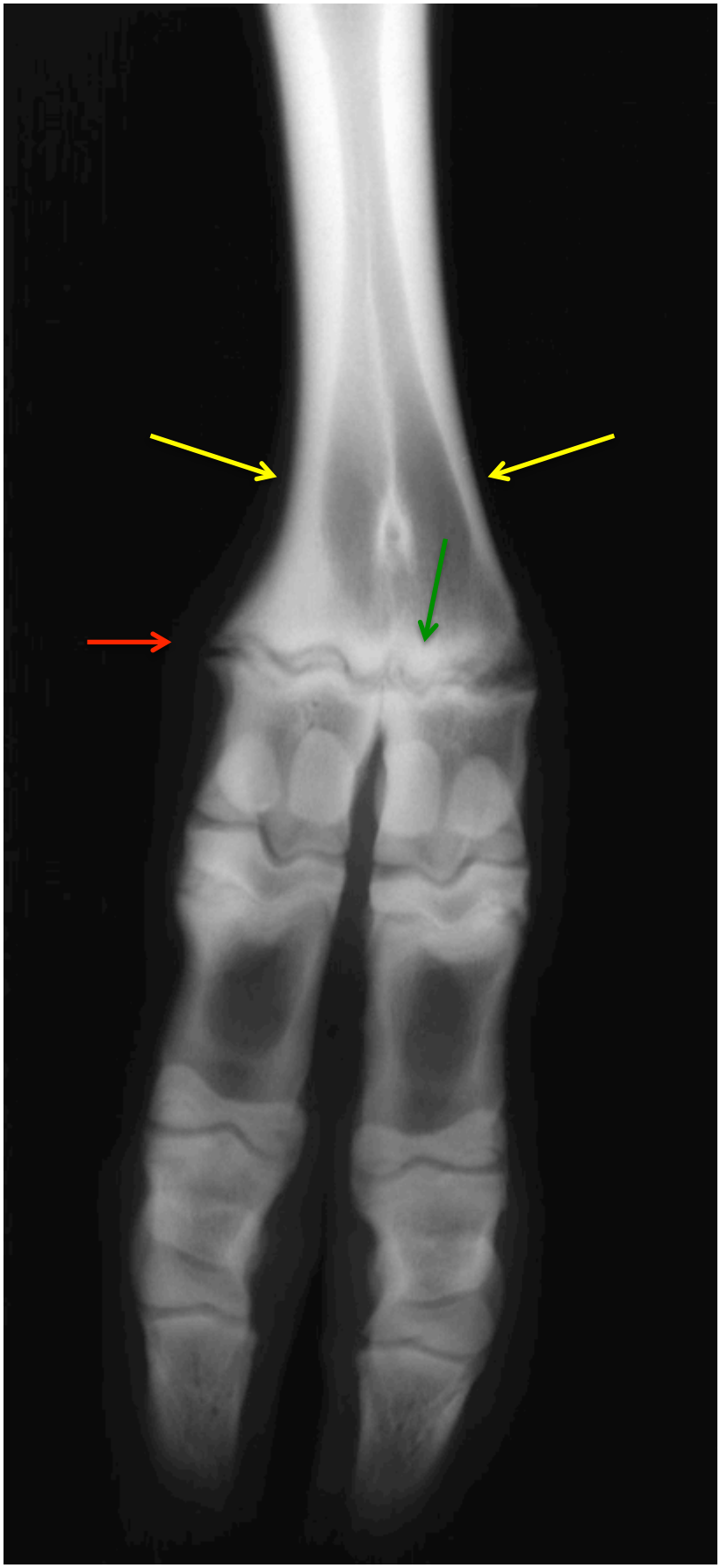

Fig. 73 Deformidad angular en valgo de la articulación metatarso–falangiana izquierda.

5.3.6.– Deformidades flexurales

Las deformidades flexurales afectaron a 94 de los bovinos incluidos en nuestro estudio, que representan el 30,9% de los pacientes que entraron a formar parte de este trabajo. Casi todas las deformidades diagnosticadas (97,9%) se clasificaron como congénitas, siendo adquiridas tan solo en dos bovinos (2,1%) (Tabla 68).

Tabla 68.– Clasificación de las deformidades flexurales.

DEFORMIDADES FLEXURALES	Nº DE CASOS	PORCENTAJE
Adquiridas	2	2,1
Congénitas	92	97,9
Total	**94**	100,0

Prácticamente todas las deformidades diagnosticadas, con la excepción de uno de los casos, afectaron de forma bilateral a los miembros de los pacientes afectados, y sus causas y formas clínicas fueron, en diversas proporciones, retracciones, laxitudes, elongaciones y roturas tendinosas (Tabla 69), siendo la deformación más frecuente la flexión del menudillo, casi en su mayoría de las extremidades anteriores, seguida de cerca por la flexión del carpo. En este estudio, no se han considerado, para el análisis estadístico, las deformidades flexurales con que cursa, por lo general, la artritis que tiene lugar en el carpo de los bovinos.

Tabla 69.– Distribución de las deformidades flexurales en función de la dirección de su desviación.

DEFORMIDADES FLEXURALES	Nº DE AFECCIONES ESTUDIADAS	PORCENTAJE DE BOVINOS AFECTADOS
Hiperextensión tibio–tarsiana	5	5,3
Flexión del carpo	42	44,7
Hiperextensión del menudillo	12	12,7
Flexión del menudillo	51	54,2
Total	**110**	100,0

5.3.6.1.– Relación deformidades flexurales – sexo

En función del sexo, la tabla 70, en la que observamos que el 85,1% de los bovinos afectados por algún tipo de deformidad flexural eran machos, nos muestra una relación estadística altamente significativa, en la que los machos presentan un riesgo de padecer

alguna deformidad flexural que es ligeramente superior al de las hembras (Chi^2=15,86; p<0,001; OR=0,27, IC95%: 0,14 – 0,52).

Tabla 70.– Relación deformidades flexurales – sexo.

SEXO	Sin deformidad	Con deformidad	TOTAL
Machos	129	80	209
% Fila	61,7	38,3	100,0
% Columna	61,4	85,1	68,8
Hembras	81	14	95
% Fila	85,3	14,7	100,0
% Columna	38,6	14,9	31,3
TOTAL	210	94	304
% Fila	69,1	30,9	100,0
% Columna	100,0	100,0	100,0

Chi^2=15,86; p<0,001; OR=0,27; IC95%: 0,14 – 0,52.

5.3.6.2.– Relación deformidades flexurales – hipoplasia ósea

En el 79,8% de los bovinos afectados por alguna deformidad flexural, se comprobó el padecimiento de hipoplasia ósea (Tabla 71). El análisis estadístico mostró la existencia de una relación altamente significativa para los bovinos afectados, según la que éstos tienen un riesgo de padecer ambos procesos conjuntamente 17 veces mayor que el de padecerlos por separado (Chi^2=101,22; p<0,001; OR=17,30, IC95%: 9,38 – 31,91).

Tabla 71.– Relación deformidades flexurales – hipoplasia ósea.

HIPOPLASIA ÓSEA	Sin deformidad	Con deformidad	TOTAL
Sin hipoplasia	171	19	190
% Fila	90,0	10,0	100,0
% Columna	81,4	20,2	62,5
Con hipoplasia	39	75	114
% Fila	34,2	65,8	100,0
% Columna	18,6	79,8	37,5
TOTAL	210	94	304
% Fila	69,1	30,9	100,0
% Columna	100,0	100,0	100,0

Chi^2=101,22; p<0,001; OR=17,30; IC95%: 9,38 – 31,91.

5.3.6.3.– Relación retracciones tendinosas congénitas – hipoplasia ósea

La comprobación de que el 81,9% de los bovinos afectados por alguna retracción tendinosa congénita padecían hipoplasia ósea (Tabla 72), permitió demostrar la existencia de una relación estadística altamente significativa para los bovinos afectados, encontrando un riesgo de padecer ambos procesos conjuntamente que es 17 veces mayor que el de padecerlos por separado (Chi^2=93,56; p<0,001; OR=17,24, IC95%: 9,03 – 32,92).

Tabla 72.– Relación retracciones tendinosas congénitas – hipoplasia ósea.

HIPOPLASIA ÓSEA	Sin retracción	Con retracción	TOTAL
Sin hipoplasia	175	15	190
% Fila	92,1	7,9	100,0
% Columna	79,2	18,1	62,5
Con hipoplasia	46	68	114
% Fila	40,4	59,6	100,0
% Columna	20,8	81,9	37,5
TOTAL	221	83	304
% Fila	72,7	27,3	100,0
% Columna	100,0	100,0	100,0

Chi^2=93,56; p<0,001; OR=17,24; IC95%: 9,03 – 32,92.

5.3.6.4.– Relación hiperextensiones tendinosas congénitas – hipoplasia ósea

En la tabla 73 observamos que existe una relación estadísticamente significativa entre el padecimiento de hipoplasia ósea y la aparición de algún tipo de hiperextensión tendinosa en los bovinos neonatos, mostrando un riesgo que es casi 5 veces superior de padecer ambas afecciones conjuntamente que el de padecerlas por separado (Chi^2=7,11; p=0,007; OR=4,96, IC95%: 1,54 – 15,99).

Tabla 73.– Relación hiperextensiones tendinosas congénitas – hipoplasia ósea.

HIPOPLASIA ÓSEA	Sin hiperextensión	Con hiperextensión	TOTAL
Sin hipoplasia	186	4	190
% Fila	97,9	2,1	100,0
% Columna	64,4	26,7	62,5
Con hipoplasia	103	11	114
% Fila	90,4	9,6	100,0
% Columna	35,6	73,3	37,5
TOTAL	289	15	304
% Fila	95,1	4,9	100,0
% Columna	100,0	100,0	100,0

Chi^2=7,11; p=0,007; OR=4,96; IC95%: 1,54 – 15,99.

5.3.6.5.– Relación deformidades flexurales – artritis sépticas

En la tabla 74 se muestra la existencia de una relación estadísticamente significativa entre la presencia de alguna deformidad flexural y la aparición de un proceso séptico en la articulación afectada, en la que el riesgo de padecer ambos procesos conjuntamente es ligeramente superior al de padecerlos por separado (Chi^2=14,86; p<0,001; OR=0,17, IC95%: 0,06 – 0,44).

Tabla 74.– Relación deformidades flexurales – artritis sépticas.

ARTRITIS SÉPTICAS	Sin deformidad	Con deformidad	TOTAL
Sin artritis	158	89	247
% Fila	64,0	36,0	100,0
% Columna	75,2	94,7	81,3
Con artritis	52	5	57
% Fila	91,2	8,8	100,0
% Columna	24,8	5,3	18,8
TOTAL	210	94	304
% Fila	69,1	30,9	100,0
% Columna	100,0	100,0	100,0

Chi^2=14,86; p<0,001; OR=0,17; IC95%: 0,06 – 0,44.

5.3.6.6.– Relación deformidades flexurales – peso al nacimiento

En nuestro estudio, el peso al nacimiento de los bovinos carece de asociación estadística con el padecimiento de alguna deformidad flexural (Chi^2=0,51; p=0,47; OR=1,23,

IC95%: 0,75 – 2,04), al afectarse en proporciones parejas los bovinos de peso inferior a 41 Kg (37,2) y los que nacieron con un peso superior (32,8%) (Tabla 75a).

Tabla 75a.– Relación deformidades flexurales – peso al nacimiento.

PESO AL NACIMIENTO	Sin deformidad	Con deformidad	TOTAL
< 41 Kg	89	35	124
% Fila	71,8	37,2	100,0
% Columna	42,4	37,2	40,8
≥ 41 Kg	121	59	180
% Fila	67,2	32,8	100,0
% Columna	57,6	62,8	59,2
TOTAL	210	94	304
% Fila	69,1	30,9	100,0
% Columna	100,0	100,0	100,0

Chi^2=0,51; p=0,47; OR=1,23; IC95%: 0,75 – 2,04.

En las tablas que se muestran a continuación enfrentamos de un modo segmentado las deformidades flexurales congénitas. La tabla 75b muestra la ausencia de relación estadística entre las retracciones tendinosas congénitas y el peso al nacimiento de los bovinos afectados (Chi^2=1,30; p=0,25; OR=1,40, IC95%: 0,83 – 2,37).

Tabla 75b.– Relación retracciones tendinosas congénitas – peso al nacimiento.

PESO AL NACIMIENTO	Sin retracción	Con retracción	TOTAL
< 41 Kg	95	29	124
% Fila	76,6	23,4	100,0
% Columna	43,0	34,9	40,8
≥ 41 Kg	126	54	180
% Fila	70,0	30,0	100,0
% Columna	57,0	65,1	59,2
TOTAL	221	83	304
% Fila	72,7	27,3	100,0
% Columna	100,0	100,0	100,0

Chi^2=1,30; p=0,25; OR=1,40; IC95%: 0,83 – 2,37.

De igual modo, la tabla 75c nos ilustra acerca de la inexistencia de una relación estadística entre las hiperextensiones tendinosas congénitas que padecen los bovinos de nuestro estudio y su peso al nacimiento (Chi^2=1,64; p=0,19; OR=0,44, IC95%: 0,15 – 1,27).

Tabla 75c.– Relación hiperextensiones tendinosas congénitas – peso al nacimiento.

PESO AL NACIMIENTO	Sin hiperextensión	Con hiperextensión	TOTAL
< 41 Kg	115	9	124
% Fila	92,7	7,3	100,0
% Columna	39,8	60,0	40,8
≥ 41 Kg	174	6	180
% Fila	96,7	3,3	100,0
% Columna	60,2	40,0	59,2
TOTAL	289	15	304
% Fila	95,1	4,9	100,0
% Columna	100,0	100,0	100,0

Chi^2=1,64; p=0,19; OR=0,44; IC95%: 0,15 – 1,27.

5.3.6.7.– Relación deformidades flexurales – dificultad en el parto

La tabla 76 muestra la ausencia de relación estadística alguna entre la tracción ejercida en el momento del parto y el padecimiento de alguna deformación flexural (Chi^2=0,15; p=0,69; OR=1,16, IC95%: 0,67 – 2,01).

Tabla 76.– Relación deformidades flexurales – dificultad en el parto.

DIFICULTAD EN EL PARTO	Sin deformidad	Con deformidad	TOTAL
Ligera tracción	158	68	226
% Fila	69,9	30,1	100,0
% Columna	75,2	72,3	74,3
Gran tracción	52	26	78
% Fila	66,7	33,3	100,0
% Columna	24,8	27,7	25,7
TOTAL	210	94	304
% Fila	69,1	30,9	100,0
% Columna	100,0	100,0	100,0

Chi^2=0,15; p=0,69; OR=1,16; IC95%: 0,67 – 2,01.

5.3.6.8.– Imágenes

Las deformidades flexurales, que se manifiestan a la inspección como flexiones o extensiones articulares anómalas en el plano sagital, son afecciones cuya detección es muy evidente. En la figura 74, se muestra un bovino que padece la deformación en flexión de las articulaciones metacarpo–falangianas y carpianas, que se produce por la retracción de los aparatos músculo–tendinosos flexores digitales y del carpo; afección que calificamos como congénita, pues se trata de un ternero recién nacido.

Fig. 74 Bovino afectado de deformidad flexural congénita por la retracción de los tendones flexores.

En la figura 75 encontramos un bovino afectado de una deformidad flexural en los menudillos anteriores, por la retracción que padece en los tendones flexores digitales. El paciente muestra una incapacidad manifiesta para extender la articulación afectada que hace que, casi de inmediato después de incorporarse, y una vez vencido en el intento de estirar la articulación, deba apoyarse sobre el dorso de los dedos para permanecer de pie. Puede comprobarse cómo, debido a la retracción tendinosa que padece, no es posible la extensión completa de la articulación metacarpo–falangiana, ni siquiera de modo forzado, pese a ejercer una fuerte presión (Figura 76). En este caso, la retracción afecta tanto al flexor digital superficial como al flexor digital profundo.

Fig. 75 Demostración de la imposibilidad para extender completamente la articulación metacarpo–falangiana.

Fig. 76 Bovino afectado de la hiperflexión del menudillo.

En la figura 77 aparece un bovino con una deformidad flexural bilateral congénita en las articulaciones metacarpo y metatarso–falangianas e interfalangianas que, en este caso, se manifiesta en forma de laxitud tendinosa y provoca la hiperextensión de las articulaciones. En la figura 78 observamos la deformidad flexural unilateral adquirida, con hiperextensión de la articulación metatarso–falangiana izquierda, que se produjo en el paciente como consecuencia de la rotura parcial del ligamento suspensor del menudillo y del tendón flexor digital superficial.

Fig. 77 Deformidad flexural congénita, por laxitud flexora, en las articulaciones metacarpo y metatarso–falangianas e interfalangianas.

Fig. 78 Deformidad flexural adquirida, con hiperextensión, en la articulación metatarso–falangiana izquierda de un bovino.

La radiografía que aparece en la figura 79, correspondiente a una proyección lateromedial, nos muestra, además de la deformidad flexural congénita en el carpo, la hipoplasia de los huesos cuboides de dicha articulación. Los huesos carpianos presentan un aspecto redondeado con sus bordes regulares, y los espacios articulares, que radiográficamente parecen ser mayores de lo normal, deben su tamaño al mayor grosor del estrato cartilaginoso que rodea al núcleo central de osificación. El cúbito, el hueso accesorio del carpo y quinto metacarpiano parecen mostrar asimismo una menor radiodensidad.

Fig. 79 Hipoplasia ósea en un bovino con deformidad en flexión del carpo.

En la figura 80 encontramos la radiografía lateromedial de la articulación metatarso–falangiana de un bovino, en la que se observa la deformidad flexural congénita en hiperextensión del menudillo, producida por la laxitud de los tendones flexores digitales; esta proyección, que apenas muestra los huesos de la segunda fila del tarso, nos permite sin embargo observar en éstos una apariencia redondeada.

Fig. 80 Deformidad flexural con hiperextensión de la articulación metatarso–falangiana de un bovino.

La radiografía de la figura 81 muestra una proyección lateromedial del carpo, en la que aparece la deformación flexural que padece un bovino en dicha articulación y en la metacarpo–falangiana. En ella, el carpo aparece flexionado y revela unos huesos hipoplásicos que, pese a que evidencian una radiodensidad normal, muestran perfiles redondeados, a la vez que los espacios articulares parecen radiográficamente superiores a lo normal. La articulación del menudillo aparece flexionada a consecuencia de la retracción de los tendones flexores digitales, y en ella se manifiesta la menor radiodensidad que presentan los huesos sesamoideos proximales (flecha roja). Al tratarse de una radiografía convencional, no ha sido posible evidenciar radiográficamente los tendones.

Fig. 81 Deformidad flexural congénita en el carpo y en la articulación metacarpo–falangiana.

La ecografía longitudinal que aparece en la figura 82, se ha realizado en el aspecto medial del carpo de la extremidad anterior derecha de un bovino de 40 días de edad afectado por una deformidad con flexión de dicha articulación. Las superficies óseas de los huesos carporradial (Cr) y trapezoideocapitatum (C 2+3) muestran el hueso subcondral como una superficie hiperecogénica irregular debido a la hipoplasia que padecen; además puede observarse una gruesa capa hipoecoica que corresponde al cartílago hialino articular (3), en el que hallamos puntos ecogénicos en su espesor, que muestran intentos de osificación. De igual modo, en la imagen, se aprecian las fibras del ligamento colateral medial del carpo (1) sobre la cápsula articular (2).

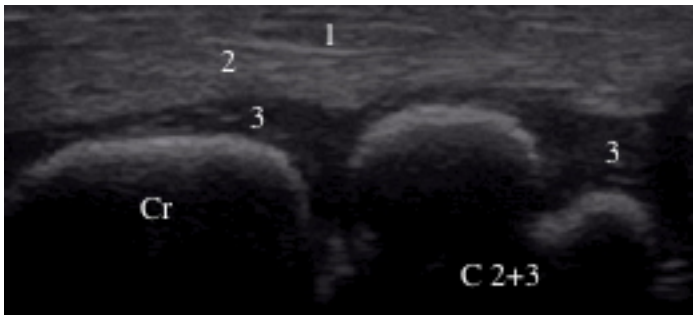

Fig. 82 Hipoplasia ósea en un bovino afectado de deformidad flexural en el carpo.

5.4.– AFECCIONES DE LOS TENDONES Y LIGAMENTOS

5.4.1.– Tenositis

El 17,8% (54) de los bovinos atendidos presentaban la inflamación de, al menos, uno de sus tendones, tenositis que clasificamos como agudas en todos los casos. En función del sexo, las tenositis siguen una distribución similar a la del resto del estudio, al representar los machos el 68,4% de los pacientes, frente al 31,6% que suponen las hembras (Tabla 77).

Tabla 77.– Distribución de las tenositis con respecto al sexo.

SEXO	Nº DE CASOS	PORCENTAJE
Macho	38	70,4
Hembra	16	29,6
Total	**54**	100,0

En la tabla 78 se observa cómo se distribuyeron los procesos inflamatorios que afectaron a las estructuras tendinosas. Puede comprobarse cómo 28 de las 67 tenositis diagnosticadas corresponden a procesos inflamatorios en los tendones flexores, todos ellos digitales, afectando las 39 restantes a los tendones extensores; los tendones extensor carporradial (31,5%) y extensor digital lateral a nivel del tarso (33,3%) los que se vieron afectados con mayor frecuencia.

Tabla 78.– Incidencia de las tenositis en las diferentes estructuras.

ESTRUCTURA AFECTADA	Nº DE AFECCIONES ESTUDIADAS	PORCENTAJE DE BOVINOS AFECTADOS
Tendón flexor digital superficial	15	27,8
Tendón flexor digital profundo	11	20,4
Tendón flexor digital lateral del carpo	1	1,9
Tendón flexor digital lateral del tarso	1	1,9
Tendón extensor digital común	3	5,6
Tendón extensor digital lateral (a nivel del tarso)	18	33,3
Tendón extensor carporradial	17	31,5
Tendón extensor oblicuo del carpo	1	1,9
Total	**67**	

5.4.1.1.– Relación tenositis – tipo de estabulación

La distribución de los pacientes afectados de tenositis muestra una relación estadísticamente no significativa con el tipo de estabulación, tal y como se refleja en la tabla 79.

Tabla 79.– Relación tenositis – tipo de estabulación.

TIPO DE ESTABULACIÓN	Sin tenositis	Con tenositis	TOTAL
Campo	42	5	47
% Fila	89,4	10,6	100,0
% Columna	16,8	9,3	15,5
Libre en establo	114	28	142
% Fila	80,3	19,7	100,0
% Columna	45,6	51,9	46,7
Libre en cubículo	64	9	73
% Fila	87,7	12,3	100,0
% Columna	25,6	16,7	24,0
Amarrado	30	12	42
% Fila	71,4	28,6	100,0
% Columna	12,0	22,2	13,8
TOTAL	250	54	304
% Fila	82,2	17,8	100,0
% Columna	100,0	100,0	100,0

Chi^2=6,83; p=0,07.

5.4.1.2.– Relación tenositis – ausencia de cama

La presencia o ausencia de cama presenta una relación estadísticamente significativa con el padecimiento de tenositis (Chi^2=5,41; p=0,019). El 63,0% de los pacientes con tenositis (34) no dísponían de cama, mientras que los 20 bovinos restantes sí (Tabla 80).

Tabla 80.– Relación tenositis – ausencia de cama.

AUSENCIA DE CAMA	Sin tenositis	Con tenositis	TOTAL
Sin cama	111	34	145
% Fila	76,6	23,4	100,0
% Columna	44,4	63,0	47,7
Con cama	139	20	159
% Fila	87,4	12,6	100,0
% Columna	55,6	37,0	52,3
TOTAL	250	54	304
% Fila	82,2	17,8	100,0
% Columna	100,0	100,0	100,0

Chi^2=5,41; p=0,019; OR=0,46; IC95%: 0,25 – 0,86.

5.4.1.3.– Relación tenositis – tenosinovitis

Cuando relacionamos la presencia de tenositis con la de tenosinovitis, observamos que el 82,7% de los pacientes afectados de tenositis presentaron asimismo tenosinovitis, demostrándose una relación estadística altamente significativa (Chi^2=122,61; p<0,001; OR=37,90; IC95%: 17,07 – 84,17), que establece que el riesgo de padecer simultáneamente tenositis y tenosinovitis es casi 38 veces mayor que el de padecerlas por separado (Tabla 81).

Tabla 81.– Relación tenositis – tenosinovitis.

TENOSINOVITIS	Sin tenositis	Con tenositis	TOTAL
Sin tenosinovitis	224	10	234
% Fila	95,7	4,3	100,0
% Columna	89,6	18,5	77,0
Con tenosinovitis	26	44	70
% Fila	38,6	61,4	100,0
% Columna	10,7	82,7	23,0
TOTAL	250	54	304
% Fila	82,2	17,8	100,0
% Columna	100,0	100,0	100,0

Chi^2=122,61; p<0,001; OR=37,90; IC95%: 17,07 – 84,17.

5.4.1.4.– Relación tenositis – abscesos

Al relacionar, como muestra la tabla 82, la tenositis con la presencia de abscesos en la misma región anatómica, observamos que el 66,7% de aquellas acontecen en pacientes que presentan algún absceso datos que demuestran una relación estadística altamente significativa entre la presencia de abscesos y la aparición de tenositis adyacentes, ya que los animales con abscesos presentan un riesgo de padecer tenositis que es casi 14 veces mayor que el de los que no los sufren (Chi^2=71,13; p<0,001; OR=13,62, IC95%: 6,92 – 26,80).

Tabla 82.– Relación tenositis – abscesos.

ABSCESOS	Sin tenositis	Con tenositis	TOTAL
Sin abscesos	218	18	236
% Fila	92,4	7,6	100,0
% Columna	87,2	33,3	77,6
Con abscesos	32	36	68
% Fila	47,1	52,9	100,0
% Columna	12,8	66,7	22,4
TOTAL	250	54	304
% Fila	82,2	17,8	100,0
% Columna	100,0	100,0	100,0

Chi^2=71,13; p<0,001; OR=13,62; IC95%: 6,92 – 26,80.

5.4.1.5.– Relación tenositis – artritis sépticas

La tabla 83 muestra cómo la presencia simultánea de tenositis y de artritis en una región anatómica presenta, de igual modo, una relación estadística altamente significativa, pues las primeras acontecen en el 56,1% (32) de los 57 casos de artritis, lo que supone el 59,3% de los bovinos afectados de tenositis. Esto supone que el riesgo de padecer conjuntamente tenositis y artritis es 13 veces mayor que el de padecerlas por separado (Chi^2=67,53; p<0,001; OR=13,09, IC95%: 6,61 – 25,89).

Tabla 83.– Relación tenositis – artritis sépticas.

ARTRITIS SÉPTICAS	Sin tenositis	Con tenositis	TOTAL
Sin artritis	225	22	247
% Fila	91,1	8,9	100,0
% Columna	90,0	40,7	81,3
Con artritis	25	32	57
% Fila	43,9	56,1	100,0
% Columna	10,0	59,3	18,8
TOTAL	250	54	304
% Fila	82,2	17,8	100,0
% Columna	100,0	100,0	100,0

Chi^2=67,53; p<0,001; OR=13,09; IC95%: 6,61– 25,89.

5.4.1.6.– Imágenes

Las tenositis agudas, a la exploración física del paciente, se manifiestan con una claudicación normalmente importante, aunque, en ocasiones y en función del tendón afectado, dicha cojera puede ser mayor o menor. Los signos locales más comunes de una tenositis aguda son la inflamación de la zona y dolor a la palpación. En la figura 83 aparece un bovino que padece una inflamación en el tendón extensor carporradial y en su vaina sinovial, además de artritis en las articulaciones radiocarpiana y mediocarpiana y un absceso subcutáneo en la región articular. En el corte anatómico que aparece en la figura 84, que pertenece a un bovino sano, se muestra el tendón extensor carporradial (flecha azul) y su vaina sinovial (flecha verde).

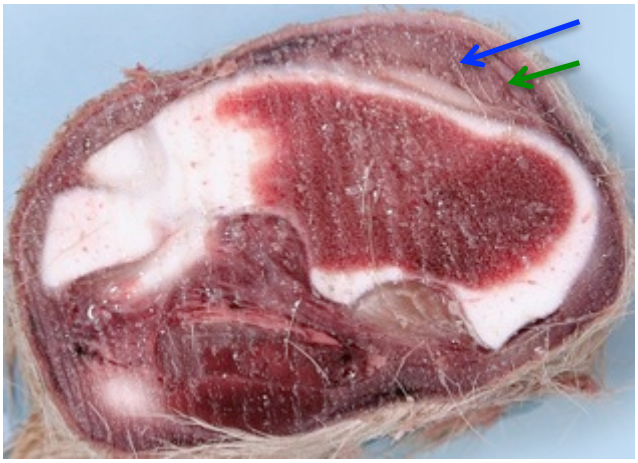

Fig. 83 Bovino afectado de tenositis y tenosinovitis del extensor carporradial.

Fig. 84 Corte anatómico sobre la porción distal del radio.

La radiografía plana, sin la utilización de contraste, muestra una tenositis como una deformación de los tejidos blandos, sin evidenciar que la deformación o la inflamación sea específicamente de un tendón. La figura 85 muestra la radiografía lateromedial del carpo de un bovino afectado de tenositis y de tenosinovitis del tendón extensor carporradial; en ella se aprecia una notable deformación de los tejidos blandos, en el aspecto dorsal del carpo, con una prominencia de una menor radiodensidad que corresponde a tejido de granulación (flecha roja). En la tuberosidad de la cara dorsal del extremo proximal del metacarpiano que sirve a la inserción del tendón extensor carporradial, se observa una proliferación perióstica en forma de entesofitos en la superficie ósea (flecha azul), y una esclerosis adyacente (flecha amarilla). Ligeramente proximal a la entesis del extensor carporradial, puede comprobarse la aparición de una zona radioopaca (flecha verde), que nos indica la presencia de posibles calcificaciones distróficas en el tendón.

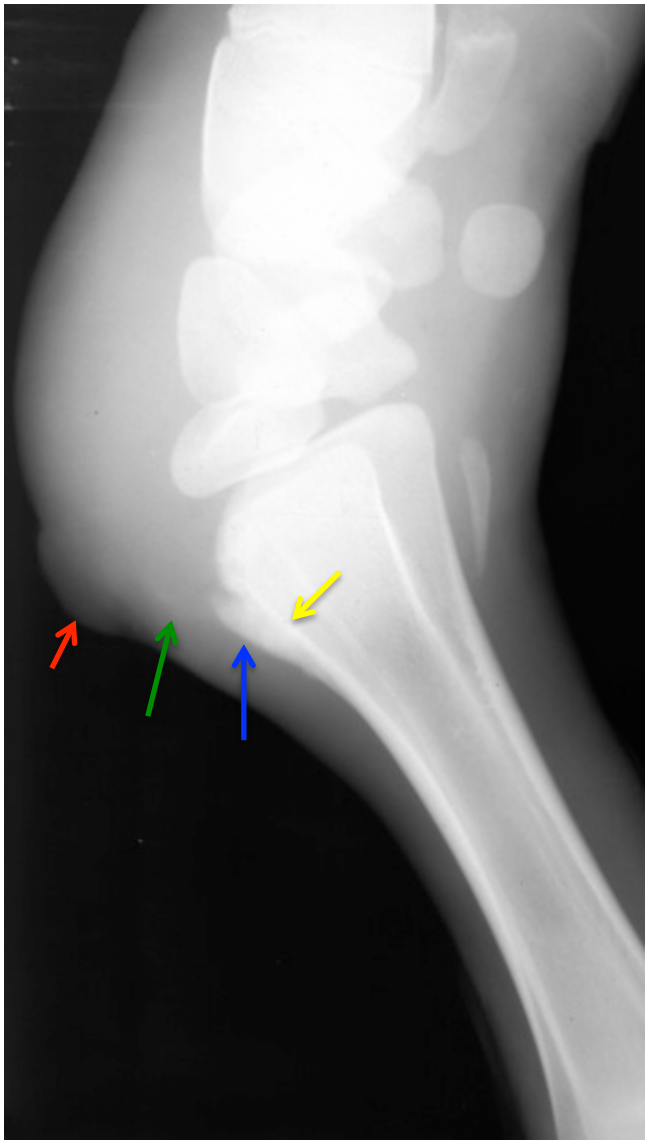

Fig. 85 Radiografía de un bovino con tenositis.

Con la ecografía se observan perfectamente las lesiones existentes en los tendones afectados. En la figura 86 observamos una vista transversal del tendón extensor carporradial (ECR), en la que se aprecia muy bien la desestructuración de su arquitectura fibrosa. La zona lesionada muestra, como consecuencia del edema producido durante el proceso inflamatorio y de la rotura de alguna de sus fibras, un aumento en el tamaño de su sección con una acusada disminución en su ecogenicidad, así como dos áreas definidas de lesión, una notable en su región central (1), que aparece como un amplio espacio con un contenido anecoico, de 1,12 cm de ancho por 0,31 cm de alto, en el centro del tendón, cuya anchura total era de 2,84 cm, y otra, más pequeña y peor definida, en el aspecto lateral del tendón (a la izquierda de la imagen).

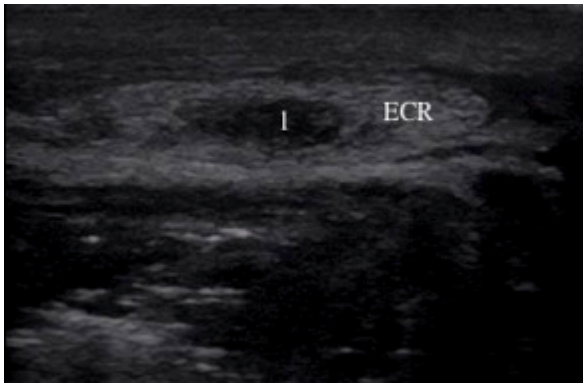

Fig. 86 Ecografía transversal sobre el tendón extensor carporradial a nivel mediocarpiano.

La figura 87, que muestra una imagen longitudinal sobre el mismo tendón que aparece en la figura 86, permite evaluar la extensión lineal de la lesión; en ella puede comprobarse la desestructuración y falta de alineación de las fibras, así como la pérdida de ecogenicidad en las fibras tendinosas del extensor carporradial (ECR) y la disrupción de éstas (1), mostrándose la lesión como un área anecoica, normalmente asociada a la hemorragia y al edema producidos. En la zona de la lesión tendinosa se observa la dilatación de la vaina sinovial (2), dilatación que muestra cuerpos hiperecogénicos que, normalmente, corresponden a flóculos de fibrina, si no purulentos, flotando en un líquido anecogénico, por lo que, en su caso, se la denominaría tenosinovitis fibrinosa. La cápsula articular (3) aparece engrosada y con una menor ecogenicidad; los huesos carpianos (C) muestran un borde hiperecogénico irregular y aserrado, debido a los fenómenos de lisis ósea subcondral que se producen cuando se destruye el cartílago articular, y el contenido articular aparece anecogénico, conteniendo flóculos ecoicos y grandes partículas ecogénicas, bien de fibrina o bien de pus.

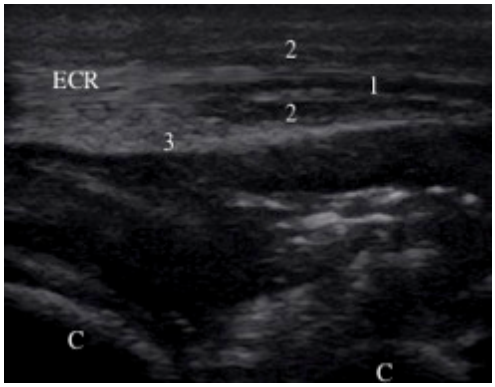

Fig. 87 Ecografía longitudinal sobre el tendón extensor carporradial a nivel mediocarpiano.

5.4.2.– Desmitis

El 5,9% (18) de los bovinos consultados presentaba la inflamación de, al menos, uno de sus ligamentos, desmitis que clasificamos como agudas en todos los casos.

En función del sexo, las desmitis muestran una distribución semejante a la del resto del estudio, al representar los machos el 72,2% de los pacientes frente al 27,8% que suponen las hembras (Tabla 84).

Tabla 84.– Distribución de las desmitis con respecto al sexo.

SEXO	Nº DE CASOS	PORCENTAJE
Macho	13	72,2
Hembra	5	27,8
Total	**18**	100,0

En la tabla 85, que muestra la distribución de los procesos inflamatorios que afectaron a las estructuras ligamentosas, comprobamos que la mayoría de los bovinos afectados, lo fueron de los ligamentos colaterales de alguna de sus articulaciones, destacando, con el 27,8% de los pacientes, la lesión en alguno de los ligamentos colaterales de la articulación metacarpo–falangiana. De igual modo, destaca la inflamación del ligamento suspensor del menudillo, al afectar también al 27,8% de los bovinos que padecían desmitis.

Tabla 85.– Incidencia de las desmitis en las diferentes estructuras.

ESTRUCTURA AFECTADA	Nº DE AFECCIONES ESTUDIADAS	PORCENTAJE DE BOVINOS AFECTADOS
Ligamentos colaterales (A. interfalagiana proximal)	3	16,7
Ligamentos colaterales (A. interfalagiana distal)	1	5,6
Ligamentos colaterales (A. metacarpo–falangiana)	5	27,8
Ligamento interóseo metacarpiano	1	5,6
Ligamentos colaterales del carpo	2	11,1
Ligamento suspensor del menudillo	5	27,8
Ligamentos colaterales (A. metatarso–falangiana)	2	11,1
Ligamentos colaterales del tarso	1	5,6
Total	**20**	

5.4.2.1.– Relación desmitis – ausencia de cama

Pese a que se comprobó que el 66,7% de los bovinos afectados por alguna desmitis carecían de cama, no se ha podido demostrar una relación estadísticamente significativa de esta deficiencia de manejo con el padecimiento de desmitis (Chi^2=2,01; p=0,15; OR=0,43; IC95%: 0,15 – 1,19) (Tabla 86).

Tabla 86.– Relación desmitis – ausencia de cama.

AUSENCIA DE CAMA	Sin desmitis	Con desmitis	TOTAL
Sin cama	133	12	145
% Fila	91,7	8,3	100,0
% Columna	46,5	66,7	47,7
Con cama	153	6	159
% Fila	96,2	3,8	100,0
% Columna	53,5	33,3	52,3
TOTAL	286	18	304
% Fila	94,1	5,9	100,0
% Columna	100,0	100,0	100,0

Chi^2=2,01; p=0,15; OR=0,43; IC95%: 0,15 – 1,19.

5.4.2.2.– Relación desmitis – tipo de estabulación

La distribución de los pacientes afectados de desmitis muestra una relación estadísticamente no significativa con el tipo de estabulación (Tabla 87).

Tabla 87.– Relación desmitis – tipo de estabulación.

TIPO DE ESTABULACIÓN	Sin desmitis	Con desmitis	TOTAL
Campo	41	6	47
% Fila	87,2	12,8	100,0
% Columna	14,3	33,3	15,5
Libre en establo	138	4	142
% Fila	97,2	2,8	100,0
% Columna	48,3	22,2	46,7
Libre en cubículo	68	5	73
% Fila	93,2	6,8	100,0
% Columna	23,8	27,8	24,0
Amarrado	39	3	42
% Fila	92,9	7,1	100,0
% Columna	13,6	16,7	13,8
TOTAL	286	18	304
% Fila	94,1	5,9	100,0
% Columna	100,0	100,0	100,0

Chi^2=6,63; p=0,08.

5.4.2.3.– Relación desmitis – fisitis

Cuando relacionamos la presencia de desmitis con la de fisitis, observamos que el 38,9% de los bovinos afectados por alguna desmitis padecían asimismo fisitis, lo que supone el 18,9% del total de los pacientes con inflamación en alguno de sus ligamentos. El análisis estadístico muestra una relación altamente significativa entre estos dos procesos (Chi^2=122,61; p=0,0013; OR=5,43; IC95%: 1,95 – 15,06), siendo más de 5 veces mayor el riesgo de padecer a la vez una desmitis y una fisitis que el de padecerlas por separado (Tabla 88).

Tabla 88.– Relación desmitis – fisitis.

FISITIS	Sin desmitis	Con desmitis	TOTAL
Sin fisitis	256	11	267
% Fila	95,9	4,1	100,0
% Columna	89,5	61,1	87,8
Con fisitis	30	7	37
% Fila	81,1	18,9	100,0
% Columna	10,5	38,9	12,2
TOTAL	286	18	304
% Fila	94,1	5,9	100,0
% Columna	100,0	100,0	100,0

Chi^2=10,25; p=0,0013; OR=5,43; IC95%: 1,95 – 15,06.

5.4.2.4.– Relación desmitis – abscesos

La tabla 89 muestra que el 55,6% de las desmitis acontecen en bovinos que presentan algún absceso, apareciendo una relación estadísticamente significativa entre la presencia de abscesos y la aparición de desmitis; siendo casi 5 veces mayor la probabilidad de padecer conjuntamente ambos procesos que la de padecerlos por separado (Chi^2=10,18; p=0,0014; OR=4,91, IC95%: 1,85 – 13,00).

Tabla 89.– Relación desmitis – abscesos.

ABSCESOS	Sin desmitis	Con desmitis	TOTAL
Sin abscesos	228	8	236
% Fila	96,6	3,4	100,0
% Columna	79,7	44,4	77,6
Con abscesos	58	10	68
% Fila	85,3	14,7	100,0
% Columna	20,3	55,6	22,4
TOTAL	286	18	304
% Fila	94,1	5,9	100,0
% Columna	100,0	100,0	100,0

Chi^2=10,18; p=0,0014; OR=4,91; IC95%: 1,85 – 13,00.

5.4.2.5.– Relación desmitis – artritis sépticas

La tabla 90 muestra una relación estadística altamente significativa entre el padecimiento de desmitis y de artritis en una región anatómica, produciéndose el 61,1% de las inflamaciones ligamentosas en presencia de artritis. En consecuencia, los bovinos afectados de artritis presentan un riesgo de padecer desmitis 8 veces mayor que los no afectados por dicha enfermedad articular (Chi^2=19,67; p<0,001; OR=8,19, IC95%: 3,01 – 22,25).

Tabla 90.– Relación desmitis – artritis sépticas.

ARTRITIS SÉPTICAS	Sin desmitis	Con desmitis	TOTAL
Sin artritis	240	7	247
% Fila	97,2	2,8	100,0
% Columna	83,9	38,9	81,3
Con artritis	46	11	57
% Fila	80,7	19,3	100,0
% Columna	16,1	61,1	18,8
TOTAL	286	18	304
% Fila	94,1	5,9	100,0
% Columna	100,0	100,0	100,0

Chi^2=19,67; p<0,001; OR=8,19; IC95%: 3,01– 22,25.

5.4.2.6.– Imágenes

En la fase de exploración física, las desmitis agudas, en los bovinos, se manifiestan con una claudicación normalmente importante, con inflamación de la zona y dolor a la palpación. En la figura 88 aparece la disección anatómica del ligamento colateral medial del carpo de un bovino; articulación en la que, pese a no manifestarse macroscópicamente signos de inflamación, al realizar el estudio ecográfico, se comprobó una desmitis importante en ambos ligamentos colaterales. La figura 89 muestra la fotografía de un bovino que presenta una tumefacción sobre la fisis distal medial del metatarsiano izquierdo; presentaba una cojera que se clasificó de grado 4 y una inflamación muy dolorosa a la palpación en esa zona de dicha fisis.

Fig. 88 Ligamento colateral medial del carpo.

Fig. 89 Desmitis del ligamento colateral medial de la articulación metatarso–falangiana.

La radiografía muestra la deformación de los tejidos blandos periarticulares, sin evidenciar la inflamación de un ligamento. La figura 90 muestra una radiografía en proyección dorsoplantar del metacarpiano de un bovino afectado de fisitis (flecha roja) y de una gran deformación de los tejidos blandos. La fisis lateral muestra, a consecuencia de la osteítis que padece, una proliferación perióstica con una radiodensidad alta, pero inferior a la del hueso (flecha verde), y fenómenos de lisis ósea de la cortical adyacente, que hacen que ésta aparezca más radiolúcida (flecha azul). La

neoformación ósea que se produce sería el origen de la desmitis que padece en el ligamento colateral lateral, debido al roce generado y a la alteración de la zona de inserción proximal del mismo, y que no se evidencia radiográficamente.

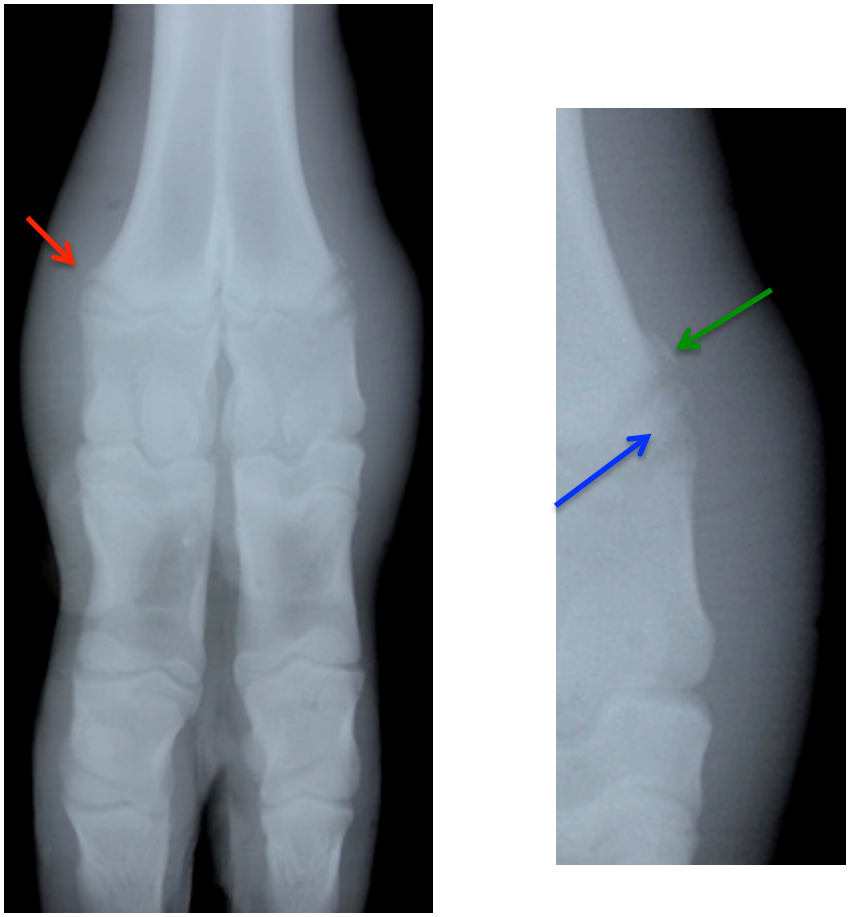

Fig. 90 Radiografía de un bovino con fisitis y desmitis.

La ecografía permite observar con claridad la existencia de lesiones en los ligamentos afectados. En la figura 91, que muestra una ecografía longitudinal sobre el aspecto medial de la fisis distal de un metatarsiano, observamos, en un primer plano, el ligamento colateral medial (LCM) de la articulación metatarso–falangiana. En ella, se aprecia muy bien la desestructuración de su arquitectura fibrosa, con la consecuente pérdida de ecogenicidad en las fibras y la disrupción de éstas. En este caso, se comprueba una fuerte disrupción de las fibras ligamentosas, al aparecer entre éstas espacios de gran tamaño, ocupados por un contenido anecoico asociado a la hemorragia y al edema producidos. La superficie ósea hiperecogénica del metatarsiano muestra una interrupción anecoica en la fisis metatarsiana, fisis que permite el paso de los

ultrasonidos y cuya superficie proximal (a la izquierda de la imagen) muestra fenómenos óseos proliferativos, que hacen que la superficie ósea del metatarsiano aparezca como una línea hiperecogénica irregular.

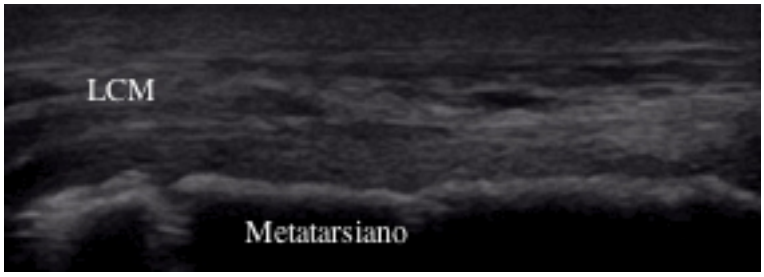

Fig. 91 Desmitis del ligamento colateral medial de la articulación metatarso–falangiana.

La ecografía transversal que aparece en la figura 92 muestra la lesión inflamatoria que padece el ligamento colateral lateral (1) del carpo. El ligamento aparece hipoecoico, presentando unas áreas discretas de lesión, que observamos como espacios anecoicos consecuentes al edema y a la rotura de alguna de sus fibras, y en cuyo interior aparecen puntos ecogénicos. Bajo el ligamento, hallamos la cápsula articular (2), que se encuentra desplazada por la efusión sinovial y engrosada e hipoecoica debido a su inflamación. La superficie del hueso carpocubital aparece como un borde hiperecogénico, irregular y aserrado, debido a la pérdida del cartílago articular y a los fenómenos de lisis ósea subcondral.

Fig. 92 Desmitis del ligamento colateral lateral del carpo.

La figura 93 nos muestra la imagen ecográfica longitudinal de una desmitis del ligamento colateral medial del carpo. En ella, puede comprobarse el aumento de tamaño

de la sección del ligamento y la hipoecogenicidad del mismo, junto con una desestructuración de sus fibras y la presencia de contenido líquido anecogénico en su matriz, en el que flotan partículas ecogénicas. La cápsula articular (2) aparece engrosada y con una ecogenicidad menor de lo normal.

Fig. 93 Desmitis del ligamento colateral medial del carpo.

5.4.3.– Entesopatías

Durante el desarrollo de este trabajo, hemos diagnosticado entesopatías, ya sean de ligamentos o de tendones, en el 4,3% (13) de los casos atendidos, con una distribución en las diferentes estructuras anatómicas que se muestra en la tabla 91.

Tabla 91.– Distribución de las entesopatías en las diferentes estructuras tendinosas y ligamentosas.

ESTRUCTURA AFECTADA	Nº DE CASOS	PORCENTAJE
Tendón extensor carporradial	8	61,5
Tendón extensor oblicuo del carpo	1	7,7
Tendón flexor digital superficial	1	7,7
Tendón de inserción del cuádriceps femoral	1	7,7
Ligamento colateral lateral del tarso	1	7,7
Ligamento colateral medial de la articulación metatarso–falangiana	1	7,7
Total	**13**	100,0

Todas las entesopatías diagnosticadas, para todos los bovinos afectados, se calificaron, a partir de los hallazgos radiográficos y ecográficos, como crónicas, al cursar con osteofitos en la inserción de los ligamentos o tendones. En el estudio no se han incluido las entesopatías que presentaban los bovinos afectados de osteoartrosis o enfermedad articular degenerativa.

5.4.3.1.– Relación entesopatías – artritis sépticas

En la tabla 92 puede observarse que existe afección de las entesis en el 61,5% de los bovinos afectados de artritis séptica, apareciendo una relación estadística altamente significativa, según la que el riesgo de padecer una entesopatía es casi 8 veces mayor en los pacientes afectados de artritis séptica que en los que no la padecen (Chi^2=13,51; p≤0,001; OR=7,90, IC95%: 2,48 – 25,17).

Tabla 92.– Relación entesopatías – artritis sépticas.

ARTRITIS SÉPTICAS	Sin entesopatía	Con entesopatía	TOTAL
Sin artritis	242	5	247
% Fila	98,0	2,0	100,0
% Columna	83,2	38,5	81,3
Con artritis	49	8	57
% Fila	86,0	14,0	100,0
% Columna	16,8	61,5	18,8
TOTAL	291	13	304
% Fila	95,7	4,3	100,0
% Columna	100,0	100,0	100,0

Chi^2=13,51; p≤0,001; OR=7,90; IC95%: 2,48– 25,17.

5.4.3.2.– Relación entesopatías – tenositis

Hemos podido constatar el padecimiento de tenositis en el 76,9% de los bovinos con entesopatías (Tabla 93), y comprobar la existencia de una relación estadística altamente significativa entre ambas afecciones, en la que el riesgo de padecerlas conjuntamente era casi 19 veces superior al de padecerlas por separado (Chi^2=28,44; p≤0,001; OR=18,71, IC95%: 4,95 – 70,71).

Tabla 93.– Relación entesitis – tenositis.

TENOSITIS	Sin entesopatía	Con entesopatía	TOTAL
Sin tenositis	247	3	250
% Fila	98,8	1,2	100,0
% Columna	84,9	23,1	82,2
Con tenositis	44	10	54
% Fila	81,5	18,5	100,0
% Columna	15,1	76,9	17,8
TOTAL	291	13	304
% Fila	95,7	4,3	100,0
% Columna	100,0	100,0	100,0

Chi^2=28,44; p≤0,001; OR=18,71; IC95%: 4,95– 70,71.

5.4.3.3.– Relación entesopatías – desmitis

En la tabla 94 se muestra la comparación entre estos dos procesos, con el hallazgo de una relación estadísticamente significativa entre ambas afecciones, en la que el riesgo de padecer una entesopatía era más de 5 veces superior en los bovinos con desmitis que en los que no presentaban esta afección ligamentosa (Chi^2=4,31; p=0,03; OR=5,52, IC95%: 1,37 – 22,18).

Tabla 94.– Relación entesopatías – desmitis.

DESMITIS	Sin entesopatía	Con entesopatía	TOTAL
Sin desmitis	276	10	286
% Fila	96,5	3,5	100,0
% Columna	94,8	76,9	94,1
Con desmitis	15	3	18
% Fila	83,3	16,7	100,0
% Columna	5,2	23,1	5,9
TOTAL	291	13	304
% Fila	95,7	4,3	100,0
% Columna	100,0	100,0	100,0

Chi^2=4,31; p=0,03; OR=5,52; IC95%: 1,37– 22,18.

5.4.3.4.– Relación entesopatías – abscesos

La tabla 95, en la que se observa que las entesopatías se presentan tan sólo en el 38,5% de los bovinos afectados por abscesos, muestra la ausencia de una relación estadísticamente significativa entre ambos procesos (Chi^2=1,17; p=0,27; OR=2,26, IC95%: 0,71 – 7,15).

Tabla 95.– Relación entesopatías – abscesos.

ABSCESOS	Sin entesopatía	Con entesopatía	TOTAL
Sin abscesos	228	8	236
% Fila	96,6	3,4	100,0
% Columna	78,4	61,5	77,6
Con abscesos	63	5	68
% Fila	92,6	7,4	100,0
% Columna	21,6	38,5	22,4
TOTAL	291	13	304
% Fila	95,7	4,3	100,0
% Columna	100,0	100,0	100,0

Chi^2=1,17; p=0,27; OR=2,26; IC95%: 0,71– 7,15.

5.4.3.5.– Relación entesopatías – estabulación

Hemos encontrado que el 30,8% de los bovinos afectados por alguna entesopatía se encontraban en el campo y el 69,2% estabulados (Tabla 96); sin embargo, se observa la ausencia de una asociación estadísticamente significativa entre estas afecciones y el hecho de que los terneros se hallen estabulados (Chi^2=1,36; p=0,24; OR=0,39, IC95%: 0,11 – 1,32).

Tabla 96.– Relación entesopatías – estabulación.

ESTABULACIÓN	Sin entesopatía	Con entesopatía	TOTAL
Campo	43	4	47
% Fila	91,5	8,5	100,0
% Columna	14,8	30,8	15,5
Estabulados	248	9	257
% Fila	96,5	3,5	100,0
% Columna	85,2	69,2	84,5
TOTAL	291	13	304
% Fila	95,7	4,3	100,0
% Columna	100,0	100,0	100,0

Chi^2=1,36; p=0,24; OR=0,39; IC95%: 0,11– 1,32.

5.4.3.6.– Relación entesopatías – ausencia de cama

En la tabla 97 se muestra que las entesopatías se manifiestan en porcentajes similares tanto en los bovinos que se encuentran estabulados con cama como en los que carecen de ella, lo que determina la ausencia de una relación estadísticamente significativa entre

esta deficiencia de manejo y el padecimiento de entesopatías (Chi^2=0,02; p=0,86; OR=1,06, IC95%: 0,35 – 3,25).

Tabla 97.– Relación entesopatías – ausencia de cama.

AUSENCIA DE CAMA	Sin entesopatía	Con entesopatía	TOTAL
Sin cama	139	6	145
% Fila	95,9	4,1	100,0
% Columna	47,8	46,2	47,7
Con cama	152	7	159
% Fila	95,6	4,4	100,0
% Columna	52,2	53,8	52,3
TOTAL	291	13	304
% Fila	95,7	4,3	100,0
% Columna	100,0	100,0	100,0

Chi^2=0,02; p=0,86; OR=1,06; IC95%: 0,35– 3,25.

5.4.3.7.– Relación entesopatías – edad

Hemos comprobado que 69,2% de los bovinos afectados por alguna entesopatía tenían una edad inferior a los dos meses (Tabla 98); sin embargo, estas cifras no han permitido demostrar la existencia de una relación estadísticamente significativa entre estos dos factores (Chi^2=0,02; p=0,86; OR=1,09, IC95%: 0,32 – 3,65).

Tabla 98.– Relación entesopatías – edad.

EDAD	Sin entesopatía	Con entesopatía	TOTAL
< 2 meses	207	9	216
% Fila	95,8	4,2	100,0
% Columna	71,1	69,2	71,1
≥ 2 meses	84	4	88
% Fila	95,5	4,5	100,0
% Columna	28,9	30,8	28,9
TOTAL	291	13	304
% Fila	95,7	4,3	100,0
% Columna	100,0	100,0	100,0

Chi^2=0,02; p=0,86; OR=1,09; IC95%: 0,32– 3,65.

5.4.3.8.– Relación entesopatías – hipoplasia ósea

La aparición de entesopatías en porcentajes similares, tanto en los bovinos afectados de hipoplasia ósea (5,3%) como en los que no la padecían (3,7%) (Tabla 99), ha dado lugar a que, quizás por el reducido tamaño de la muestra, no aparezca una asociación estadísticamente significativa entre ambos padecimientos (Chi^2=0,13; p=0,71; OR=1,45, IC95%: 0,47 – 4,43).

Tabla 99.– Relación entesopatías – hipoplasia ósea.

HIPOPLASIA ÓSEA	Sin entesopatía	Con entesopatía	TOTAL
Sin hipoplasia	183	7	190
% Fila	96,3	3,7	100,0
% Columna	62,9	53,8	62,5
Con hipoplasia	108	6	114
% Fila	94,7	5,3	100,0
% Columna	37,1	46,2	37,5
TOTAL	291	13	304
% Fila	95,7	4,3	100,0
% Columna	100,0	100,0	100,0

Chi^2=0,13; p=0,71; OR=1,45; IC95%: 0,47– 4,43.

5.4.3.9.– Relación entesopatías – retracciones tendinosas congénitas

La tabla 100 muestra que tan sólo el 1,2% de los bovinos afectados por alguna entesopatía sufrían una retracción congénita de los aparatos músculo–tendinosos flexores, circunstancia que da lugar a la ausencia de una relación estadísticamente significativa entre ambos padecimientos (Chi^2=1,70; p=0,19; OR=0,21, IC95%: 0,02 – 1,65).

Tabla 100.– Relación entesopatías – retracciones tendinosas congénitas.

RETRACCIONES TENDINOSAS CONGÉNITAS	Sin entesopatía	Con entesopatía	TOTAL
Sin retracción	209	12	221
% Fila	94,6	5,4	100,0
% Columna	71,8	92,3	72,7
Con retracción	82	1	83
% Fila	98,8	1,2	100,0
% Columna	28,2	7,7	27,3
TOTAL	291	13	304
% Fila	95,7	4,3	100,0
% Columna	100,0	100,0	100,0

Chi^2=1,70; p=0,19; OR=0,21; IC95%: 0,02– 1,65.

5.4.3.10.– Imágenes

A la inspección de los terneros con entesopatías, además de una notable claudicación, tan solo se observa la tumefacción que se produce en el área de inserción del tendón o ligamento afectado, tumoración que, en ocasiones, se hace muy evidente y dolorosa a la palpación. El aspecto exterior de la región afectada puede observarse en el bovino que aparece en la figura 94, que padece una entesopatía en la inserción proximal del ligamento colateral medial de la articulación metatarso–falangiana izquierda.

Fig. 94 Entesopatía proximal en el ligamento colateral medial de la articulación metatarso–falangiana.

En la afección de la entesis del tendón extensor carporradial que padece el bovino que se muestra en la figura 95, la tumoración producida se enmascara en la deformación difusa que sufre todo el carpo, debida, además de a la entesitis, al padecimiento de un proceso séptico en la articulación, a un absceso y a la tenositis y tenosinovitis del tendón extensor carporradial.

Fig. 95 Entesopatía en la inserción del tendón extensor carporradial.

La radiografía convencional no permite observar claramente las lesiones propias de una entesopatía aguda, al aparecer la entesis, ya sea tendinosa o ligamentosa, como una superficie ósea lisa y uniforme; sin embargo, al hacerse crónico el proceso, aparecen imágenes visibles y se manifiestan las lesiones óseas. En la figura 96, aparece la radiografía de un bovino que padece una entesopatía en la inserción tendinosa del extensor carporradial; en ella se observa la deformación producida en los tejidos blandos periarticulares como una zona radiolúcida, de la que sobresale una estructura que parece tener un grado diferente de opacidad radiográfica y que corresponde al tejido de granulación producido en el punto de drenaje de un trayecto fistuloso (flecha roja).

En el área de inserción del tendón, se presenta una proliferación sobre la cortical ósea (osteofitosis), de una radiodensidad similar a la del hueso, originada por la inflamación de éste (flecha amarilla), que ha dado lugar a la calcificación del extremo tendinoso, formando entesofitos. Bajo la reacción perióstica encontramos, como consecuencia de la inestabilidad de la unión entre el ligamento y el hueso, lo que podría ser una pequeña área radiolúcida de osteolisis (flecha verde) que se acompaña de una zona de esclerosis subyacente (flecha azul).

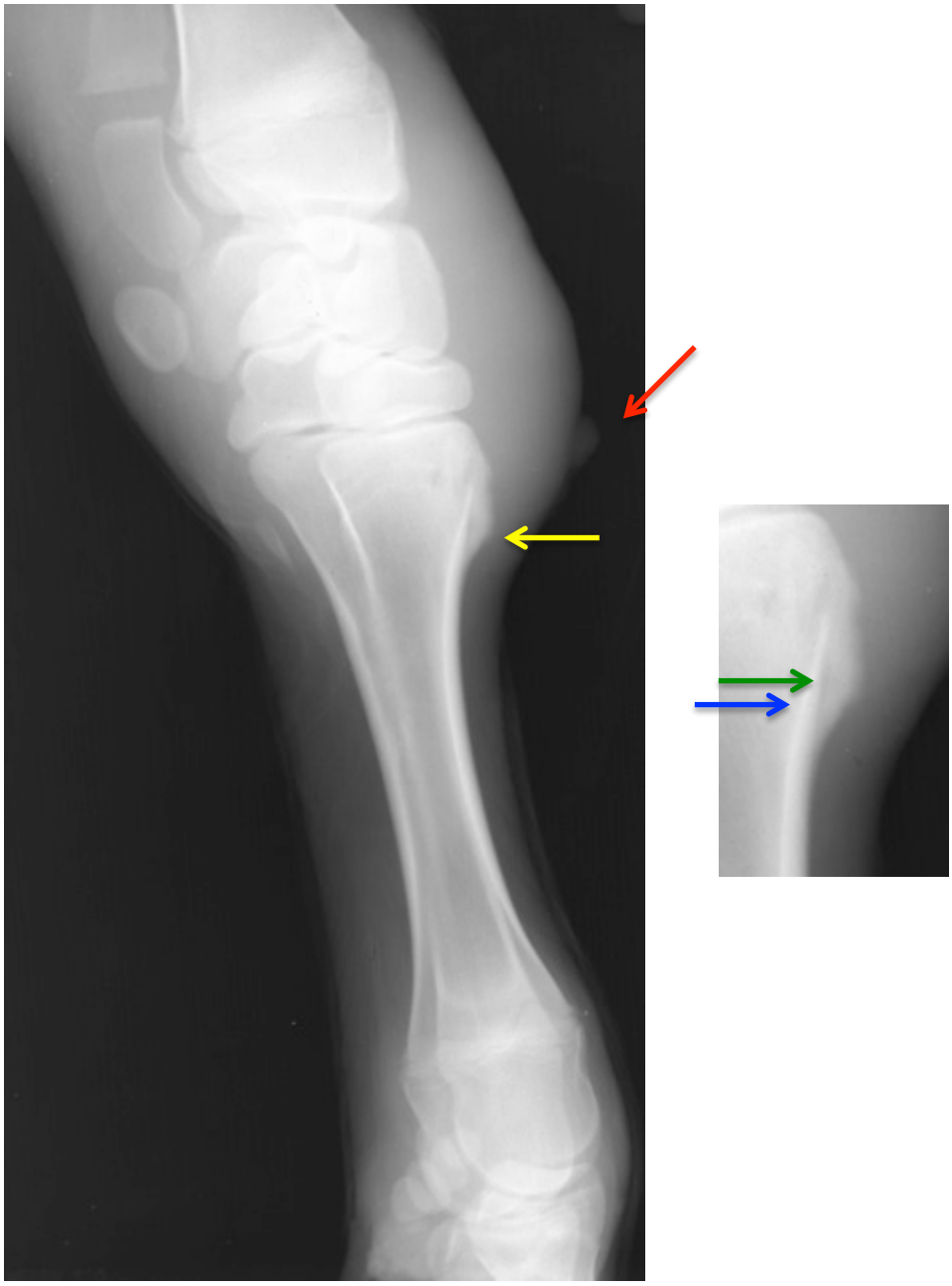

Fig. 96 Osteofitosis en la inserción del tendón extensor carporradial.

Mediante la ecografía, en una entesis sana, se aprecia una unión de ecogenicidad homogénea a lo ancho de todo el ligamento o tendón y una superficie ósea lisa y uniforme. En las entesopatías, las lesiones observadas en la parte tendinosa o ligamentosa son similares a las descritas para las tenositis y desmitis, tanto en las agudas como en las crónicas, siendo fácilmente caracterizables mediante esta técnica. En la figura 97 aparece la ecografía de un corte longitudinal, realizado sobre la inserción del tendón extensor carporradial (ECR) en la tuberosidad dorsal del metacarpiano; en ella, se aprecia la existencia de una superficie irregular, hiperecogénica y con sombra acústica, coincidente con la proliferación ósea que padece la entesis. Las fibras tendinosas, como consecuencia de la inflamación originada en el proceso y por la reacción ósea subsiguiente, aparecen hipoecogénicas.

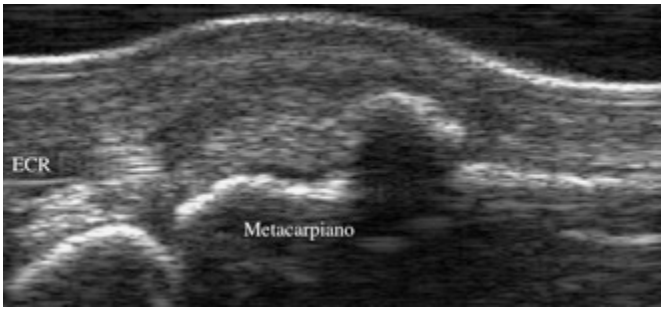

Fig. 97 Entesopatía del extensor carporradial.

En la figura 98, correspondiente a una ecografía longitudinal, realizada sobre el aspecto medial de la fisis distal de un metatarsiano, observamos, en un primer plano, la desestructuración de la arquitectura fibrosa que padece el ligamento colateral medial (LCM), que se manifiesta a través de la pérdida de ecogenicidad en las fibras y la disrupción de éstas, mostrando espacios de gran tamaño ocupados por un contenido anecoico; sin embargo, no se aprecia la existencia de entesofitos. En el lado proximal de la fisis del metatarsiano (a la izquierda de la imagen), que corresponde a la entesis proximal del ligamento, la superficie ósea muestra fenómenos proliferativos que hacen que la entesis aparezca como una línea hiperecogénica irregular.

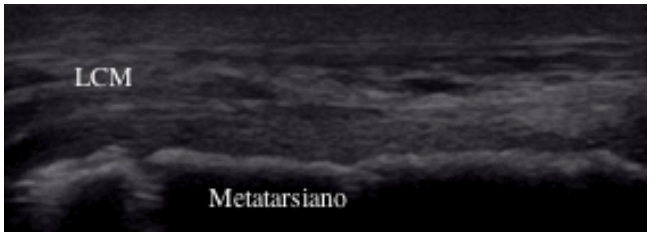

Fig. 98 Entesopatía del ligamento colateral medial de la articulación metatarso–falangiana.

5.4.4.– Roturas tendinosas

En 9 de los bovinos incluidos en este trabajo se diagnosticaron roturas tendinosas, totales o parciales, lo que representa el 3,0% de los animales objeto del estudio. En la tabla 101, exponemos su distribución, comprobando cómo uno de los bovinos se hallaba afectado de la rotura parcial del tendón flexor digital superficial y del flexor digital profundo. En 6 de los bovinos afectados, la rotura tendinosa se manifestó tras el nacimiento, en otro de los pacientes al sufrir una herida lacerante que ocasionó la rotura parcial de los tendones flexores en la región metatarsiana y, en los 2 restantes, ésta aconteció conjuntamente con graves infecciones adyacentes.

Tabla 101.– Distribución de los casos de rotura tendinosa según las estructuras afectadas.

ESTRUCTURA AFECTADA	Nº DE AFECCIONES ESTUDIADAS	PORCENTAJE DE BOVINOS AFECTADOS
Tendón flexor digital profundo	3	33,3
Tendón flexor digital superficial	1	11,1
Tendón peroneo tercero	4	44,4
Tendón cuádriceps femoral	2	22,2
Total	**10**	

5.4.4.1.– Imágenes

En la exploración física, las roturas tendinosas no sólo ocasionan alteraciones funcionales, como un tipo muy concreto de claudicación, sino también manifestaciones locales, también muy específicas, relacionadas con el traumatismo y con la pérdida de la función del tendón. Esta pérdida de funcionalidad se puede manifestar como la

subluxación dorsal de la tercera falange en un paciente con rotura del tendón flexor digital profundo, como una hiperextensión del tarso junto a la falta de funcionamiento del aparato recíproco del miembro pelviano en la avulsión del peroneo tercero, etc.

En la figura 99 observamos un bovino, de pocos días de vida, que padece la rotura tendinosa del tercer peroneo, que es un componente importante del aparato recíproco posterior. Ésta se manifiesta al comprobar cómo es posible conseguir la extensión del tarso cuando la babilla se encuentra flexionada, una vez demostrada la integridad del músculo tibial craneal al comprobar que el animal es capaz de extender la extremidad.

Fig. 99 Rotura del tendón peroneo tercero en un ternero.

Las figuras 100 y 101 nos muestran la rotura del tendón de inserción del cuádriceps femoral en la rótula, que se manifiesta, en la extremidad afectada, con la pérdida de masa muscular en la parte craneal del muslo y con una rótula prominente debido a la posición craneal de la babilla por la ausencia de tensión, sin que ésta llegase a mostrar signos de luxación.

Fig. 100 Rotura del tendón de inserción del cuádriceps femoral.

Fig. 101 Palpación de la rótula.

Mediante la radiografía, no se puede observar la rotura tendinosa, pero si la reacción ósea producida por la inestabilidad articular y las consecuencias y manifestaciones locales relacionadas con la pérdida de función del tendón afectado, como puede ser la luxación de la articulación interfalangiana distal en la rotura del tendón flexor digital profundo o la hiperextensión del tarso en el caso del peroneo tercero.

La figura 102, que pertenece a un bovino de edad inferior a los dos meses que padece una artritis séptica en la articulación interfalangiana distal del dedo 4º, muestra la luxación dorsal de ésta como consecuencia de la rotura del tendón flexor digital profundo, además de una intensa reacción ósea proliferativa en la parte distal del aspecto dorsal de la 2ª falange (flecha azul).

Fig. 102 Bovino afectado de artritis séptica en la articulación interfalangiana distal, en la que, como consecuencia de la rotura del tendón flexor digital profundo, se ha producido una luxación.

La rotura tendinosa se puede diagnosticar asimismo mediante ecografía; observándose, en una rotura completa, un tránsito brusco desde un tendón continuo, aunque algo hipoecogénico, a un área anecogénica consecuente a la falta de fibras tendinosas y al hematoma producido. En las roturas parciales, se observan unas fibras que, debido a la falta de tensión, se encuentran relajadas, hasta llegar a un área ocupada por sangre, que aparece como un líquido casi anecoico.

Las figuras 103 y 104 corresponden, respectivamente, a las imágenes ecográficas de un corte longitudinal y otro transversal en el aspecto plantar del metatarso izquierdo. Pertenecen a un bovino que sufrió una laceración al caer intentando saltar una pared de piedra, que cursó con la rotura casi total del tendón flexor digital superficial (FDS) y del ligamento suspensor del menudillo (LSM) y, en menor medida, con la rotura parcial del flexor digital profundo (FDP). En ellas, se observa la pérdida de ecogenicidad en las fibras del tendón flexor digital superficial y del ligamento suspensor del menudillo

frente a las del tendón flexor digital profundo, debido a que, al tratarse de una lesión oblicua y a que el animal no mantuvo el pie en apoyo al resbalar, no interesó ni al mismo nivel ni con la misma intensidad a las estructuras citadas, lesionando al tendón flexor digital profundo en menor medida y más distalmente (lado derecho de la figura 5); por ello, apreciamos unas grandes áreas anecoicas, que corresponden al hematoma producido por la extravasación sanguínea en la zona de rotura (1), que ocupan, en la figura 103, la totalidad de la sección longitudinal del tendón flexor digital superficial y del ligamento suspensor del menudillo, pudiendo comprobarse cómo éstas no están a la misma altura. En cambio, el tendón flexor digital profundo muestra una pérdida en su ecogenicidad que comienza a la altura de los hematomas descritos y se continúa distalmente. Los extremos, al tratarse de una sección por objeto cortante, son bastante nítidos.

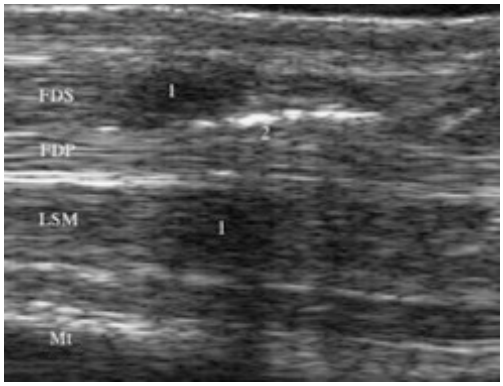

Fig. 103 ecografía longitudinal sobre el aspecto palmar del metatarso.

En la ecografía transversal de la lesión (Figura 104), que se realizó aproximadamente a la altura donde aparece situada la flecha roja en la figura 103, se observa la pérdida de la estructura del tendón flexor digital superficial, al estar sobre uno de los extremos seccionados, presentándose como una estructura hipoecoica en cuyo interior aparecen unas zonas hiperecogénicas que denotan la presencia de gas (2) en el interior de la herida. En cambio, el tendón flexor digital profundo únicamente muestra pérdida de ecogenicidad en lo que correspondería a su lado medial (lado izquierdo de la imagen). En el lado medial del ligamento suspensor del menudillo, aparece una gran área anecoica (1), que correspondería al hematoma producido en el lugar donde éste fue seccionado parcialmente.

Fig. 104 Ecografía transversal sobre el aspecto plantar del metatarso.

5.4.5.– Roturas ligamentosas

Como presentamos en la tabla 102, tan solo el 2,3% (7) de los bovinos incluidos en este trabajo presentaron roturas ligamentosas. Hemos hallado la rotura parcial del ligamento suspensor del menudillo, en un bovino afectado por una laceración traumática en el metatarso, y en seis pacientes la rotura completa de alguno de los ligamentos colaterales de diversas articulaciones que, al ser parte indispensable de la estabilización de la coyuntura implicada, dio lugar a la luxación de la misma. No constatamos la avulsión de hueso en ninguna de las inserciones ligamentosas.

Tabla 102.– Distribución de las roturas ligamentosas diagnosticadas.

ESTRUCTURA AFECTADA	Nº DE CASOS	PORCENTAJE
Ligamentos colaterales	6	85,7
Ligamento suspensor del menudillo	1	14,3
Total	**7**	100,0

Todos los bovinos en los que se diagnosticó la rotura completa de alguno de los ligamentos colaterales de una articulación se hallaban en un rango etario entre los 16 días y los 4 meses de edad, padecían artritis séptica y sufrieron la luxación de la articulación afectada. La distribución de estas lesiones, en función de la articulación afectada, se muestra en la tabla 103.

Tabla 103.– Distribución de las articulaciones afectadas por roturas ligamentosas.

ESTRUCTURA AFECTADA	Nº DE CASOS	PORCENTAJE
Carpo	2	33,3
Metacarpo–falangiana	2	33,3
Interfalangiana proximal	1	16,7
Interfalangiana distal	1	16,7
Total	**6**	100,0

5.4.5.1.– Relación roturas ligamentosas – artritis sépticas

En la tabla 104 se observa cómo la presencia de artritis séptica muestra una relación estadísticamente significativa con la aparición de roturas ligamentosas, presentando los pacientes aquejados de artritis un riesgo de padecer roturas ligamentosas casi 29 veces mayor que aquellos que no la padecen (Chi^2=16,83; p<0,001; OR=28,94; IC95%: 3,41 – 245,59).

Tabla 104.– Relación roturas ligamentosas – artritis sépticas.

ARTRITIS SÉPTICAS	Sin rotura	Con rotura	TOTAL
Sin artritis	246	1	247
% Fila	99,6	0,4	100,0
% Columna	82,8	14,3	81,3
Con artritis	51	6	57
% Fila	89,52	10,5	100,0
% Columna	17,2	85,7	18,8
TOTAL	297	7	304
% Fila	97,7	2,3	100,0
% Columna	100,0	100,0	100,0

Chi^2=16,83; p<0,001; OR=28,94; IC95%: 3,41 – 245,59.

5.4.5.2.– Relación roturas ligamentosas – hipoplasia ósea

En la tabla 105, aparecen unos datos que muestran que el padecimiento de hipoplasia ósea no presenta relación estadísticamente significativa alguna con las roturas ligamentosas en los bovinos de nuestro estudio (Chi^2=0,009; p=0,92; OR=0,66; IC95%: 0,12 – 3,46).

Tabla 105.– Relación roturas ligamentosas – hipoplasia ósea.

HIPOPLASIA ÓSEA	Sin rotura	Con rotura	TOTAL
Sin hipoplasia	185	5	190
% Fila	97,4	2,6	100,0
% Columna	62,3	71,4	62,5
Con hipoplasia	112	2	114
% Fila	98,2	1,8	100,0
% Columna	37,7	28,6	37,5
TOTAL	297	7	304
% Fila	97,7	2,3	100,0
% Columna	100,0	100,0	100,0

Chi^2=0,009; p=0,92; OR=0,66; IC95%: 0,12 – 3,46.

5.4.5.3.– Relación roturas ligamentosas – fisitis

Las roturas ligamentosas, que afectaron tan sólo al 2,7% de los bovinos que padecían fisitis (Tabla 106), no presentaron ninguna relación estadísticamente significativa con dicho problema ortopédico (Chi^2=0,16; p=0,68; OR=1,20; IC95%: 0,14 – 10,32).

Tabla 106.– Relación roturas ligamentosas – fisitis.

FISITIS	Sin rotura	Con rotura	TOTAL
Sin fisitis	261	6	267
% Fila	97,8	2,2	100,0
% Columna	87,9	85,7	87,8
Con fisitis	36	1	37
% Fila	97,3	2,7	100,0
% Columna	12,1	14,3	12,2
TOTAL	297	7	304
% Fila	97,7	2,3	100,0
% Columna	100,0	100,0	100,0

Chi^2=0,16; p=0,68; OR=1,20; IC95%: 0,14– 10,32.

5.4.5.4.– Imágenes

En la exploración física, las roturas ligamentosas, al igual que las tendinosas, no sólo ocasionan alteraciones funcionales como algún grado de claudicación, sino también manifestaciones locales relacionadas con la pérdida de la función del ligamento y, por ende, de la articulación implicada. En la figura 105, se aprecia el descenso del

menudillo, es decir, una deformación flexural en hiperextensión, debida a la rotura parcial del ligamento suspensor del menudillo y del tendón flexor digital superficial.

Fig. 105 Hiperextensión del menudillo debido la rotura parcial del ligamento suspensor del menudillo y del tendón flexor digital superficial.

La rotura de los ligamentos, habitualmente, no se puede observar mediante la radiografía convencional; sin embargo, este medio permite comprobar las manifestaciones locales relacionadas con la pérdida de función del o de los ligamentos afectados, tales como la luxación dorsal y medial de la articulación metacarpo-falangiana de los dedos tercero y cuarto que aparece en la figura 106. Esta imagen corresponde a un bovino afectado por una artritis séptica que cursó con la rotura de ambos ligamentos colaterales y con la consiguiente luxación de las articulaciones afectadas, dislocación que se hace evidente radiográficamente al constatar la pérdida de la congruencia articular (flechas rojas). De igual modo, la radiografía permite comprobar la deformación de los tejidos blandos periarticulares (flechas amarillas), la reacción ósea producida como consecuencia de la inestabilidad articular y la presencia de contenido inflamatorio, en este caso purulento (flechas azules), que aparece radiográficamente como un aumento de la radiolucidez (que en este caso posiblemente se trata de una tenosinovitis séptica).

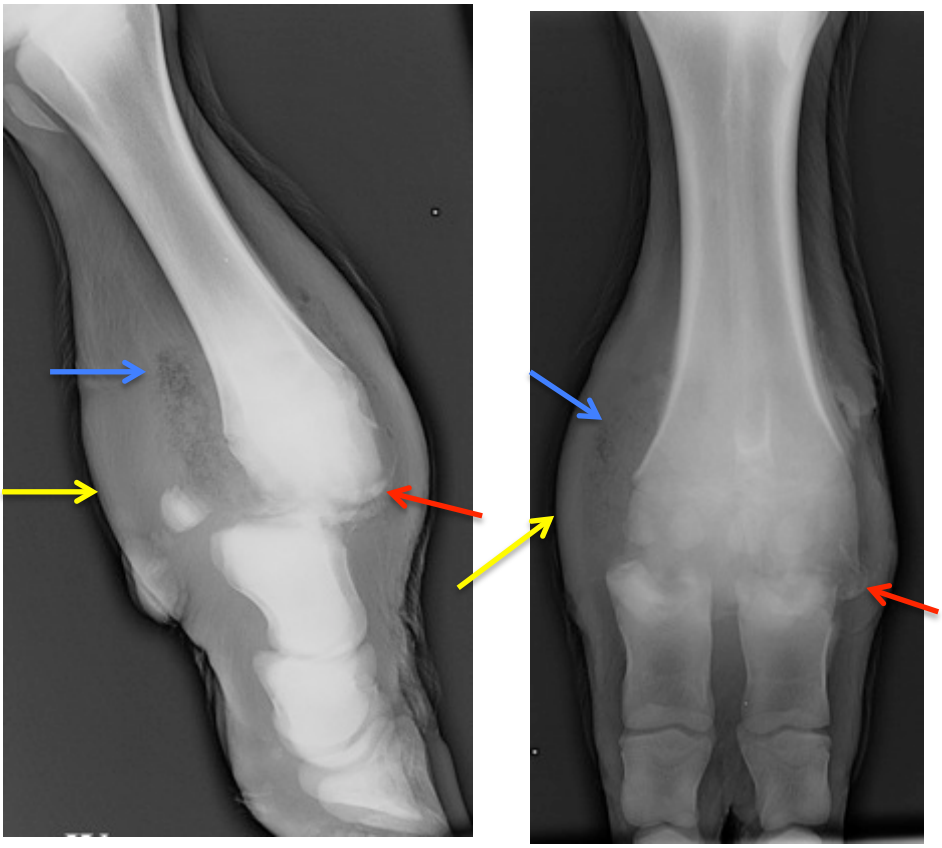

Fig. 106 Luxación dorsal de las articulaciones metacarpo–falangianas en un bovino.

La figura 107 muestra una ecografía realizada sobre el aspecto medial de la articulación radiocarpiana de un bovino, que nos permite evidenciar la rotura total del ligamento colateral medial y de la cápsula articular, así como la presencia de artritis séptica. En ella, se observa una línea hiperecogénica con sombra acústica que corresponde al aspecto medial del radio (R), sobre la que aparece, en un primer plano, una estructura hipoecoica que corresponde a la cápsula articular (1), y que se interrumpe bruscamente, debido a que se halla, al igual que las fibras del ligamento colateral medial (2), totalmente rota; ambas estructuras muestran una disminución manifiesta en su ecogenicidad debido a la aparición de fenómenos inflamatorios, a la que se suma la que produce la pérdida de tensión en el ligamento colateral medial.

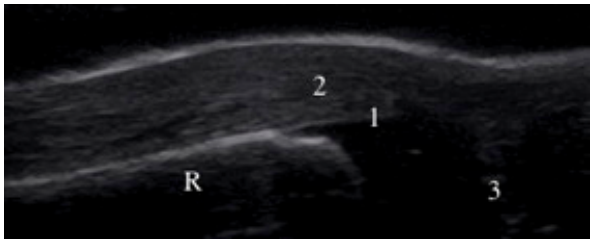

Fig. 107 Rotura total del ligamento colateral medial y de la cápsula de la articulación radiocarpiana.

5.4.6.– Tenosinovitis

Se comprobó el padecimiento de inflamación en alguna de sus vainas tendinosas en el 23,0% (70) de los bovinos consultados para este trabajo; con la afección simultánea de dos de ellas en ocho animales, y sin encontrar heridas lacerantes en ninguno de ellos se atribuyó a la misma un origen traumático. En función de su contenido, se las calificó como serosas en el 21,4% (15) de los pacientes y como fibrinosas en el 78,6% (55) de los bovinos restantes; no habiendo diagnosticado caso alguno de tenosinovitis fibrosa.

En la tabla 107 se observa la distribución de los bovinos en función de la vaina sinovial afectada; puede comprobarse que la inflamación de dos de las vainas sinoviales, la del extensor carporradial y la del extensor digital lateral, afectaba al 72,9% de los pacientes. La primera, con un porcentaje del 40% y una frecuencia de 28 casos, fue la que se afectó en mayor número, seguida de la del tendón extensor digital lateral a nivel del tarso, con 23 pacientes (32,9%) aquejados .

Tabla 107.– Distribución de las tenosinovitis en las distintas vainas sinoviales.

ESTRUCTURA AFECTADA	Nº DE AFECCIONES ESTUDIADAS	PORCENTAJE DE BOVINOS AFECTADOS
Vaina del tendón extensor digital común (dedo 4º)	7	10,0
Vaina de los flexores de los dedos	12	17,4
Vaina carpiana de los flexores de los dedos	3	4,3
Vaina del tendón flexor radial del carpo	1	1,4
Vaina del tendón extensor carporradial	28	40,0
Vaina carpiana del extensor digital común	1	1,4
Vaina del tendón extensor oblicuo del carpo	1	1,4
Vaina del tendón extensor digital lateral a nivel del tarso	23	32,9
Vaina del tendón extensor digital largo a nivel del tarso	2	2,9
Total	**78**	

En función del sexo, encontramos un total de 48 bovinos machos y 22 hembras afectados, como se refleja en la tabla 108.

Tabla 108.– Distribución de los pacientes con tenosinovitis en función del sexo.

SEXO	Nº DE CASOS	PORCENTAJE
Machos	48	68,6
Hembras	22	31,4
Total	**70**	100,0

5.4.6.1.– Relación tenosinovitis – edad

En cuanto a la distribución de los pacientes en función de su edad, en la tabla 109 comprobamos como el 52,9% (37) tiene entre 16 días y 2 meses de edad y el 20% (14) entre 2 y 4 meses; siendo escasa su presentación en los grupos de menores de 15 días (5,0%), de entre 4 y 6 meses (4,3%) y de mayores de 6 meses (12,9%). Estas diferencias muestran unas diferencias estadísticas altamente significativas (Chi^2=62,28; p<0,001).

Tabla 109.– Relación tenosinovitis – edad.

EDAD	Sin tenosinovitis	Con tenosinovitis	TOTAL
Entre 0 y 15 días	134	7	141
% Fila	95,0	5,0	100,0
% Columna	57,3	10,0	46,4
Entre los 16 días y 2 meses	38	37	75
% Fila	50,7	49,3	100,0
% Columna	16,8	52,9	24,7
Entre los 2 y los 4 meses	19	14	33
% Fila	57,6	42,4	100,0
% Columna	8,1	20,0	10,9
Entre los 4 y los 6 meses	11	3	14
% Fila	78,6	21,4	100,0
% Columna	4,7	4,3	4,6
Entre los 6 meses y el año	32	9	41
% Fila	78,0	22,0	100,0
% Columna	13,7	12,9	13,5
TOTAL	234	70	304
% Fila	77,0	23,0	100,0
% Columna	100,0	100,0	100,0

Chi^2=62,28; p<0,001.

5.4.6.2.– Relación tenosinovitis – ausencia de cama

Hemos podido comprobar la ausencia de cama en el 62,9% de los bovinos afectados de tenosinovitis (Tabla 110), encontrando una relación estadísticamente significativa entre esta deficiencia de manejo y el padecimiento de tenosinovitis (Chi^2=7,60; p=0,002).

Tabla 110.– Relación tenosinovitis – ausencia de cama.

AUSENCIA DE CAMA	Sin tenosinovitis	Con tenosinovitis	TOTAL
Sin cama	101	44	145
% Fila	69,7	30,3	100,0
% Columna	43,2	62,9	47,7
Con cama	133	26	159
% Fila	83,6	16,4	100,0
% Columna	56,8	37,1	52,3
TOTAL	234	70	304
% Fila	77,0	23,0	100,0
% Columna	100,0	100,0	100,0

Chi^2=7,60; p=0,002; OR=0,44; IC95%: 0,25 – 0,77.

5.4.6.3.– Relación tenosinovitis – tipo de estabulación

El tipo de estabulación y la presencia de tenosinovitis, a pesar de que, a primera vista, se observa una prevalencia de este proceso mucho mayor en los animales manejados en estabulación libre, presentan una relación estadísticamente no significativa (Chi^2=4,50; p=0,21). La tabla 111 muestra un reparto desigual de los casos, pues el 52,9% de los bovinos con tenosinovitis se encontraban libres en el establo, frente al 21,4% y al 17,1%, que se hallaban, respectivamente, libres en cubículos o amarrados. Tan solo el 8,6% de los animales se encontraban en el campo.

Tabla 111.– Relación tenosinovitis – tipo de estabulación.

TIPO DE ESTABULACIÓN	Sin tenosinovitis	Con tenosinovitis	TOTAL
Campo	41	6	47
% Fila	87,2	12,8	100,0
% Columna	17,5	8,6	15,5
Libre en establo	105	37	142
% Fila	73,9	26,1	100,0
% Columna	17,5	52,9	46,7
Libre en cubículo	58	15	73
% Fila	79,5	20,5	100,0
% Columna	24,8	21,4	10,9
Amarrado	30	12	42
% Fila	71,4	28,6	100,0
% Columna	12,8	17,1	13,8
TOTAL	234	70	304
% Fila	77,0	23,0	100,0
% Columna	100,0	100,0	100,0

Chi^2=4,50; p=0,21.

5.4.6.4.– Relación tenosinovitis – tenositis

Cuando relacionamos la presencia de tenosinovitis con la de tenositis, observamos que el 81,5% de los bovinos afectados de tenosinovitis presentaron asimismo tenositis, mostrando estos dos procesos una relación estadística altamente significativa (Chi^2=122,61; p<0,001; OR=37,90; IC95%: 17,07 – 84,17), de manera que el riesgo de padecer a la vez una tenositis y una tenosinovitis es casi 38 veces mayor que el de padecerlas por separado (Tabla 112).

Tabla 112.– Relación tenosinovitis – tenositis.

TENOSINOVITIS	Sin tenositis	Con tenositis	TOTAL
Sin tenosinovitis	224	10	234
% Fila	95,7	4,3	100,0
% Columna	89,6	18,5	77,0
Con tenosinovitis	26	44	70
% Fila	37,1	62,9	100,0
% Columna	10,4	81,5	23,0
TOTAL	250	54	304
% Fila	82,2	17,8	100,0
% Columna	100,0	100,0	100,0

Chi^2=122,61; p<0,001; OR=37,90; IC95%: 17,07 – 84,17.

5.4.6.5.– Relación tenosinovitis – abscesos

Buscando alguna relación entre la presencia de abscesos y la aparición de tenosinovitis en la misma región anatómica, en la tabla 113 observamos que estas inflamaciones acontecen en 52 de los 68 casos que presentan algún absceso, lo que representa el 74,3% de las tenosinovitis. Estos datos muestran una relación estadística altamente significativa entre la presencia de abscesos y la aparición de tenosinovitis adyacentes, y que los animales con abscesos presentan un riesgo de padecer tenosinovitis 39 veces mayor que los que no sufren estos apostemas (Chi^2=137,30; p<0,001; OR=39,36, IC95%: 18,81– 82,35).

Tabla 113.– Relación tenosinovitis – abscesos.

TENOSINOVITIS	Sin abscesos	Con abscesos	TOTAL
Sin tenosinovitis	218	16	234
% Fila	93,2	6,8	100,0
% Columna	92,4	23,5	77,0
Con tenosinovitis	18	52	70
% Fila	25,7	74,3	100,0
% Columna	7,6	76,5	23,0
TOTAL	236	68	304
% Fila	77,6	22,4	100,0
% Columna	100,0	100,0	100,0

Chi^2=137,30; p<0,001; OR=39,36; IC95%: 18,81 – 82,35.

5.4.6.6.– Relación tenosinovitis – artritis sépticas

Las tenosinovitis y las artritis sépticas, presentándose simultáneamente en una región anatómica, presentan una relación estadística altamente significativa, pues las primeras acontecen en el 64,9% de los bovinos afectados de artritis; de manera que los bovinos que padecen artritis presentan un riesgo de sufrir tenosinovitis casi 12 veces mayor que los que no tienen aquella enfermedad articular (Chi^2=66,56; p<0,001; OR=11,99, IC95%: 6,22 – 23,11) (Tabla 114).

Tabla 114.– Relación tenosinovitis – artritis sépticas.

TENOSINOVITIS	Sin artritis	Con artritis	TOTAL
Sin tenosinovitis	214	20	234
% Fila	91,5	8,5	100,0
% Columna	86,6	35,1	77,0
Con tenosinovitis	33	37	70
% Fila	47,1	52,9	100,0
% Columna	13,4	64,9	23,0
TOTAL	247	57	304
% Fila	81,3	18,8	100,0
% Columna	100,0	100,0	100,0

Chi^2=66,56; p<0,001; OR=11,99; IC95%: 6,22– 23,11.

5.4.6.7.– Imágenes

La preparación anatómica de un corte transversal a nivel del carpo que puede observarse en la figura 108, muestra las vainas sinoviales sin inflamación como espacios virtuales (flecha azul). La tenosinovitis, que se manifiesta en el animal como una dilatación de una vaina sinovial tendinosa, no ofrece una imagen clara durante la inspección de los bovinos; sin embargo, en la figura 109 se muestra un bovino que, además de padecer artritis y un absceso en el aspecto dorsal del carpo, presenta una tenosinovitis del tendón extensor carporradial, que puede intuirse al aparecer como una gran deformación de los tejidos blandos en el trayecto del citado tendón.

Fig. 108 Corte transversal del carpo; se señala la vaina tendinosa del tendón extensor carporradial con una flecha azul.

Fig. 109 Bovino afectado por una tenosinovitis del tendón extensor carporradial.

La radiografía convencional tampoco aporta una gran información acerca de las tenosinovitis, pues sólo permite observar la deformación y el engrosamiento que se produce en los tejidos blandos. En la figura 110, aparece la radiografía del tarso de un bovino, en la que podemos comprobar una fisitis medial en la tibia (flecha azul) y la presencia de un área radiolúcida en el aspecto lateral del tarso, que corresponde a un absceso (flecha verde). Este paciente padece asimismo un proceso inflamatorio en la articulación tarsocrural y una tenosinovitis serofibrinosa en la vaina del tendón extensor digital lateral, procesos para cuya visualización se hace preciso el empleo de otros medios de diagnóstico imaginológico como la ecografía.

Fig. 110 Radiografía de un tarso con tenosinovitis del tendón extensor digital lateral, fisitis tibial medial (flecha azul) y un absceso en el aspecto lateral (flecha verde).

Mediante la ecografía, las tenosinovitis se diagnostican como dilataciones de la vaina tendinosa debidas a la efusión sinovial; dilatación que, en un proceso agudo, donde la denominamos tenosinovitis serosa, está llena de líquido anecogénico y homogéneo, mientras que, en las tenosinovitis fibrinosas, presenta, además, unos cuerpos ecogénicos, que corresponden a partículas o flóculos de fibrina, flotando en su interior. La figura 111 pertenece a una ecografía longitudinal, realizada sobre el aspecto dorsal de la articulación radiocarpiana (3), que muestra una disminución en la ecogenicidad de las fibras del tendón extensor carporradial (ECR) debido a fenómenos inflamatorios; inflamación que afecta a su vaina sinovial (1), que muestra una pared ecogénica y engrosada, y una efusión sinovial anecogénica en la que flotan partículas ecoicas de fibrina. La cápsula articular (2), que aparece engrosada y rota, permite el flujo de grandes flóculos de pus o fibrina. Por su parte, las superficies de los huesos muestran una alteración de la línea hiperecogénica, fisiológicamente homogénea, del hueso subcondral, que en este caso, debido a los fenómenos de lisis, se hace heterogénea.

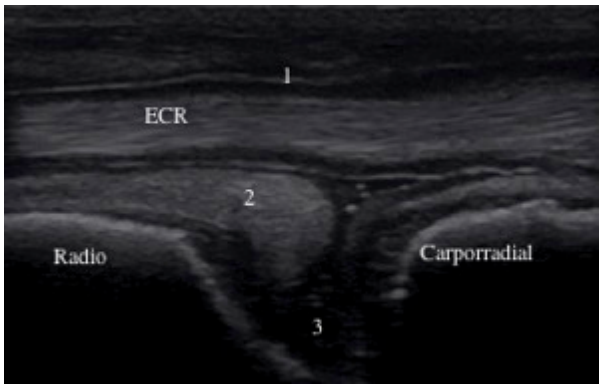

Fig. 111 Tenosinovitis del extensor carporradial, corte longitudinal. Vaina sinovial (1) del tendón extensor carporradial (ECR). Cápsula articular (2). Articulación radiocarpiana (3), entre el radio y el carporradial.

La ecografía que aparece en la figura 112 muestra el corte transversal del tendón extensor carporradial (ECR) y de su vaina (1) sobre la cápsula articular (2); en ella observamos la pérdida de ecogenicidad en el tendón, la efusión sinovial en la vaina y el engrosamiento de su pared .

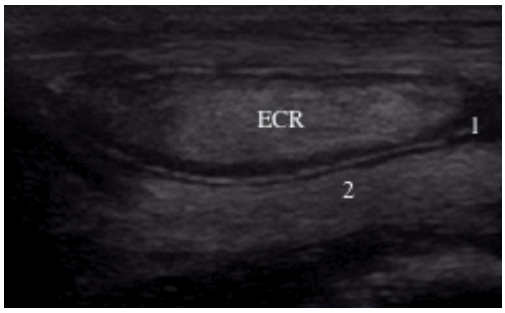

Fig. 112 Tenosinovitis del extensor carporradial, corte transversal. Vaina sinovial (1) del tendón extensor carporradial (ECR). Cápsula articular (2).

5.5.– AFECCIONES DE LOS MÚSCULOS

5.5.1.– Laceraciones musculares

En nuestro estudio, hemos encontrado un solo caso de afección muscular, en un bovino afectado de múltiples heridas por mordedura de perro en la cara medial del muslo, laceraciones que interesaban en profundidad al músculo semimembranoso, lo que representa el 0,3% de los casos incluidos en este trabajo.

5.5.1.1.– Imágenes

Para la caracterización de este tipo de lesiones, la simple exploración física nos permite, por sí sola, comprobar la naturaleza del origen de la lesión traumática, como se comprueba en la figura 113; sin embargo, pese a intuir que ésta ha interesado al músculo, al tratarse de múltiples heridas pequeñas, en las que, por lo general, la solución de continuidad cutánea no se encuentran en el mismo plano que la muscular, no es fácil poder determinar su profundidad; en cambio, la palpación permite comprobar con una cierta facilidad una crepitación que nos indica la presencia de gas.

Fig. 113 Laceraciones en el muslo por mordedura.

El estudio radiográfico muestra signos que nos orientan acerca del grado y profundidad de los daños; permitiendo comprobar la deformación de los tejidos blandos de la región afectada y la presencia de gas, radiolúcido.

Mediante ecografía de la zona afectada (Figura 114), lo primero que observamos es el aumento del espesor del tejido conjuntivo subcutáneo (3), que aparece engrosado y con un aspecto más hipoecogénico de lo habitual; por su parte, el músculo semimembranoso (Sm) muestra, además de un incremento en su ecogenicidad, una discontinuidad entre sus fibras, apareciendo unos espacios con un contenido anecoico, hematomas o seromas (1), y una zona hiperecogénica a partir de la que no se transmiten adecuadamente los ultrasonidos, presentándose una reverberación, que coincidiría con la superficie de una bolsa de gas (2).

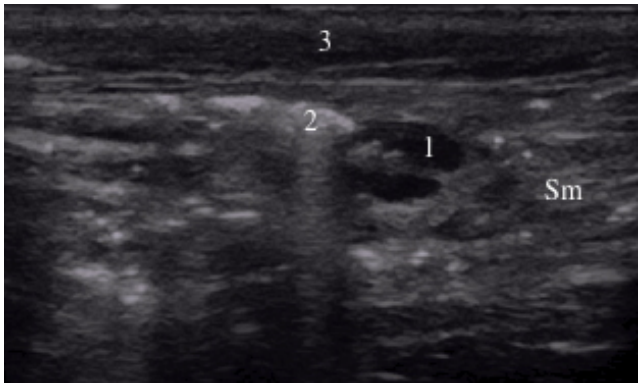

Fig. 114 Ecografía longitudinal sobre el músculo semimembranoso.

5.6.– SÍNDROME INFOSURA – LAMINITIS

El síndrome infosura – laminitis tan solo se diagnosticó en uno de los bovinos incluidos en nuestro estudio (0,3%); el proceso, calificado como un episodio subagudo, afectó a las dos extremidades posteriores del paciente y, ante la ausencia de algún episodio abdominal o de infección sistémica en la anamnesis y la exploración clínica, le atribuimos un origen alimentario.

5.6.1.– Imágenes

Al tratarse de una forma subaguda (Figura 115), en la inspección, la sintomatología fue muy poco duradera y sutil, manifestando el bovino sensación de disconfort y cambios alternativos y suaves del apoyo desde un pie al otro, sin una claudicación obvia y sin apenas observar modificaciones en el paso. En las pezuñas no se apreciaron signos de inflamación: calor en el rodete, dolor,… ni otras manifestaciones locales típicas de la infosura crónica, como la aparición de ceños o los típicos pies en forma de babucha.

Fig. 115 Bovino afectado de infosura en las extremidades posteriores.

La radiografía que aparece en la figura 116 corresponde a una proyección lateromedial de los dedos de un bovino afectado de infosura en su dedo lateral. La colocación de un objeto metálico en el borde dorsal de la pezuña nos permite comprobar la desaparición del paralelismo fisiológico entre los aspectos dorsales de la tercera falange y de la muralla, que sería el resultado de la rotura y separación del engranaje queratopodofiloso bajo el peso del cuerpo del animal, ayudado por la tensión del tendón flexor digital profundo, y que se manifiesta como la rotación y el hundimiento de la tercera falange en el interior del casco (flecha amarilla), que a su vez, hacen que el tejuelo presione sobre el corion y los vasos de la suela, y sobre la palma misma haciéndola adquirir una forma convexa (flecha roja). La osteítis marginal de la tercera falange, que se manifiesta en forma de proliferación perióstica en su ápice, da lugar al alargamiento y plegamiento dorsal de dicha falange, y se visualiza radiográficamente como una alteración radioopaca e irregular en el borde distal del tejuelo, que se incurva en dirección dorsal (flecha azul); en la imagen no se aprecia que la falange haya sufrido pérdida de sustancia ósea.

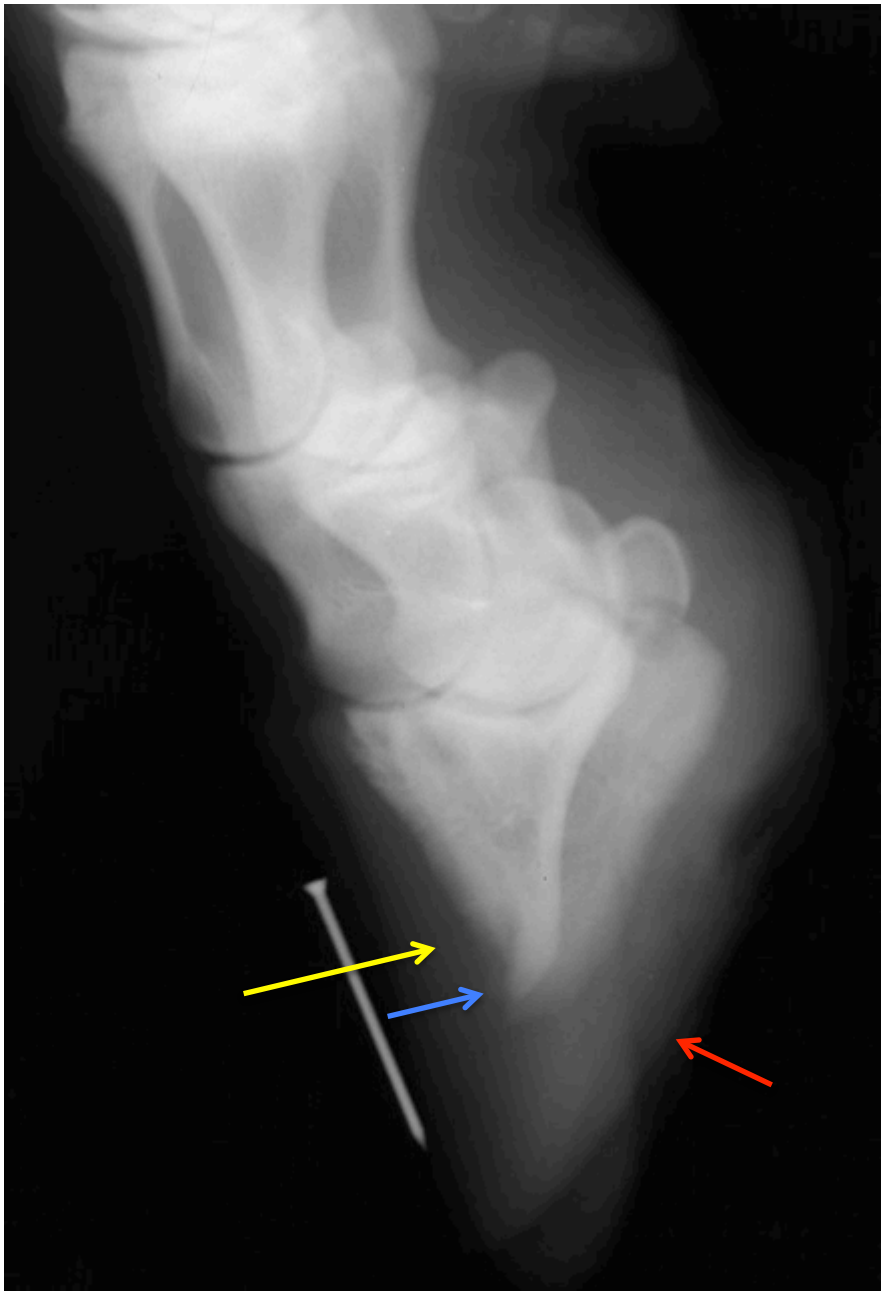

Fig. 116 Desplazamiento de la tercera falange en el interior de la pezuña.

En la figura 117, se muestra la radiografía de la proyección dorsoplantar de las falanges de un bovino afectado de infosura. En esta proyección, puede evaluarse fácilmente la osteítis que afecta a la tercera falange; la marginal, en el ápice y el borde axial del tejuelo (flecha azul) aparece como una alteración radiolúcida por pérdida de masa ósea, y en el borde abaxial (la de la parte abaxial también es marginal), se aprecia como una proliferación irregular, de una radiolucidez inferior a la del hueso (flecha roja); puede comprobarse, de igual modo, el agrandamiento de los canales vasculares (flecha amarilla) y una leve alteración en la conformación del hueso.

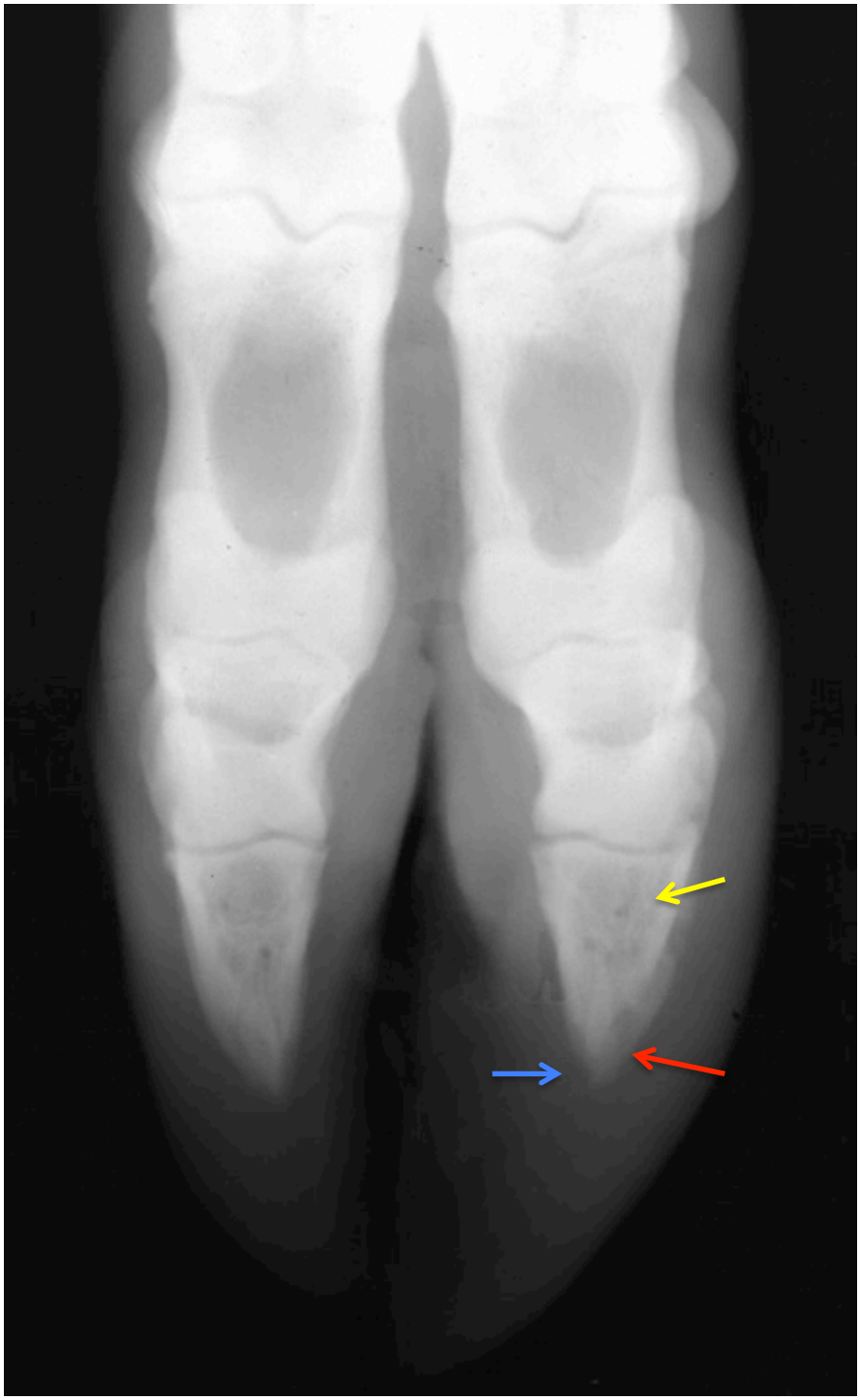

Fig. 117 Osteítis marginal, axial y abaxial, de la tercera falange.

Al intentar realizar una ecografía del proceso, comprobamos la imposibilidad de obtener la imagen ecográfica de la osteítis de la tercera falange, dada la nula transmisión de los ultrasonidos a través del tejido córneo de la pezuña.

5.7.– AFECCIONES DE LAS BOLSAS Y OTRAS ESTRUCTURAS BLANDAS PERIARTICULARES Y SUBCUTÁNEAS

5.7.1. – Abscesos

El 22,4% (68) de los bovinos incluidos en el estudio padecieron alguna colección encapsulada de exudado purulento; con una distribución, en función de la región afectada, que se muestra en la tabla 115.

Tabla 115.– Localización de los abscesos diagnosticados.

REGIÓN AFECTADA	Nº DE CASOS	PORCENTAJE
Interfalangiana distal	2	2,9
Interfalangiana proximal	1	1,5
Metacarpo–falangiana	4	5,9
Carpiana	25	36,8
Metatarso–falangiana	4	5,9
Tarsiana	31	45,6
Babilla	1	1,5
Total	**68**	100,0

Los abscesos afectaron principalmente a dos regiones, el tarso en el 45,6% de los pacientes (31) y el carpo en 25 de los bovinos del estudio (36,8%).

5.7.1.1.– Relación abscesos – peso al nacimiento

La tabla 116a muestra cómo, al relacionar la aparición de abscesos con el peso al nacimiento de los bovinos, no ha sido posible establecer una relación estadísticamente significativa entre ambos factores (Chi^2=4,07; p=0,25).

Tabla 116a.– Relación abscesos – peso al nacimiento.

PESO AL NACIMIENTO	Sin abscesos	Con abscesos	TOTAL
Inferior a 41 Kg	98	26	124
% Fila	79,0	21,0	100,0
% Columna	41,5	38,2	40,8
Entre 41 y 50 Kg	99	35	134
% Fila	73,9	26,1	100,0
% Columna	41,9	51,5	44,1
Entre 51 y 60 Kg	30	7	37
% Fila	81,1	18,9	100,0
% Columna	12,7	10,3	12,2
Superior a 61 Kg	9	0	9
% Fila	100,0	0,0	100,0
% Columna	3,8	0,0	3,0
TOTAL	236	68	304
% Fila	77,6	22,4	100,0
% Columna	100,0	100,0	100,0

Chi^2=4,07; p=0,25.

Al agrupar el peso al nacimiento de los pacientes en dos únicas variables (Tabla 116b), se comprueba asimismo la ausencia de una relación estadística significativa entre ambos factores (Chi^2=0,12; p=0,72; OR=1,14, IC95%: 0,65 – 1,99).

Tabla 116b.– Relación abscesos – peso al nacimiento.

PESO AL NACIMIENTO	Sin abscesos	Con abscesos	TOTAL
< 41 Kg	98	26	124
% Fila	79,0	21,0	100,0
% Columna	41,5	38,2	40,8
≥ 41 Kg	138	42	180
% Fila	76,7	23,3	100,0
% Columna	58,5	61,8	59,2
TOTAL	236	68	304
% Fila	77,6	22,4	100,0
% Columna	100,0	100,0	100,0

Chi^2=0,12; p=0,72; OR=1,14; IC95%: 0,65 – 1,99.

5.7.1.2.– Relación abscesos – ausencia de cama

La ausencia de cama muestra una relación estadística altamente significativa con el padecimiento de abscesos (Chi^2=15,02; p<0,001; OR=0,31, IC95%: 0,17 – 0,56). En la tabla 117, se comprueba la ausencia de cama en el 69,1% de los pacientes afectados por abscesos (47); mostrando los terneros no encamados un riesgo de padecer estos procesos purulentos ligeramente superior al de los bovinos que disfrutan de alojamientos con cama.

Tabla 117.– Relación abscesos – ausencia de cama.

AUSENCIA DE CAMA	Sin abscesos	Con abscesos	TOTAL
Sin cama	98	47	145
% Fila	67,6	32,4	100,0
% Columna	41,5	69,1	47,7
Con cama	138	21	159
% Fila	86,8	13,2	100,0
% Columna	58,5	30,9	52,3
TOTAL	236	68	304
% Fila	77,6	22,4	100,0
% Columna	100,0	100,0	100,0

Chi^2=15,02; p<0,001; OR=0,31; IC95%: 0,17 – 0,56.

5.7.1.3.– Relación abscesos – tipo de estabulación

En la tabla 118a, encontramos que el tipo de estabulación muestra una relación estadísticamente no significativa con la aparición de abscesos (Chi^2=4,53; p=0,20); puede comprobarse cómo el 52,9% de los bovinos afectados (36) se hallaban libres en el establo, el 25% (17) en cubículos y el 14% amarrados, mientras que tan solo el 7,4% de los pacientes a los que se diagnosticaron abscesos (5), se encontraban en el campo.

Tabla 118a.– Relación abscesos – tipo de estabulación.

TIPO DE ESTABULACIÓN	Sin abscesos	Con abscesos	TOTAL
Campo	42	5	47
% Fila	89,4	10,6	100,0
% Columna	17,8	7,4	15,5
Libre en establo	106	36	142
% Fila	74,6	25,4	100,0
% Columna	44,9	52,9	46,7
Libre en cubículo	56	17	73
% Fila	76,7	23,3	100,0
% Columna	23,7	25,0	24,0
Amarrado	32	10	42
% Fila	76,2	23,8	100,0
% Columna	13,6	14,7	13,8
TOTAL	236	68	304
% Fila	77,6	22,4	100,0
% Columna	100,0	100,0	100,0

Chi^2=4,53; p=0,20.

Al agrupar en una sola variable los diferentes tipos de estabulación en los que se mantenían los bovinos de nuestro estudio (Tabla 118b), comprobamos que el 92,6% de los bovinos afectados por abscesos se encontraban estabulados y que las diferencias observadas estaban próximas a la significación estadística (Chi^2=3,64; p=0,056; OR=2,72, IC95%: 1,03 – 7,19).

Tabla 118b.– Relación abscesos – estabulación.

ESTABULACIÓN	Sin abscesos	Con abscesos	TOTAL
Campo	42	5	47
% Fila	89,4	10,6	100,0
% Columna	17,8	7,4	15,5
Estabulados	194	63	257
% Fila	75,5	24,5	100,0
% Columna	82,2	92,6	84,5
TOTAL	236	68	304
% Fila	77,6	22,4	100,0
% Columna	100,0	100,0	100,0

Chi^2=3,64; p=0,056; OR=2,72; IC95%: 1,03 – 7,19.

5.7.1.4.– Relación abscesos – artritis sépticas

La presencia de abscesos en las diferentes regiones articulares de los miembros muestra, como aparece en la tabla 119, una relación estadística altamente significativa con la aparición de artritis sépticas, presentando los animales afectados por abscesos un riesgo de padecer ambos procesos conjuntamente 9 veces superior al de padecerlos por separado (Chi^2=53,53; p<0,001; OR=9,26, IC95%: 4,87 – 17,58).

Tabla 119.– Relación abscesos – artritis sépticas.

ARTRITIS SÉPTICAS	Sin abscesos	Con abscesos	TOTAL
Sin artritis	213	34	247
% Fila	86,2	13,8	100,0
% Columna	90,3	50,0	81,3
Con artritis	23	34	57
% Fila	40,4	59,6	100,0
% Columna	9,7	50,0	18,8
TOTAL	236	68	304
% Fila	77,6	22,4	100,0
% Columna	100,0	100,0	100,0

Chi^2=53,53; p<0,001; OR=9,26; IC95%: 4,87 – 17,58.

5.7.1.5– Relación abscesos – tenositis

La tabla 120 muestra que la presencia simultánea en una región anatómica de abscesos y de tenositis presenta una relación estadística altamente significativa, al encontrar que el 75,9% (41) de los pacientes que padecen tenositis presentan abscesos; de manera que los bovinos afectados por abscesos, presentan un riesgo de padecer tenositis casi 14 veces mayor que los que no los padecen (Chi^2=71,13; p<0,001; OR=13,62, IC95%: 6,92 – 26,80).

Tabla 120.– Relación abscesos – tenositis.

TENOSITIS	Sin abscesos	Con abscesos	TOTAL
Sin tenositis	218	32	250
% Fila	87,2	12,8	100,0
% Columna	92,4	47,1	82,2
Con tenositis	18	36	54
% Fila	33,3	66,7	100,0
% Columna	7,6	52,9	17,8
TOTAL	236	68	304
% Fila	77,6	22,4	100,0
% Columna	100,0	100,0	100,0

Chi^2=71,13; p<0,001; OR=13,62; IC95%: 6,92 – 26,80.

5.7.1.6.– Relación abscesos – tenosinovitis

De forma paralela al punto anterior, al producirse el 76,5% de las inflamaciones de las vainas sinoviales en presencia de abscesos, se comprueba que existe una relación estadística altamente significativa entre la presencia de abscesos y la aparición de tenosinovitis en la misma región anatómica (Tabla 121), encontrando un riesgo de padecer ambos procesos conjuntamente casi 40 veces superior al de padecerlos por separado (Chi^2=137,30; p<0,001; OR=39,36, IC95%: 18,81 – 82,35).

Tabla 121.– Relación abscesos – tenosinovitis.

TENOSINOVITIS	Sin abscesos	Con abscesos	TOTAL
Sin tenosinovitis	218	16	234
% Fila	93,2	6,8	100,0
% Columna	92,4	23,5	77,0
Con tenosinovitis	18	52	70
% Fila	25,7	74,3	100,0
% Columna	7,6	76,5	23,0
TOTAL	236	68	304
% Fila	77,6	22,4	100,0
% Columna	100,0	100,0	100,0

Chi^2=137,30; p<0,001; OR=39,36; IC95%: 18,81– 82,35.

5.7.1.7.– Relación abscesos – retracciones tendinosas congénitas

En la tabla 122 observamos que tan solo el 6,0% de los bovinos afectados de retracciones tendinosas congénitas padecían abscesos, demostrando una asociación estadísticamente significativa en la que la presencia de estas deformidades flexurales actuaría, aparentemente, como un factor protector frente a la aparición de abscesos en los bovinos (Chi^2=16,29; p≤0,001; OR=0,16, IC95%: 0,06 – 0,41).

Tabla 122.– Relación abscesos – retracciones tendinosas congénitas.

RETRACCIONES TENDINOSAS CONGÉNITAS	Sin abscesos	Con abscesos	TOTAL
Sin retracción	158	63	221
% Fila	71,5	28,5	100,0
% Columna	66,9	92,5	72,7
Con retracción	78	5	83
% Fila	94,0	6,0	100,0
% Columna	33,1	7,4	27,3
TOTAL	236	68	304
% Fila	77,6	22,4	100,0
% Columna	100,0	100,0	100,0

Chi^2=16,29; p≤0,001; OR=0,16; IC95%: 0,06– 0,41.

5.7.1.8.– Imágenes

En los terneros de nuestro estudio, los abscesos han constituido una de las principales causas de deformación de los tejidos blandos periarticulares, mostrando los animales afectados un grado variable de claudicación y signos locales de tumoración y dolor. En la figura 118, encontramos el drenaje purulento de un absceso en el carpo izquierdo de un bovino, drenaje que se produce a través de una úlcera por decúbito; en el aspecto lateral de la articulación metacarpo–falangiana contralateral aparece la abscedación de la bolsa sinovial subtendinosa del tendón extensor digital lateral.

Fig. 118 Abscesos en el carpo y en la articulación metacarpo–falangiana.

La radiografía convencional permite observar los abscesos como una alteración difusa en el espesor, el contorno o la opacidad de los tejidos blandos. En la figura 119, que muestra la imagen radiográfica del tarso de un bovino que presenta un absceso en su aspecto lateral, se observa una deformación extensa en los tejidos blandos y la presencia de un área radiolúcida e irregular, con zonas de densidad gaseosa, que corresponde a la cavidad del absceso (flecha verde); la radiografía muestra, de igual modo, la aparición de fenómenos inflamatorios en la articulación intertarsiana proximal, que han dado lugar a la destrucción de hueso subcondral, a la aparición de esclerosis y al ensanchamiento del espacio articular (flecha roja); en la zona distal de la tibia, se observa la producción de hueso parafisario en el aspecto medial de la fisis distal de dicho hueso (flecha azul), y la aparición de fenómenos inflamatorios (osteítis) en su aspecto lateral (flecha amarilla).

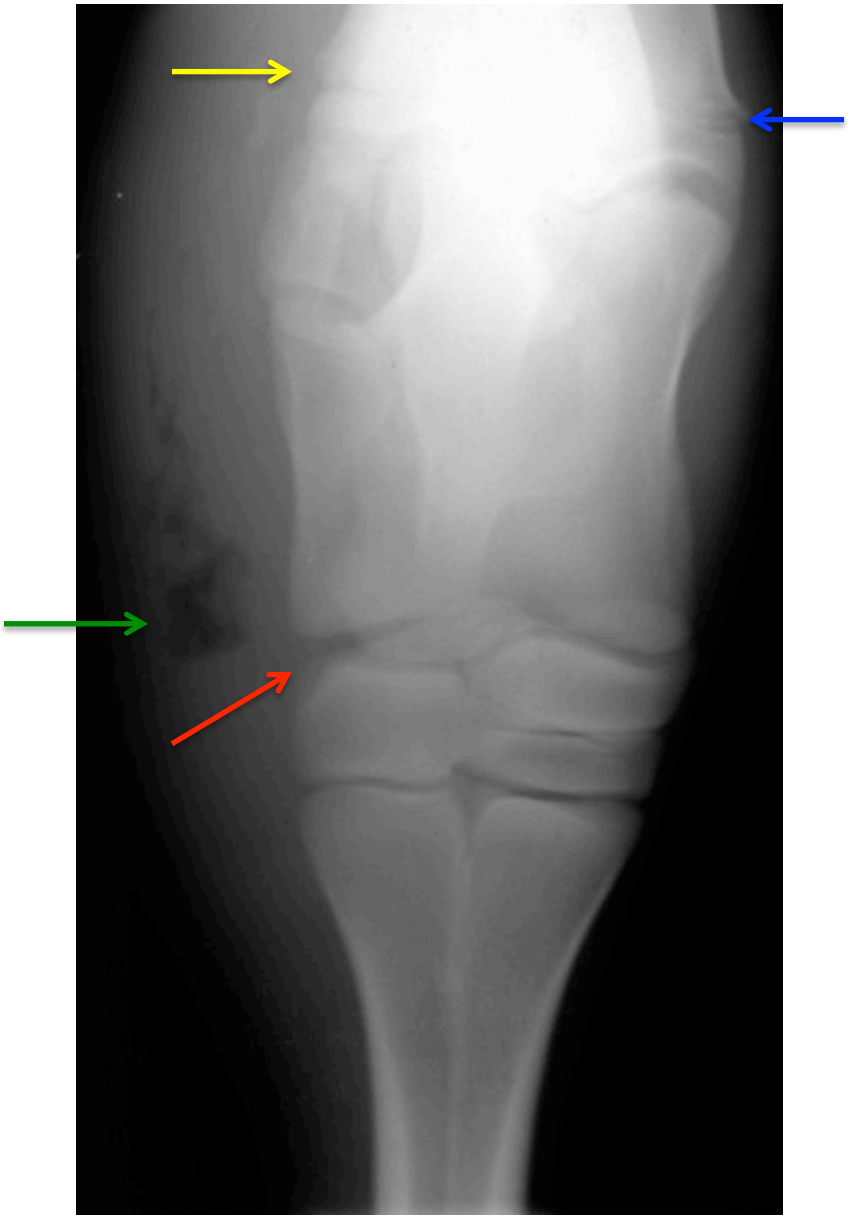

Fig. 119 Absceso en aspecto lateral del tarso de un bovino y fisitis tibial.

La figura 120, que amplía la imagen radiográfica del absceso que aparece en la figura 119, muestra la irregularidad de su área y permite comprobar la variación que experimenta éste en su densidad radiográfica dependiendo de la densidad y concreción de su contenido, así como de la presencia de gas, circunstancia esta última en la que aparece totalmente radiolúcido (flecha amarilla).

Fig. 120 Imagen ampliada de la radiografía de un absceso.

Ecográficamente, en general, un absceso en los tejidos blandos aparece como una acumulación bien definida de un líquido hipoecogénico o anecoico, envuelto por una cápsula fibrosa ecoica, que muestra un margen interno a menudo irregular; en el contenido, pueden aparecer restos con diversos grados de ecogenicidad, siendo frecuente la presencia de burbujas de gas, que aparecen en la parte superior de éste como motas hiperecogénicas con reverberaciones. La figura 121, en la que aparece una ecografía longitudinal, realizada sobre el aspecto lateral del tarso de un bovino, muestra la imagen ecográfica de un absceso; éste aparece como una cápsula irregular y ecoica (1) que envuelve a un contenido hipoecoico (2), en el que aparecen flotando restos con diversos tamaños y grados de ecogenicidad (desde pequeños flóculos ecoicos a grandes partículas hiperecogénicas de pus o fibrina); a la izquierda de la imagen, que sería el extremo proximal del absceso, encontramos burbujas de gas (3) que aparecen como motas hiperecogénicas que producen reverberaciones en forma de cola de cometa.

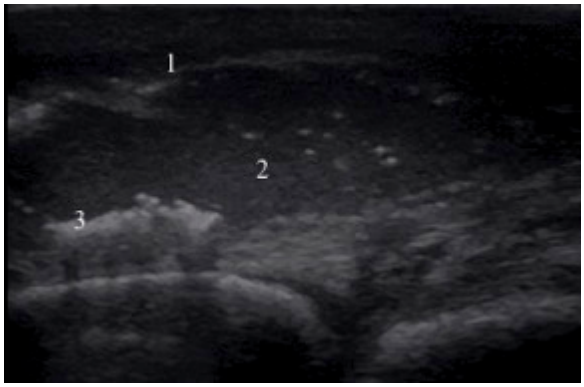

Fig. 121 Ecografía de un absceso en un bovino.

5.7.2.– Bursitis

El 19,4% (59) de los bovinos de nuestro estudio presentaba la dilatación de alguna de las bolsas sinoviales de las extremidades (Tabla 123), padeciendo cinco de ellos la dilatación simultánea en dos bolsas diferentes. De todos los casos encontrados, hemos constatado que en el 45,8% (27) de los pacientes se trataba de bursitis subcutáneas, mientras que en el 62,8% (37) de los bovinos afectados, se encontraron bursitis subtendinosas, destacando, dentro de las últimas, la dilatación de la bolsa sinovial subtendinosa del extensor digital lateral, que supuso el 44,1% de los casos de bursitis.

Tabla 123.– Distribución de las bursitis.

ESTRUCTURA AFECTADA	Nº DE AFECCIONES ESTUDIADAS	PORCENTAJE DE BOVINOS AFECTADOS
Bolsa subcutánea precarpiana	14	23,7
Bolsa sinovial subtendinosa del extensor digital lateral	26	44,1
Bolsa sinovial subtendinosa del extensor carporradial	3	5,1
Bolsa subcutánea olecraneana	3	5,1
Bolsa sinovial subtendinosa del bíceps braquial	1	1,7
Bolsa subcutánea lateral tarsiana	8	13,6
Bolsa sinovial subtendinosa calcánea	3	5,1
Bolsa calcánea del tendón flexor digital superficial	4	6,8
Bolsa subcutánea calcánea	1	1,7
Bolsa subcutánea del menudillo	1	1,7
Total	**64**	

5.7.2.1.– Relación bursitis – sexo

En función del sexo encontramos una distribución similar a la del resto del estudio (Tabla 124), afectando a 40 machos (67,8%) y 19 hembras (32,2%), comprobando la inexistencia de una relación estadística significativa (Chi^2=0,0004; p=0,98; OR=1,05, IC95%: 0,57 – 1,94).

Tabla 124.– Relación bursitis – sexo.

SEXO	Sin bursitis	Con bursitis	TOTAL
Machos	169	40	209
% Fila	80,9	19,1	100,0
% Columna	69,0	67,8	68,8
Hembras	76	19	95
% Fila	80,0	20,0	100,0
% Columna	31,0	32,2	31,3
TOTAL	245	59	304
% Fila	80,6	19,4	100,0
% Columna	100,0	100,0	100,0

Chi^2=0,0004; p=0,98; OR=1,05; IC95%: 0,57 – 1,94.

5.7.2.2.– Relación bursitis – claudicación

La tabla 125a muestra que tan solo el 35,6% (21) de los bovinos aquejados de bursitis no mostraban ningún grado de claudicación, sin embargo, en todos estos casos, todas ellas eran subcutáneas. El 64,4% restante de los pacientes (38), cinco de ellos aquejados de afecciones en las bolsas subcutáneas, y todos los afectados en alguna de las diferentes bolsas subtendinosas, manifestaron algún grado de claudicación; cursando una bursitis subcutánea tarsiana con el grado 1 de claudicación, sin que mediase otro tipo de afección.

Tabla 125a.– Distribución de las bursitis en función del grado de claudicación.

GRADO DE CLAUDICACIÓN	Nº CASOS	PORCENTAJE
0	21	35,6
1	11	18,6
2	18	30,5
3	6	10,2
4	3	5,1
Total	**59**	100,0

El 64,4% de los bovinos afectados de algún tipo de bursitis mostraban, en un grado variable, claudicación (Tabla 125b); comprobando, sin embargo, la ausencia de una relación estadística entre su padecimiento y la claudicación (Chi^2=0,0002; p=0,98; OR=1,05, IC95%: 0,58 –1,90).

Tabla 125b.– Relación bursitis – claudicación.

CLAUDICACIÓN	Sin bursitis	Con bursitis	TOTAL
Sin claudicación	90	21	111
% Fila	81,1	18,9	100,0
% Columna	36,7	35,6	36,5
Con claudicación	155	38	193
% Fila	80,3	19,7	100,0
% Columna	63,3	64,4	63,5
TOTAL	245	59	304
% Fila	80,6	19,4	100,0
% Columna	100,0	100,0	100,0

Chi^2=0,0002; p=0,98; OR=1,05; IC95%: 0,58 – 1,90.

5.7.2.3.– Relación bursitis – edad

En relación a la edad de presentación, constatamos que el 59,3% (35) de los pacientes aquejados de bursitis presentaban una edad inferior a los dos meses (Tabla 126), encontrando una relación estadística en la que los bovinos menores de dos meses presentan un riesgo de padecer bursitis que es casi el doble que el de los de una edad superior (Chi^2=4,21; p=0,04; OR=1,93, IC95%: 1,07 – 3,50).

Tabla 126.– Relación bursitis – edad.

EDAD	Sin bursitis	Con bursitis	TOTAL
< 2 meses	181	35	216
% Fila	83,0	16,2	100,0
% Columna	73,9	59,3	71,1
≥ 2 meses	64	24	88
% Fila	72,7	27,3	100,0
% Columna	26,1	40,7	28,9
TOTAL	245	59	304
% Fila	80,6	19,4	100,0
% Columna	100,0	100,0	100,0

Chi^2=4,21; p=0,04; OR=1,93; IC95%: 1,07 – 3,50.

5.7.2.4.– Relación bursitis – tipo de estabulación

La tabla 127a, que enfrenta la aparición de bursitis con el sistema de estabulación, muestra que la afección aconteció con una frecuencia superior cuando los animales se hallaban libres en el establo (44,1%) o amarrados (33,9%), para disminuir sensiblemente cuando se encontraban libres en los cubículos (15,3%) o en el campo (6,8%), presentándose unas diferencias estadísticas altamente significativas (Chi^2=27,38; p<0,001). Los bovinos que sufrieron la afección en el campo fueron cuatro, uno de ellos con bursitis de la bolsa sinovial subtendinosa del extensor carporradial y los restantes con bursitis carpiana.

Tabla 127a.– Relación bursitis – tipo de estabulación.

TIPO DE ESTABULACIÓN	Sin bursitis	Con bursitis	TOTAL
Campo	43	4	47
% Fila	91,5	8,5	100,0
% Columna	17,6	6,8	15,5
Libre en establo	116	26	142
% Fila	81,7	18,3	100,0
% Columna	47,3	44,1	46,7
Libre en cubículo	64	9	73
% Fila	87,7	12,3	100,0
% Columna	26,1	15,3	10,9
Amarrado	22	20	42
% Fila	52,4	47,6	100,0
% Columna	9,0	33,9	13,8
TOTAL	245	59	304
% Fila	80,6	19,4	100,0
% Columna	100,0	100,0	100,0

Chi^2=27,38; p<0,001.

Si agrupamos en la tabla 127b los distintos tipos de estabulación bajo el epígrafe común de estabulados, observamos, al igual que en la tabla 5a, que el 93,2% de los bovinos afectados se hallaban estabulados, no pudiendo comprobar la existencia de una relación estadística (Chi^2=3,43; p=0,06; OR=2,92, IC95%: 1,00 – 8,50); hecho que podría deberse al pequeño tamaño de la muestra.

Tabla 127b.– Relación bursitis – estabulación.

ESTABULACIÓN	Sin bursitis	Con bursitis	TOTAL
Campo	43	4	47
% Fila	91,5	8,5	100,0
% Columna	17,6	6,8	15,5
Estabulados	202	55	257
% Fila	78,6	21,4	100,0
% Columna	82,4	93,2	84,5
TOTAL	245	59	304
% Fila	80,6	19,4	100,0
% Columna	100,0	100,0	100,0

Chi^2=3,43; p=0,06; OR=2,92; IC95%: 1,00 – 8,50.

5.7.2.5.– Relación bursitis – ausencia de cama

En el 67,8% (40) de los casos afectados por bursitis se comprueba la ausencia efectiva de cama, apareciendo ésta en 19 de los pacientes afectados, dentro de los cuales 4 se encontraban en el campo (Tabla 128). Esta relación muestra una correlación estadística altamente significativa (Chi^2=10,87; p<0,001; OR=0,35, IC95%: 0,19 – 0,65), siendo la probabilidad de padecer bursitis, como era de esperar, mayor en los animales no encamados.

Tabla 128.– Relación bursitis – ausencia de cama.

AUSENCIA DE CAMA	Sin bursitis	Con bursitis	TOTAL
Sin cama	105	40	145
% Fila	72,4	27,6	100,0
% Columna	42,9	67,8	47,7
Con cama	140	19	159
% Fila	88,1	11,9	100,0
% Columna	57,1	32,2	52,3
TOTAL	245	59	304
% Fila	80,6	19,4	100,0
% Columna	100,0	100,0	100,0

Chi^2=10,87; p<0,001; OR=0,35; IC95%: 0,19 – 0,65.

5.7.2.6.– Relación bursitis – peso al nacimiento

Hemos comprobado la ausencia de una relación estadísticamente significativa entre la aparición de bursitis y el peso al nacimiento, encontrando que 21 (35,6%) de los 59 pacientes aquejados de bursitis tenían un peso al nacimiento inferior a los 41 Kg (Tabla 129a).

Tabla 129a.– Relación bursitis – peso al nacimiento.

PESO AL NACIMIENTO	Sin artritis	Con artritis	TOTAL
Inferior a 41 Kg	103	21	124
% Fila	83,1	16,9	100,0
% Columna	42,0	35,6	40,8
Entre 41 y 50 Kg	105	29	134
% Fila	78,4	21,6	100,0
% Columna	42,9	49,2	44,1
Entre 51 y 60 Kg	30	7	37
% Fila	81,1	18,9	100,0
% Columna	12,2	11,9	12,2
Superior a 61 Kg	7	2	9
% Fila	77,0	22,2	100,0
% Columna	2,9	3,4	3,0
TOTAL	245	59	304
% Fila	80,6	19,4	100,0
% Columna	100,0	100,0	100,0

Chi^2=0,96; p=0,81.

Al agrupar a los bovinos, en función del peso al nacimiento, en los de peso inferior a 41 Kg, es decir, dentro de la normalidad para la raza Asturiana de los Valles, y los que presentaban un peso superior (Tabla 129b), se demostró, de igual modo, la inexistencia de una relación estadística significativa (Chi^2=0,57; p=0,44; OR=1,31, IC95%: 0,72 – 2,36).

Tabla 129b.– Relación bursitis – peso al nacimiento.

PESO AL NACIMIENTO	Sin bursitis	Con bursitis	TOTAL
< 41 Kg	103	21	124
% Fila	83,1	16,9	100,0
% Columna	42,0	35,6	40,8
≥ 41 Kg	142	38	180
% Fila	78,9	21,1	100,0
% Columna	58,0	64,4	59,2
TOTAL	245	59	304
% Fila	80,6	19,4	100,0
% Columna	100,0	100,0	100,0

Chi^2=0,57; p=0,44; OR=1,31 IC95%: 0,72 – 2,36.

5.7.2.7.– Relación bursitis – abscesos

La tabla 130 permite apreciar cómo la presencia de abscesos y la aparición de bursitis no muestra ninguna relación estadísticamente significativa (Chi^2=1,76; p=0,18; OR=0,47, IC95%: 0,17 – 1,25).

Tabla 130.– Relación bursitis – abscesos.

ABSCESOS	Sin bursitis	Con bursitis	TOTAL
Sin abscesos	202	34	236
% Fila	85,6	14,4	100,0
% Columna	76,2	87,2	77,6
Con abscesos	63	5	68
% Fila	92,6	7,4	100,0
% Columna	23,8	12,8	22,4
TOTAL	265	39	304
% Fila	87,2	12,8	100,0
% Columna	100,0	100,0	100,0

Chi^2=1,76; p=0,18; OR=0,47; IC95%: 0,17 – 1,25.

5.7.2.8.– Relación bursitis – artritis sépticas

Al relacionar la presencia de artritis séptica con la aparición de bursitis, se demostró la ausencia de una relación estadísticamente significativa entre ambos factores (Chi^2=0,90;

p=0,34; OR=0,62, IC95%: 0,27 – 1,40), al tener lugar el 86,4% de las bursitis en ausencia de ninguna artritis adyacente (Tabla 131).

Tabla 131.– Relación bursitis – artritis sépticas.

ARTRITIS SÉPTICAS	Sin bursitis	Con bursitis	TOTAL
Sin artritis	196	51	247
% Fila	79,4	20,6	100,0
% Columna	80,0	86,4	81,3
Con artritis	49	8	57
% Fila	86,0	14,0	100,0
% Columna	20,0	13,6	18,8
TOTAL	245	59	304
% Fila	80,6	19,4	100,0
% Columna	100,0	100,0	100,0

Chi^2=0,90; p=0,34; OR=0,62; IC95%: 0,27 – 1,40.

5.7.2.9.– Relación bursitis – tenositis

La presencia simultánea de tenositis y de bursitis en la misma región anatómica mostró una relación estadísticamente significativa (Chi^2=5,21; p=0,022; OR=2,27, IC95%: 1,17 – 4,41) (Tabla 132), siendo la probabilidad de padecer conjuntamente estos dos procesos más del doble que la de padecerlos por separado.

Tabla 132.– Relación bursitis – tenositis.

TENOSITIS	Sin bursitis	Con bursitis	TOTAL
Sin tenositis	208	42	250
% Fila	83,2	16,8	100,0
% Columna	84,9	71,2	82,2
Con tenositis	37	17	54
% Fila	68,5	31,5	100,0
% Columna	15,1	28,8	17,8
TOTAL	245	59	304
% Fila	80,6	19,4	100,0
% Columna	100,0	100,0	100,0

Chi^2=5,21; p=0,022; OR=2,27; IC95%: 1,17 – 4,41.

5.7.2.10.– Relación bursitis – retracciones tendinosas congénitas

En la tabla 133, en la que se muestra que el 31,5% de los bovinos afectados de alguna retracción tendinosa congénita padecían alguna bursitis, permite demostrar una asociación estadística altamente significativa en la que el riesgo de padecer ambas afecciones conjuntamente es casi un 25% superior al de padecerlas por separado (Chi^2=9,78; p=0,001; OR=0,24, IC95%: 0,10 – 0,59).

Tabla 133.– Relación bursitis – retracciones tendinosas congénitas.

RETRACCIONES TENDINOSAS CONGÉNITAS	Sin bursitis	Con bursitis	TOTAL
Sin retracción	208	42	250
% Fila	83,2	16,8	100,0
% Columna	84,9	71,2	82,2
Con retracción	37	17	54
% Fila	68,5	31,5	100,0
% Columna	15,1	28,8	17,8
TOTAL	245	59	304
% Fila	80,6	19,4	100,0
% Columna	100,0	100,0	100,0

Chi^2=9,78; p=0,001; OR=0,24; IC95%: 0,10 – 0,59.

5.7.2.11.– Imágenes

En el caso de las denominadas bursitis **adquiridas o reactivas**, su diagnóstico se realizó casi exclusivamente mediante exploración física, a través de la observación del abultamiento subcutáneo de las bolsas y de la palpación de las mismas, que permiten comprobar que son fluctuantes y que su contenido es líquido; utilizamos la radiografía y la ecografía para la caracterización de las lesiones, a través de las imágenes que de estos procesos ofrecen los citados medios complementarios de diagnóstico (Figura 122 y 123).

Fig. 122 Bursitis subcutánea carpiana.

Fig. 123 Bursitis subcutánea olecraneana.

Para el diagnóstico de las inflamaciones de las bolsas sinoviales **subtendinosas**, que fueron la mayoría entre los pacientes de nuestro estudio, al contrario que en el caso anterior, no suele bastar la exploración física, por lo que se hace preciso el empleo de medios imaginológicos, revelándose la ecografía como un recurso de suma importancia para su diagnóstico correcto; sin embargo, en ciertas ocasiones, como el caso de la figura 124, la aparición de una depilación que se acompaña de una úlcera por decúbito en la región metacarpo–falangiana del dedo cuarto, sobre una tumefacción que en un primer momento apenas es perceptible, como la que aparece en la imagen, unidas a una reacción levemente dolorosa durante la palpación, y que no se acompaña necesariamente de claudicación, nos pueden indicar la afección de la bolsa sinovial subtendinosa del extensor digital lateral, lesión que se evidencia claramente una vez que se ha producido la abscedación de la bolsa (Figura 125).

Fig. 124 Úlcera por decúbito y bursitis subtendinosa del extensor digital lateral.

Fig. 125 Abscedación de la bolsa sinovial subtendinosa del extensor digital lateral.

La bursitis, en una radiografía convencional, se muestra como una gran deformación de los tejidos blandos, en cuyo interior se aprecia un área más radiolúcida que los tejidos blandos circundantes. En la figura 126, aparecen las imágenes de sendas proyecciones dorsopalmar y lateromedial, en la región metacarpo–falangiana de un bovino, que muestran la deformación dorsal y lateral de los tejidos blandos; es notorio que la imagen radiográfica no permite determinar que la causa de la deformación se debe a la inflamación de la bolsa sinovial subtendinosa del extensor digital lateral. En el aspecto lateral del metacarpiano se observa una delgada línea radioopaca que podría corresponder al secuestro de un fragmento de cortical ósea (flecha roja). En la proyección lateromedial, se observa que la fisis del metacarpiano aparece más ancha y con un aspecto irregular en su aspecto medial, con una cierta reacción ósea proliferativa hacia los bordes (flecha verde); dicho ensanchamiento medial de la fisis se visualiza igualmente en la proyección dorsopalmar (flecha azul).

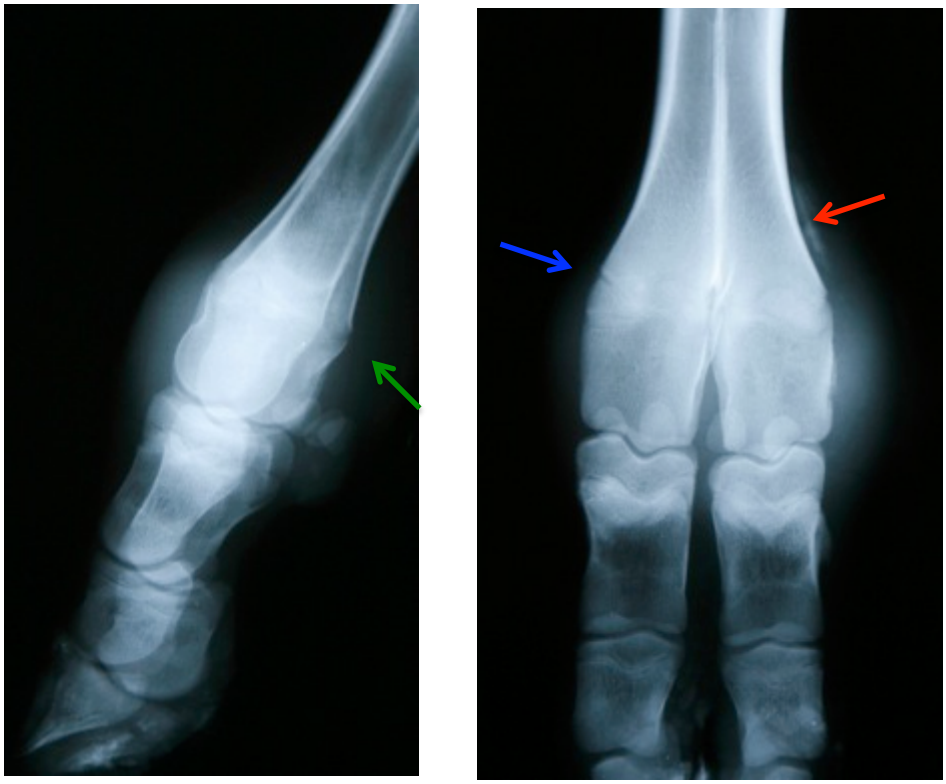

Fig. 126 Deformación dorsolateral de los tejidos blandos de la articulación metacarpo–falangiana.

La ecografía muestra el aspecto del contenido de la bolsa, la ecogenicidad de su cápsula y las posibles complicaciones presentes en los tejidos adyacentes. La imagen ecográfica que aparece en la figura 127, que pertenece a un corte longitudinal sobre el aspecto lateral del tarso de un bovino, muestra una bursitis subcutánea. Se puede observar una cápsula hipoecoica (1), que hace aparentar un mayor grosor al tejido subcutáneo, con un contenido anecoico (2) en el que aparecen flóculos ecoicos de fibrina (3) que parece comienzan a organizarse. Sobre la línea hiperecogénica del astrágalo, encontramos, con signos de inflamación, el tendón extensor digital lateral (EDL) y su vaina; dicha inflamación aparece en la imagen como pequeñas áreas anecoicas entre las líneas paralelas e hiperecogénicas que son las fibras tendinosas. La dilatación de la vaina sinovial muestra un contenido anecoico en el que aparecen partículas ecogénicas de fibrina.

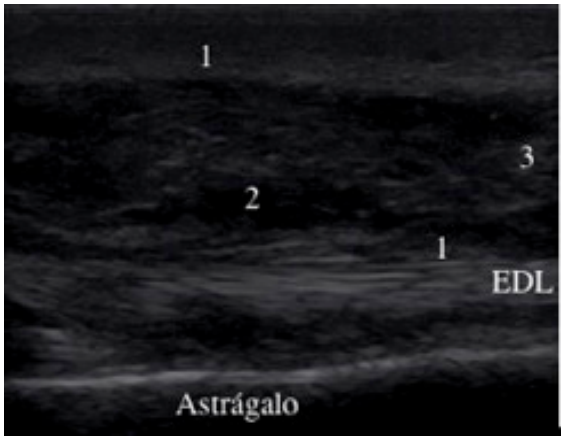

Fig. 127 Bursitis subcutánea en el tarso.

La figura 128 muestra una ecografía longitudinal realizada proximalmente a la inserción del tendón extensor carporradial en la tuberosidad dorsal del metacarpiano. La superficie hiperecogénica del metacarpiano (Mc) se observa irregular debido a la aparición de fenómenos proliferativos, consecuentes a la osteítis producida por la infección articular que padece el bovino. Sobre la cápsula articular hipoecoica (3) aparecen las fibras del tendón extensor carporradial (1), fibras que, al no ser el objeto de esta imagen, no se muestran bien definidas. Entre el metacarpiano y las fibras tendinosas se observa un espacio anecoico rodeado de una pared hipoecoica en el que flotan partículas ecogénicas, que correspondería a la dilatación de la bolsa sinovial subtendinosa del extensor carporradial (2).

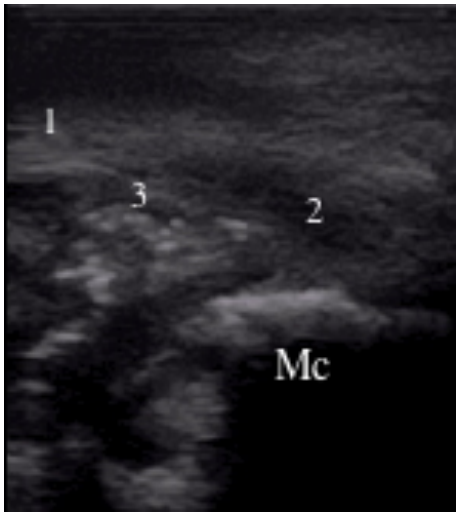

Fig. 128 Inflamación de la bolsa sinovial subtendinosa del extensor carporradial.

La ecografía longitudinal que aparece en la figura 129 se realizó sobre la articulación metacarpo–falangiana del dedo cuarto; en ella, se observan las líneas hiperecogénicas con sombra acústica de la tróclea lateral del metacarpiano (Mc) y de la epífisis proximal de la primera falange (1ª F); sobre la tróclea aparece una delgada línea hipoecoica que corresponde al cartílago hialino articular (1); sobre el espacio articular encontramos una estructura ecoica, la cápsula articular (2), y sobre ésta las fibras hiperecogénicas organizadas y paralelas del tendón extensor digital lateral (3). Bajo la piel y dorsalmente a las estructuras mencionadas, se distingue una pared hipoecoica que rodea una cavidad con un contenido anecoico, se trata de un receso que se produce tras la inflamación de la bolsa sinovial subtendinosa del extensor digital lateral, y cuyas medidas eran 1,93 cm de longitud y 0,49 cm de altura.

Fig. 129 Inflamación de la bolsa sinovial subtendinosa del extensor digital lateral.

6.– Discusión

6.– DISCUSIÓN

6.1– DISTRIBUCIÓN DE PACIENTES

6.1.1.– Distribución temporal

Al revisar el número de casos con claudicación de nuestro estudio en función del tiempo, se observa que desde su inicio existe un incremento progresivo en el número de consultas nuevas, aferencia que se justifica por el notorio y creciente interés por parte de los propietarios de nuestros pacientes, para su inclusión y documentación, una vez iniciado el proyecto; sin embargo, comprobamos una drástica caída en el número de casos en el año 2013, descenso que justificamos al verificar que éste aconteció en un porcentaje similar al que sufrió en ese año el resto de la actividad clínica–asistencial que desarrollamos, y que entendemos como una consecuencia más de la crisis económica que sufre la sociedad española y, por ende, el sector ganadero.

6.1.2.– Sexo

La distribución de los individuos en función del sexo parece mostrar una gran disparidad entre machos y hembras, al suponer los primeros el 68,8% de los animales atendidos; esta diferencia, dado que ambos grupos de terneros disponen, al menos al comienzo de su crianza, de idénticas condiciones ambientales y de manejo, se debería, en nuestra opinión, a dos factores combinados: por una parte, el mayor tamaño y peso de los machos al nacimiento parece predisponer a éstos a padecer, con una mayor incidencia, las **Enfermedades del Desarrollo Esquelético**; por otra parte, en las hembras destinadas a reproducción, las condiciones ambientales y de manejo se ven modificadas al permanecer, en general, en el campo junto a sus madres, y realizar ejercicio físico e ingerir una escasa o nula cantidad de pienso, lo que redundaría en la menor presentación de estos procesos. Nuestros datos son acordes con los de SILVA y col. (2001) cuando citan que, además del mayor peso de los machos en el momento de nacer, éstos, al tratarse de ejemplares que presentan en su totalidad hipertrofia muscular

(culones), ven por ello incrementado su peso en un 12% (MIRANDA y col., 2002); lo que podría influir en que fuesen más torpes y por tanto más propensos a sufrir traumatismos.

6.1.3.– Edad

Entendemos que el hecho de que el 71,1% de los bovinos de nuestro estudio presentaran una edad inferior a los dos meses se explica porque, en la comarca en la que se desarrolla nuestro ámbito profesional, los sistemas de manejo del ganado bovino implican, por lo general, la estabulación permanente de los terneros durante sus primeras semanas, y aun meses, de vida, con todo lo que ello conlleva en cuanto a deficiencias en las condiciones medioambientales y de manejo, hecho que hemos podido constatar a lo largo de nuestra vida profesional. Por otra parte, es a estas edades cuando se manifiestan las **Enfermedades del Desarrollo Esquelético**, cuya incidencia y gravedad aumentan en estas condiciones de manejo, enfermedades que fueron, precisamente, la causa mayoritaria de solicitud de nuestros servicios profesionales por parte de los ganaderos.

6.1.4.– Peso al nacimiento

De acuerdo con SILVA y col. (2001), que citan, para los neonatos de la Raza Asturiana de los Valles, un peso medio al nacimiento inferior a los 40,5 Kg, la aparición de algún tipo de claudicación en animales de peso al nacimiento inferior a 41 Kg, es decir, dentro de la normalidad, nos hace plantearnos que éstas se produzcan como consecuencia de las condiciones ambientales y de manejo de la explotación; pudiendo, además, guardar algún tipo de relación con la hipertrofia muscular hereditaria que se manifestaba en todos ellos.

6.1.5.– Tipo de estabulación

Tan solo el 15,5% de los bovinos incluidos en nuestro estudio se hallaban en el campo, encontrándose el resto estabulados, por lo que, en nuestra opinión, el padecimiento de algún tipo de claudicación guarda, claramente, una relación directa con las condiciones

en que se mantienen los terneros dentro de los establos; además, hemos comprobado que, en estos animales estabulados, la mayor incidencia de claudicación se produce en los que se encuentran libres en el establo mezclados con las vacas frente a los que están amarrados o libres en cubículos. Entendemos, de acuerdo con MUSTE y col. (2009) y DESROCHERS y FRANCOZ (2014), que éstos, frente a los que se encuentran en el campo e incluso libres en un cubículo o amarrados, presentan una probabilidad mayor de sufrir contusiones debido a resbalones, patadas, etc.

6.1.6.– Medio imaginológico

La sistemática de trabajo, en lo que a imaginología se refiere, consistente en la realización, a todos los bovinos a los que se pasó consulta con motivo del padecimiento de algún grado de claudicación, tanto de radiografías como de ecografías de la zona o zonas que podían ser asiento de lesión, determinadas, mediante una exploración física ordenada y exhaustiva, como lugar de asiento del proceso causante de la cojera, resultó completamente satisfactoria, demostrando gran eficacia y eficiencia en la localización de lesiones susceptibles de ser documentadas con imágenes, coincidiendo así con SÁNCHEZ–VALLE (2008) en su trabajo con equinos.

Esta misma sistemática se aplicó de igual forma sobre las extremidades de los bovinos en los que, ante la debilidad física que mostraban y lo avanzado del proceso, se optó por su sacrificio; en estos casos, además, se obtuvieron sus extremidades y se prepararon piezas anatómicas o patológicas de las diferentes lesiones, para su estudio anatomopatológico y su documentación gráfica, estudio y documentación que permitieron la mejor comprensión de estos procesos de cara a la implementación de mejoras clínicas en el diagnóstico y tratamiento de los mismos en un futuro inmediato.

6.1.7.– Procesos patológicos

Los procesos patológicos diagnosticados, como se puede ver en nuestros resultados, fueron muchos y muy variados y, a diferencia de los datos revisados en las publicaciones de ROSE y HODGSON (1993), STASHAK (2003), SÁNCHEZ (2007) y SÁNCHEZ–VALLE y col. (2014), referidas todas ellas a equinos, la mayoría de los

problemas diagnosticados en nuestro caso no tenían asiento en la parte distal de las extremidades afectadas, y aunque podríamos haberlos agrupado bajo los epígrafes de: traumáticos, inflamatorios, degenerativos, sépticos, metabólicos, distróficos y enfermedades del desarrollo esquelético, hemos decidido, para una mejor comprensión de los datos, seguir una sistemática en su discusión basada en los órganos, tejidos y aparatos afectados, para describir después cada uno de los procesos patológicos dentro de cada uno de aquellos apartados. Es digno de reseñar que los procesos más frecuentes que hemos tenido la ocasión de documentar han sido las enfermedades del desarrollo esquelético, seguidas de cerca por los procesos inflamatorios y sépticos, y quedando en tercer lugar, pero a cierta distancia, las fracturas.

En cuanto a los **Problemas del Desarrollo Esquelético**, definidos por SÁNCHEZ y BERNARDO (2013) como cualquiera de los desórdenes músculo–esqueléticos, consecuentes al crecimiento y maduración, que pueden presentarse en los animales jóvenes, provocados por problemas multifactoriales como predisposición genética, sobrealimentación, desequilibrios dietéticos, desequilibrios hormonales, traumatismos o ejercicios inadecuados, alteraciones metabólicas o alimenticas o enfermedades de la madre, del feto o de la placenta durante la gestación, su propia naturaleza explica el hecho de su importancia relativa en la población de animales incluidos en este estudio, por las características de los mismos y sus circunstancias de manejo ya descritas; consideramos además, de acuerdo con MIRANDA y col. (2002), como un síndrome a la hipertrofia muscular que padecen los bovinos de la variedad "culona" de la raza Asturiana de los Valles, ya que afecta tanto a sus caracteres físicos como a los fisiológicos e histológicos.

Tampoco sorprende la frecuencia de los procesos inflamatorios o sépticos, pues numerosos autores, como STANEK (1997_c), DIRKSEN (2005), MUSTE y col. (2009) y DESROCHERS y FRANCOZ (2014), describen que la aparición de lesiones en la piel y las estructuras adyacentes en los bovinos, como consecuencia de la carencia de cama en las plazas o cubículos donde se alojan, o por la probabilidad mayor de sufrir contusiones que presentan los que se encuentran libres en el establo, actuarían como un factor predisponente de dichos procesos, al permitir el paso de los gérmenes hacia la articulación o hacia las estructuras adyacentes; vía de infección que coincide con lo

descrito por VERSCHOOTEN y DE MOOR (1974), TURNER (1989), STASHAK (2004), DIRKSEN (2005), BRITT y TUCKER (2009), BUSONI (2009), MURRAY y DYSON (2009), RIEDESEL (2009) y DESROCHERS y FRANCOZ (2014).

En cuanto a las fracturas, en los bovinos neonatos, de acuerdo con MULON y DESROCHERS (2014) y SAINT JEAN y ANDERSON (2014), suelen producirse como resultado del manejo o de la resolución de distocias "a forciori"; consideramos, al igual que TURNER (1989), que en su mayoría son debidas al gran desarrollo muscular que manifiestan los bovinos de la raza Asturiana de los Valles al nacimiento, como consecuencia de estar esta raza seleccionada para el carácter "hipertrofia muscular hereditaria", a lo que se suma la utilización de dispositivos mecánicos por personal no idóneo.

6.2.– AFECCIONES DE LOS HUESOS

6.2.1.– Fracturas

Al igual que NUSS (2014), consideramos que las fracturas de los huesos largos de los bovinos son el origen de las cojeras más graves. Coincidimos con MULON y DESROCHERS (2014) y SAINT JEAN y ANDERSON (2014) en calificar de usuales a las fracturas que acontecen en los miembros de los bovinos neonatos, y en su génesis traumática como resultado del manejo o de la resolución de distocias "a forciori".

Al igual que TURNER (1989), nuestros hallazgos nos hacen considerar que, como consecuencia del grosor y la dureza de la piel de los bovinos, las fracturas abiertas son poco usuales en esta especie.

Para el 41,3% de los bovinos aquejados de alguna fractura (23), hemos considerado que la causa traumática que las provocó fue un exceso de fuerza, aplicada durante la extracción forzada de los terneros durante el parto, generalmente mediante el empleo de dispositivos mecánicos; estos hallazgos coinciden con lo informado por TURNER (1989), BRUCE y col. (1990), FERGUSON y col. (1990), FERGUSON (1994),

STEINER (1998; 2005), NICHOLS y col. (2010), NUSS y col. (2011), PARRAH y col. (2013) y SAINT JEAN y ANDERSON (2014). En nuestros casos, hemos comprobado, al igual que STEINER (2005) y NUSS (2014), que las fracturas más frecuentes en los neonatos son las de la caña y las del fémur, y de acuerdo con KELLY y ROWAN (1993), opinamos que las fracturas que se producen durante el parto contribuyen al incremento en la mortalidad neonatal en los bovinos, hecho que redundaría en el desconocimiento de su incidencia real (KELLY y ROWAN, 1993; NUSS, 2014). Consideramos, coincidiendo con TURNER (1989), que el elevado padecimiento de fracturas óseas en los bovinos neonatos de nuestro estudio, todos pertenecientes a la raza Asturiana de los Valles, se debería a la gran incidencia de distocias que se presentan en esta raza, por el gran desarrollo muscular que manifiesta al nacimiento como consecuencia de estar seleccionada para el carácter "hipertrofia muscular hereditaria", y no por adolecer de una debilidad ósea de orden genético. Dado que no hemos diagnosticado ninguna fractura abierta en el metacarpo o el metatarso de los bovinos, consecuente a un exceso de tracción durante el parto, nuestros resultados parecen diferir de lo citado por AMSTUTZ (1980), TULLENERS (1986; 1996), TURNER (1989), SMITH (1996) y STEINER (1998; 2005), que describen un gran número de fracturas abiertas en estos huesos, en su mayoría debido a la limitada cantidad de tejido blando que los recubre.

De acuerdo con NUSS (2014), en nuestro trabajo, los huesos largos fracturados con mayor frecuencia en los bovinos, en orden descendente, fueron el metacarpiano, la tibia, el fémur y el metatarsiano; estos resultados discrepan con lo citado por STEINER (1998) cuando afirma que las fracturas de tibia se producen con escasa frecuencia en los bovinos, pues, en nuestros datos, éstas han supuesto el 21,4% de las fracturas óseas.

Coincidimos con NICHOLS y LARDÉ (2014), quienes citan que las fracturas de los huesos tarsianos son más frecuentes que las de los huesos carpianos, y en nuestra opinión, las fracturas de los huesos del carpo y del tarso, que han supuesto el 10,8% de la totalidad, no parecen ser tan poco frecuentes como cita DIRKSEN (2005). En todos los casos de fractura del hueso calcáneo observamos, al igual que NICHOLS y LARDÉ (2014), la avulsión del fragmento proximal y un gran compromiso de la función mecánica de la articulación tarsocrural, sin afectar a la superficie articular. En un bovino

hembra de edad superior a seis meses, se diagnosticó la fractura del tarsiano resultante de la fusión del central y del cuarto tarsiano (centrocuartal), afección que, de acuerdo con BUSONI (2009), difícilmente puede asociarse a la inmadurez del esqueleto en el momento del nacimiento, pues no se aprecia deformidad angular, los espacios articulares intertarsiano y tarsometatarsiano parecen paralelos y no parecen evidenciarse, de momento, signos de osteoartritis.

Hemos diagnosticado dos fracturas del cúbito en sendos bovinos, fracturas que se produjeron al golpearse el codo contra una estructura fija y romperse la tuberosidad del olécranon, sin compromiso de la superficie articular; coincidimos con TURNER (1989), STEINER (2005) y NUSS (2014) en la escasa incidencia de estas fracturas en los bovinos, y opinamos, de acuerdo con NICHOLS y LARDÉ (2014), que la avulsión producida compromete seriamente la función articular.

La única fractura de tercera falange que hemos diagnosticado fue cerrada, transversa y, a diferencia de las descripciones de GREENOUGH y col. (1974), no articular; a esta fractura se atribuyó una causa traumática, sin que obrase en su génesis factor predisponente alguno como los citados por BARGAI y col. (1989), TURNER (1989) o DIRKSEN (2005), como la fluorosis, la penetración de un cuerpo extraño y el suelo excesivamente duro por sequía prolongada, o la existencia previa de un proceso osteomielítico debilitante.

En la segunda falange, hemos documentado una fractura lineal y no conminuta, similar a la descrita en equinos por AUER (1998), NOVALES (2004), KUEMMERLE y col. (2008), SÁNCHEZ–VALLE (2008) y RIEDESEL (2009), fractura que DIRKSEN (2005) cita como una rareza en los bovinos.

6.2.1.1.– Relación fracturas perinatales – peso al nacimiento

La ausencia de una relación estadísticamente significativa entre el peso al nacimiento de los bovinos y el padecimiento de alguna fractura ósea en torno al parto, podría deberse, en nuestra opinión, a que el exceso de tracción, empleado por parte de personal no cualificado para resolver una distocia, se habría utilizado inexpertamente, en una mayor

medida, sobre terneros que mostrasen un menor tamaño, en distocias no correctamente diagnosticadas ni tratadas; mientras que, en los casos de fetos de un mayor peso, debido a la propia inseguridad, el personal recurre con mayor frecuencia al asesoramiento por parte de un veterinario clínico, cuya actuación concluiría, en la mayoría de las ocasiones, si no es posible con una extracción por vía natural correctamente ejecutada, en la operación cesárea.

6.2.1.2.– Relación fracturas perinatales – extracción forzada

Nuestros resultados, que revelaron la existencia de una relación estadística altamente significativa entre el exceso de fuerza aplicada durante la extracción forzada del feto y la aparición de alguna fractura ósea en el bovino neonato, coinciden con lo publicado por TURNER (1989), BRUCE y col. (1990), FERGUSON y col. (1990), FERGUSON (1994), STEINER (1998; 2005), NICHOLS y col. (2010), NUSS y col. (2011), PARRAH y col. (2013) y SAINT JEAN y ANDERSON (2014); en consecuencia, consideramos que esta deficiencia en el manejo de los partos, en casos de distocia o de exceso del tamaño fetal, consistente en el uso de una fuerza excesiva, aplicada mediante el empleo de dispositivos mecánicos, es la causa traumática que provoca la gran mayoría de las fracturas perinatales.

6.2.1.3.– Relación fracturas – estación del año

La disminución del número de fracturas que se comprueba en el otoño se explicaría, por un lado, en el caso de las fracturas no relacionadas con el parto, como consecuencia del escaso número de bovinos menores de un año que, en la región en que se ha realizado el estudio, continúan en el campo junto a sus madres en los meses de otoño, al encontrarse la mayoría de éstos en la explotación para la fase de cebo, generalmente en cubículos, sueltos y en ausencia de cama, y por otro lado, en el caso de las fracturas perinatales, lo que posiblemente sea la explicación más verosímil, debido al reducido número de nacimientos que se producen en esta época, lo que, por ende, ocasionaría una disminución en la incidencia de lesiones durante las maniobras obstétricas.

6.2.1.4.– Imágenes

Coincidiendo con BAXTER y TURNER (2004), SÁNCHEZ (2007), SÁNCHEZ–VALLE (2008) y NICHOLS y LARDÉ (2014), opinamos que el nivel de alteración funcional del paciente, como consecuencia de una fractura ósea, depende del hueso de que se trate, del tipo de fractura y de la avulsión producida; en la misma línea, entendemos que la mayoría de la fracturas agudas provocan una cojera de apoyo muy manifiesta y que, ante un caso de claudicación sin apoyo, siempre se debe tener en cuenta la posibilidad de que se trate de una fractura, con el fin de no agravarla durante el subsiguiente protocolo de exploración, dadas las nefastas consecuencias que éste podría acarrear sobre ella.

Al igual que BARGAI y col. (1989), BUTLER y col. (1993), GONZALO–ORDEN y col. (1994), GONZALO y col. (1995), DENOIX ($2004_{a,b}$; 2007_{a}), NOVALES (2004), SÁNCHEZ y col. (2004_{a}), VALDÉS y col. (2008_{a}), MURRAY y DYSON (2009), RIEDESEL (2009) y VANDERPERREN y SAUNDERS (2009_{b}), hemos podido comprobar que, en las fracturas óseas agudas, mediante la radiografía y cuando el haz de rayos incide paralelo a la línea de fractura, se observa una alteración de la estructura del hueso ocasionada por una línea radiolúcida; por ello, ante la sospecha de su existencia, y más aún en el caso de intuirse una fractura no desplazada, es preciso realizar varias radiografías en varias proyecciones hasta poder observar la línea radiolúcida descrita; incluso así, en ocasiones, no es posible su determinación mediante esta técnica. Si se trata de una fractura conminuta, se puede evaluar, en ocasiones con facilidad, el número de fragmentos existentes y su localización.

En algunas fracturas con un mayor tiempo de evolución, y de acuerdo con lo expuesto por BARGAI y col. (1989), BUTLER y col. (1993), BAXTER y TURNER (2004), SÁNCHEZ–VALLE (2008) y KNELLER (2009), hemos comprobado la existencia de fenómenos de rarefacción y proliferación ósea en los bordes de la fractura, respuesta que depende del estadio de cicatrización en que se encuentre ésta. No hemos encontrado, en ninguno de nuestros casos, la aparición de osteomielitis consecuentes a las fracturas, pues éstas se diagnosticaron precozmente y tan sólo una de ellas se clasificó como abierta, condición favorable para el desarrollo de esta afección de

acuerdo con la citada bibliografía. De igual modo, comprobamos, tal y como describe BUSONI (2009), que la rarefacción que tiene lugar en sus bordes con el paso de los días hace más obvia la línea de fractura y, por ende, su diagnóstico. Los signos radiográficos de proliferación perióstica, que se observaron en una fractura diafisaria del metacarpiano, se habrían producido a los siete días de haber comenzado los síntomas clínicos, dato que estaría de acuerdo con BUSONI (2009) y KOFLER y col. (2014).

En cuanto a la ecografía, coincidiendo con lo observado por DENOIX (1996; 2004_a; $2007_{a,b}$), REEF (1998; 2005), WOODIE y col. (1999), SÁNCHEZ–VALLE y col. (2006; 2014), JEAN y col. (2007) y SÁNCHEZ–VALLE (2008), en nuestro caso demostró ser una técnica muy sensible para el diagnóstico de fracturas, observándose con ella una alteración de la regular superficie hiperecogénica del hueso, a través de la que penetran los ultrasonidos en el interior del mismo. En las fracturas conminuta y en las avulsiones, se observan fragmentos óseos que, en ocasiones, no son apreciables mediante la radiografía; dichos fragmentos aparecen como cuerpos de superficie hiperecogénica sobre una sombra acústica que parte desde ellos, y pueden ser perfectamente ubicados y medidos, así como las distancias entre ellos. Este medio complementario de diagnóstico también se ha mostrado muy útil y preciso para observar los daños ocasionados en los tejidos blandos adyacentes al hueso fracturado, además de la reacción ósea generada en los casos con un mayor tiempo de evolución.

Estamos en total acuerdo con SÁNCHEZ–VALLE (2008) y SÁNCHEZ–VALLE y col. (2014) cuando describen a la ecografía como una técnica sumamente útil para la localización de fracturas en zonas anatómicas en las que resulta difícil hacerlo mediante la radiografía, pues para un correcto estudio en regiones como el brazo, el muslo o la cadera, se hace precisa la sedación del paciente y una potencia superior a la disponible en los aparatos portátiles de rayos x habituales. Opinamos, al igual que los autores citados, que la ecografía es muy eficiente a la hora de comprobar la existencia de fragmentos óseos avulsionados, de cuantificar sus medidas, y de objetivar las distancias de los desplazamientos de los fragmentos.

6.2.2.– Osteítis y periostitis

Nuestros resultados, de acuerdo con GREENOUGH y col. (1997), nos indican que las osteítis corticales son frecuentes en las extremidades de los bovinos, y que ello se debe a su vulnerabilidad y a la escasa cobertura, por parte de los tejidos blandos, de que gozan en ciertas superficies de los huesos de las porciones distales de los miembros, de ahí que, en la mayoría de los casos de nuestro estudio, estos procesos se asentaran en la región metacarpiana o metatarsiana.

Las osteítis que afectaban a la tercera falange, en nuestro trabajo, fueron escasas, a diferencia de lo hallado en el estudio realizado por SÁNCHEZ–VALLE (2008) sobre los equinos, en el que comprobó una estrecha relación entre la presentación de osteítis de la tercera falange e infosura. En nuestra opinión, esta discrepancia se debe a que tan sólo uno de los bovinos de nuestro estudio padecía infosura, cosa lógica si tenemos en cuenta la especie y las edades de nuestros pacientes, así como las condiciones de manejo y alimentación a que estaban sometidos, muy diferentes de las de los equinos del trabajo citado y de las de los bovinos adultos de alta producción lechera (GREENOUGH, 2007); en nuestro caso, el origen de la osteítis en los casos restantes fue la infección en la articulación interfalangiana distal, proceso más común en nuestro medio, dadas las condiciones habituales de explotación de los bovinos de nuestra clientela habitual (BARGAI y col., 1989; HEPPELMAN y col., 2009).

Las osteítis y periostitis que tuvieron su origen exclusivamente como respuesta a contusiones, ya fueran puntuales o continuas, o a una microfractura ósea, y que no manifestaron signos de infección, fueron escasas en los bovinos que padecían esta afección en nuestro estudio. Hemos podido comprobar que, en la mayoría de los pacientes, la inflamación ósea estaba acompañada de una infección, resultante de la difusión de la misma desde un proceso séptico cercano, tal y como describen BAXTER y TURNER (2004), SÁNCHEZ–VALLE (2008) y SÁNCHEZ–VALLE y col. (2014). Estamos de acuerdo con BARGAI y col. (1998), y con THRALL (2009), en que las infecciones bacterianas, que suelen producir lesiones óseas agresivas, contribuirían exacerbando la proliferación del tejido óseo.

6.2.2.1.– Relación osteítis y periostitis – fisitis

La comprobación de fisitis en el 42,9% de los bovinos que padecían osteítis, vino acompañada de una relación estadística altamente significativa entre estos dos procesos (Chi^2=39,66, p<0'001), coincidiendo con los datos de BUTLER y col. (1993), SÁNCHEZ–VALLE (2008), MURRAY y DYSON (2009) y SÁNCHEZ–VALLE y col. (2014), que describen la aparición de reacciones óseas como consecuencia de la presencia de sobrepresiones y presiones desequilibradas, ejercidas por el hueso a ambos lados de la fisis.

6.2.2.2.– Relación osteítis y periostitis – desmitis

En nuestra opinión, la relación estadística altamente significativa que hallamos al relacionar la aparición de desmitis con la presencia de osteítis, se debería, de acuerdo con SÁNCHEZ–VALLE (2008) y SÁNCHEZ–VALLE y col. (2014), a que la presencia previa de fenómenos óseos proliferativos, podría actuar lesionando alguno de los ligamentos, colaterales o no, o sus entesis, debido a la inestabilidad que provocan o al roce y la presión de la proliferación perióstica sobre ellos.

6.2.2.3.– Relación osteítis y periostitis – artritis sépticas

En el 59,5% de los bovinos afectados de osteítis, pudimos comprobar el padecimiento simultáneo de artritis sépticas, mostrando la presencia conjunta de ambos procesos una relación estadística altamente significativa; estos resultados están de acuerdo con lo citado por BAXTER y TURNER (2004), por SÁNCHEZ–VALLE (2008), y por SÁNCHEZ–VALLE y col. (2014), que describen la infección e inflamación del periostio como uno de los posibles resultados de un proceso séptico cercano.

6.2.2.4.– Relación osteítis y periostitis – deformidad angular

La relación estadísticamente significativa entre las osteítis y las deformidades angulares, que muestra que el 21,4% de los bovinos afectados por el primer proceso padecía la enfermedad ortopédica citada, se debería, en nuestra opinión y de acuerdo con

BUTLER y col. (1993), SÁNCHEZ–VALLE (2008), MURRAY y DYSON (2009) y SÁNCHEZ–VALLE y col. (2014), al compromiso que provocan el varo o el valgo sobre la uniformidad en la distribución del peso sobre los diversos aspectos de las extremidades, necesaria para un equilibrio y locomoción correctos (PEÑA, 2011); dichas alteraciones en el alineamiento de los huesos y las contusiones consecuentes originarían una reacción ósea en respuesta a la sobrepresión ejercida en los tejidos óseos del lado cóncavo de la deformación, y en respuesta a los excesos de tensión en las entesis del lado convexo de la misma; respuestas que se pueden agravar debido al componente rotacional, más o menos pronunciado, que suele acompañar a la deformidad angular según SÁNCHEZ y BERNARDO (2013).

6.2.2.5.– Imágenes

De acuerdo con KOFLER (2009), el signo más temprano de osteítis o periostitis en los bovinos es la alteración de los tejidos blandos que rodean al hueso afectado, siendo preciso el paso de algunos días para que aparezca una reacción perióstica visible.

En nuestro estudio, los signos radiográficos que aparecen en las osteítis y periostitis de los huesos largos, comienzan con el engrosamiento de los tejidos blandos circundantes, para continuar con un sobrecrecimiento en la superficie ósea, producido por la reacción perióstica; en ocasiones, es posible observar una pérdida de densidad de la cortical del hueso afectado, debida a fenómenos de lisis ósea, y la esclerosis de la zona adyacente; estos hallazgos coinciden con lo descrito por BARGAI y col. (1989), BUTLER y col. (1993), GAUGHAN (2003), SWINEBOARD y col. (2003), BAXTER y TURNER (2004), DELGADO y col. (2007_a), SÁNCHEZ–VALLE (2008), KOFLER (2009) y KOFLER y col. (2014). De acuerdo con KNELLER (2009), la respuesta perióstica tiene un tamaño variable, apareciendo mal definida e irregular en un primer momento, para volverse opaca y más pequeña, a medida que sus bordes se van alisando gradualmente; esta respuesta, en ocasiones, podría dificultar o incluso impedir la comprobación de una fractura ósea.

Mediante la ecografía, de acuerdo con BOHN y col. (1992), KOFLER (1997; 2009), REEF (1998; 2005), BASSAGE y col. (2000), SWINEBOARD y col. (2003), DENOIX

(2005), SÁNCHEZ–VALLE (2008), BUCZINSKI y DES COTEAUX (2009) y KOFLER y col. (2014), en los bovinos, observamos este proceso como una alteración de la hiperecogenicidad uniforme con sombra acústica de la superficie ósea sana, que va a aparecer como un borde hiperecogénico irregular, discontinuo y rugoso, a través del cual, en ocasiones, penetran los ultrasonidos hasta el interior del hueso, debido a la proliferación ósea desordenada y de calidad anómala, que se produce a causa de la infección o la inflamación ósea o perióstica; además, se puede observar también el engrosamiento y la disminución de la ecogenicidad de los tejidos blandos que se interponen entre la sonda y el hueso. Consideramos, al igual que los autores citados, que la ecografía es mucho más sensible que la radiografía para evaluar este proceso cuando está accesible a los ultrasonidos pues, en multitud de casos, detectamos lesiones ecográficas cuando todavía no es posible constatarlas mediante la radiografía.

6.2.3.– Osteomielitis

En nuestros resultados, a diferencia de los de SÁNCHEZ–VALLE (2008), no se ha podido relacionar la presentación de osteomielitis con el padecimiento de una fractura del hueso implicado; la explicación a este hecho la encontramos en que, en nuestro caso, todas las fracturas diagnosticadas fueron, con una excepción, fracturas cerradas, circunstancia que evitó la infección consecuente de las fracturas abiertas, y también en que ninguna de ellas se trató quirúrgicamente, con lo que la infección quirúrgica fue imposible. Opinamos, de acuerdo con SÁNCHEZ–VALLE (2008), que la osteosíntesis no implica un conjunto de técnicas que aumenten las probabilidades de padecer osteomielitis, sino que muchos de los pacientes con fracturas y osteomielitis nunca llegan a manos del clínico y son descartados y sacrificados tempranamente, lo que impide toda posibilidad de infección postquirúrgica, dado que no se operan; circunstancia que sí es posible cuando el paciente se interviene y sigue vivo, y su proceso es seguido por el veterinario.

Al haber descartado, mediante la exploración clínica y los medios complementarios de diagnóstico correspondientes, tanto la difusión de la infección por vía hematógena como a través de una solución de continuidad en la piel, en todos los bovinos afectados por osteomielitis de nuestro estudio; nuestros resultados nos inclinan a opinar, de acuerdo

con BARGAI y col. (1989), BAXTER y TURNER (2004) y SÁNCHEZ–VALLE (2008), que la osteomielitis aparece en los bovinos frecuentemente como resultado de la difusión de la infección desde un proceso séptico cercano, como de hecho ocurrió en nuestros pacientes.

El manejo de los bovinos de engorde, en nuestro medio habitualmente sobre suelos irregulares y duros, junto con la sobrecarga constante producida por la discrasia entre el peso y el desarrollo esquelético que produce la alimentación intensiva, actuarían, de acuerdo con FIRTH y col. (1987), BARGAI y col. (1989) y HOFMANN (2005), como unos de los factores predisponentes para las lesiones traumáticas y las osteomielitis, al favorecer la aparición de microtraumatismos permanentes y, como consecuencia, de daños en las articulaciones, las metáfisis y las epífisis.

6.2.3.1.– Relación osteomielitis – artritis sépticas

Pese a que estamos de acuerdo con BUTLER y col. (1993), GAUGHAN (2003), SÁNCHEZ y col. (2003; 2004_a), SWINEBOARD y col. (2003), BAXTER y TURNER (2004), DELGADO y col. (2007) y SÁNCHEZ–VALLE (2008), en que una infección ósea puede alcanzar por contigüidad a la articulación cercana, dando lugar a la aparición también de signos de artritis séptica; dados nuestros resultados, opinamos, como BARGAI y col. (1989), que en los bovinos es realmente frecuente la difusión de infecciones desde una articulación vecina afectada hacia los huesos cercanos, que forman parte o no de la misma, dando lugar a la aparición de osteomielitis.

6.2.3.2.– Imágenes

Al igual que BARGAI y col. (1989), BUTLER y col. (1993), GAUGHAN (2003), SÁNCHEZ y col. (2003; 2004_a), SWINEBOARD y col. (2003), BAXTER y TURNER (2004), DELGADO y col. (2007) y SÁNCHEZ–VALLE (2008), hemos observado cómo la inflamación, con los fenómenos de rarefacción y de esclerosis de la cortical ósea que la caracterizan, que se aprecian en casos de osteítis, afectan también a la medular; además, hemos podido apreciar una superficie del hueso irregular en la que predomina la osteolisis sobre la osteogénesis. Dicha pérdida de densidad ósea se hace

visible entre 7 y 14 días después del inicio del proceso, es gradual y se debe a una reducción en el contenido de calcio del hueso. Por otra parte, en los casos más crónicos, debido a la neoformación ósea, lo que se produce es una esclerosis ósea alrededor de las lesiones líticas, de manera que los bordes de estas últimas se observan más radioopacos.

Los hallazgos que encontramos mediante ecografía son muy similares a los observados en la osteítis; así, se aprecia una alteración de la superficie hiperecogénica normal debido a los cambios, tanto líticos como proliferativos, del periostio; tal como describen BOHN y col. (1992), REEF (1998; 2005), BASSAGE y col. (2000), DENOIX ($2005_{a,b}$) y SÁNCHEZ–VALLE (2008). No hemos podido identificar, en ninguna de las imágenes, de ninguno de nuestros casos, los pequeños cúmulos de gas libre que describe REEF (1998).

De acuerdo con BOHN y col. (1992), REEF (1998; 2005), BASSAGE y col. (2000), DENOIX (2005) y SÁNCHEZ–VALLE (2008), estimamos que los cambios líticos y proliferativos del periostio pueden ser detectados mucho más tempranamente mediante la ecografía que con la radiografía; lo que nos permite, de acuerdo con KOFLER (1997), REEF (1998; 2005), SWINEBOARD y col. (2003) y DENOIX (2005), evaluar y monitorizar con mayor exactitud las lesiones presentes, tanto en los huesos como en los tejidos blandos adyacentes.

6.2.4.– Fisitis

De acuerdo con HURTIG y col. (1996), LÓPEZ–SAN ROMÁN (1996; 2001; 2005), BAXTER y TURNER (2004), NOVALES ($2005_{a,b}$), MASRI (2006), VAN WEEREN (2007), SÁNCHEZ–VALLE (2008), SÁNCHEZ y BERNARDO (2013) y SÁNCHEZ–VALLE y col. (2014), consideramos que, al igual que en los equinos, la fisitis que acontece en los bovinos es una **Enfermedad del Desarrollo Esquelético**, caracterizada por una alteración de la osificación endocondral en el cartílago de crecimiento fisario, que provoca su agrandamiento, siendo causa de inflamación, dolor y claudicación.

Nuestros resultados nos han permitido comprobar, de acuerdo con MURPHY y col. (1975) y LIMA y col. (2005), que la fisitis se manifiesta de modo semejante en los

miembros torácicos y en los pelvianos de los bovinos; localizándose con mayor frecuencia en las fisis distales del metacarpo, el metatarso, el radio y la tibia, tal como describen en caballos SÁNCHEZ y BERNARDO (2013).

De acuerdo con WATKINS (1992), HURTIG y col. (1996), BAXTER y TURNER (2004) y SÁNCHEZ y BERNARDO (2013), consideramos que se trata de una alteración multifactorial, en la que los animales afectados suelen ser muy musculosos, tienen sobrepeso y están siendo alimentados con un exceso de energía para lograr un crecimiento rápido. Opinamos, al igual que BLOOD y RADOSTITIS (1992), FERGUSON (1997) y BAXTER y TURNER (2004), que en los bovinos en los que la fisitis compromete sólo a una zona, se inicia normalmente como resultado de un traumatismo o de una excesiva compresión sobre la fisis afectada; sin embargo, de acuerdo con SÁNCHEZ y BERNARDO (2013), entendemos también que, en el fondo, lo que subyace a la manifestación del problema es un fenómeno de discondroplasia más o menos acentuado. Por otra parte, hemos comprobado, al igual que TURNER (1994) y BORGES y col. (2006), que la etiología de la fisitis no guarda relación con la presencia de enfermedades digitales en los bovinos.

En los casos clínicos que hemos estudiado, hemos podido comprobar, coincidiendo con SÁNCHEZ y BERNARDO (2013), que la fisitis se manifiesta con dolor en la zona afectada e incluso con claudicación; claudicación que, en nuestra opinión y de acuerdo con LIMA y col. (2006), no es el principal signo clínico de la fisitis en los bovinos, a diferencia de lo citado por MURPHY y col. (1975) y BARGAI y col. (1989). El cronograma de la enfermedad sería, en nuestra opinión, el de un bovino que, como consecuencia de determinadas carencias en el alojamiento y en el manejo, sufre contusiones en la región fisaria, que exacerban o hacen manifestarse clínicamente la discondroplasia que de hecho ya padecía previamente debida, normalmente, a alteraciones en la alimentación y, por ende, en la velocidad de crecimiento, lo que le ocasionaría tumefacción y dolor en la zona, sin manifestar aún, normalmente, ningún grado de claudicación; dicha claudicación se manifestaría cuando, como consecuencia de una osificación endocondral anómala en la fisis, que produciría un crecimiento asincrónico en ésta, se generara una displasia ósea, que se manifiesta en forma de deformación angular y que, como consecuencia de la sobrepresión que se produce en el

lado cóncavo de la deformidad y de la tensión excesiva sobre el convexo, diera lugar a una osteítis que llegaría a ocasionar la desmitis en el ligamento colateral correspondiente, siendo este el momento en que la claudicación sería manifiesta.

6.2.4.1.– Relación fisitis – sexo

La ausencia de una relación estadísticamente significativa entre su padecimiento y el sexo de los bovinos concuerda con BLOOD y RADOSTITIS (1992), FERGUSON (1997) y BAXTER y TURNER (2004), cuando describen que la fisitis se inicia normalmente como resultado de un traumatismo o de una excesiva compresión sobre la fisis afectada, siendo por tanto, en nuestra opinión, independiente del sexo de los bovinos.

6.2.4.2.– Relación fisitis – ausencia de cama

La ausencia de cama actuaría, de acuerdo con BLOOD y RADOSTITIS (1992), FERGUSON (1997), BAXTER y TURNER (2004) y PENTECOST y NIEHAUS (2014), facilitando el traumatismo sobre las fisis, tanto cuando el bovino permanece en decúbito, como por la facilidad con que sobre el suelo desnudo se producen resbalones y, en consecuencia, caídas, hecho que explica que, en nuestro estudio, la fisitis haya resultado más frecuente en los bovinos que carecían de cama (64,9%) que en aquellos que disponían de ella (35,1%).

6.2.4.3.– Relación fisitis – estabulación

La ausencia de una relación estadísticamente significativa con este importante factor de manejo, pese a que se comprobó que el 78,1% de los bovinos afectados por alguna fisitis se encontraban estabulados, podría fundamentarse, de acuerdo con BLOOD y RADOSTITIS (1992), FERGUSON (1997) y BAXTER y TURNER (2004), en el hecho de que, en los bovinos afectados de fisitis en una sola zona, ésta se inicia normalmente como resultado de un traumatismo o de una excesiva compresión sobre la fisis afectada, por lo que el papel de la estabulación y de sus diferentes tipos tan solo actuaría favoreciendo el traumatismo en la fisis; sin embargo, en nuestra opinión, y de

acuerdo con MURPHY y col. (1975), BLOOD y RADOSTITIS (1992), WATKINS (1992), HURTIG y col. (1996), BAXTER y TURNER (2004) y SÁNCHEZ y BERNARDO (2013), no es menos cierto que durante la estabulación, la falta de ejercicio, de musculación y entrenamiento, los movimientos repetitivos, los suelos duros y resbaladizos y las mayores posibilidades de traumatismo deberían dar lugar a una significación estadística que no hemos encontrado, quizá debido al tamaño y distribución de la muestra de animales y no a la falta de relación causa–efecto entre estos dos factores.

6.2.4.4.– Relación fisitis – edad

La edad muestra, como no podía ser de otra manera, al tratarse de una alteración del desarrollo esquelético, una relación estadísticamente significativa con el padecimiento de fisitis. Nuestros resultados están de acuerdo con lo relatado por FERGUSON (1997), BAXTER y TURNER (2004), SÁNCHEZ–VALLE (2008), SÁNCHEZ y BERNARDO (2013) y SÁNCHEZ–VALLE y col. (2014), al comprobar que se trata de un proceso que, en su mayoría, se presenta en bovinos de entre 4 y 8 meses de edad. Esas edades tendrían que ver, en nuestra opinión y de acuerdo con SÁNCHEZ y BERNARDO (2013), con el destete, con el arranque a comer piensos concentrados en gran cantidad y forrajes, así como con los cambios en la calidad y dosis de dichos concentrados y forrajes, y por ello con los excesos de energía que se utilizan para el cebo intensivo, con las mayores o menores deficiencias de las fuentes de fibra, con la corrección vitamínico mineral, con los oligoelementos, etc.

6.2.4.5.– Relación fisitis – deformidades angulares

La existencia de una relación estadísticamente significativa entre el padecimiento de fisitis y la aparición de alguna deformidad angular, en la que el riesgo de padecer ambos procesos conjuntamente es casi 4 veces mayor que el de padecerlos por separado, resulta acorde con las publicaciones de AUER (1998), BRAMLAGE y AUER (2006), HENRY (2009), MURRAY y DYSON (2009), SÁNCHEZ y BERNARDO (2013) y DESROCHERS y FRANCOZ (2014), quienes describen que las **Enfermedades del Desarrollo Esquelético**, como la que acontece en la fisis de los bovinos en crecimiento,

que cursan con un retardo o alteración en la osificación endocondral, y como consecuencia de traumatismos localizados y de cargas excesivas o desiguales, serían el origen de un crecimiento asincrónico a este nivel y darían lugar a una deformidad angular adquirida o de desarrollo.

6.2.4.6.– Relación fisitis – retracciones tendinosas congénitas

La existencia de una relación estadísticamente significativa, según la cual, aparentemente, la ausencia de retracciones tendinosas parecería predisponer al padecimiento de fisitis, parece estar en contradicción con lo dicho por BLOOD y RADOSTITIS (1992), FERGUSON (1997) y BAXTER y TURNER (2004), puesto que, según estos autores, estas deformidades angulares deberían predisponer a los bovinos al padecimiento de traumatismos en las diferentes fisis; en nuestro caso, opinamos que esta relación estadística es una paradoja numérica más, derivada de un problema de infradiagnóstico o de diagnóstico asincrónico; los principales factores que incidirían en que, en estos pacientes, no se manifestase clínicamente la fisitis serían, en primer lugar, el diagnóstico precoz que siempre puede hacerse de las deformidades flexurales congénitas, y en segundo término, sus también precoces tratamiento y solución, o el descarte temprano de los animales refractarios a los mismos; en el primer caso porque, aunque los cambios óseos, de acuerdo con HART y col. (2006), se pueden observar con una gran precocidad, según BUSONI (2009), es preciso el trascurso de al menos 7 o 10 días para su visualización mediante radiografía, con lo que el diagnóstico simultáneo de ambos procesos no suele producirse; en el segundo de los supuestos, porque si los animales han sido tratados correctamente de sus deformidades flexurales, puesto que ambas enfermedades coinciden en sus factores etiopatogénicos, probablemente nunca lleguen presentar manifestaciones clínicas de fisitis, y si no se ha obtenido una respuesta favorable a la terapia, seguramente sean descartados, con lo que nunca llegan a manos del clínico veterinario para que diagnostique fisitis en terneros con retracciones tendinosas.

6.2.4.7.– Relación fisitis – peso al nacimiento

Nuestros hallazgos, en los que se comprobó la aparición de fisitis en porcentajes similares para los bovinos que nacieron con un peso superior (12,8%) e inferior (11,3%) a los 41 Kg, nos permitió observar la inexistencia de una relación estadísticamente significativa entre ambos factores. Al tratarse de una **Enfermedad del Desarrollo Esquelético**, que parece afectar en mayor medida a los animales pertenecientes a razas pesadas con un mayor potencial genético para el crecimiento y una velocidad de desarrollo más alta, así como a los que presentan una alta proporción músculo–hueso (SÁNCHEZ y BERNARDO, 2013), parecería que debería manifestarse con una frecuencia superior para los bovinos de mayor tamaño al nacimiento; sin embargo, al igual que BLOOD y RADOSTITIS (1992), FERGUSON (1997) y BAXTER y TURNER (2004), consideramos que esta afección se inicia normalmente en los bovinos como resultado de un traumatismo o de una excesiva compresión sobre la fisis afectada de discondroplasia.

6.2.4.8.– Relación fisitis – suplemento con correctores

La inexistencia de alguna asociación estadística entre el padecimiento de fisitis y la suplementación con correctores vitamínico–minerales en las madres de los bovinos de nuestro estudio, dado el reducidísimo número de pacientes cuyas madres han recibido algún suplemento (1,1%), no es objeción para opinar, de acuerdo con SÁNCHEZ y BERNARDO (2013), que los excesos, defectos o desequilibrios minerales podrían actuar como una de las múltiples causas que originan la alteración de la osificación endocondral en el cartílago de crecimiento fisario (discondroplasia).

6.2.4.9.– Imágenes

Nuestros hallazgos están de acuerdo con lo citado por LIMA y col. (2009) y por SÁNCHEZ y BERNARDO (2013) quienes, a diferencia de lo relatado por otros autores como MURPHY y col. (1975) y BARGAI y col. (1989), informan de que la claudicación no es el principal signo clínico de los animales afectados por la fisitis; cursando ésta, por lo general, con una tumoración apenas evidente y escasamente

dolorosa a la palpación. Cuando la tumoración se hace claramente evidente, la claudicación es manifiesta.

En la radiografía, observamos un ensanchamiento de la línea de crecimiento, al menos en uno de los lados de la fisis, acompañado de la producción de hueso parafisario, que es la anomalía radiográfica observada con mayor frecuencia, y que confiere un aspecto irregular al borde óseo coincidente con el labio fisario, denominado acampanamiento metafisario y descrito por BARGAI y col. (1989), WATKINS (1992), BUTLER y col. (1993), VIGNOLI y col. (2002), BAXTER y TURNER (2004), MURRAY y DYSON (2009) y por VANDERPERREN y SAUNDERS (2009_b). Opinamos, al igual que los autores citados, que la asimetría de las metáfisis, el acuñamiento de la epífisis que provoca una deformidad angular, la esclerosis metafisaria adyacente a la fisis y la asimetría del espesor de la cortical debida al estrés soportado por el miembro, son hallazgos observados más raramente. Además, se observa una reacción ósea consecuente a la presión ejercida por el hueso a ambos lados de la fisis, tal como describen BUTLER y col. (1993) y MURRAY y DYSON (2009). El descubrimiento de fisitis en animales menores de 16 días mediante la radiografía sería coincidente con BUSONI (2009), quien describe la presencia de fenómenos óseos proliferativos a los 7 o 10 días de haber comenzado los síntomas clínicos; con todo, no nos atrevemos por ello a contradecir a CARTER (1998_a), STANEK (2005) y HEPPELMAN y col. (2009), que indican cómo estos signos radiográficos no aparecen hasta, por lo menos, 14 días después de producirse la lesión. Opinamos, al igual que SÁNCHEZ–VALLE (2008) y SÁNCHEZ–VALLE y col. (2014), que la fisitis se trata de un proceso, por lo general, sin manifestaciones clínicas de la enfermedad, cuyo diagnóstico se hace, a través de la radiografía, muchas veces de modo casual.

Mediante ecografía, en casos graves, hemos constatado, al igual que SÁNCHEZ–VALLE (2008) y SÁNCHEZ–VALLE y col. (2014), un abultamiento de los bordes del hueso adyacentes a la fisis, a través de la que penetran los ultrasonidos con mayor facilidad que en la fisis sana de un animal de la misma edad; además, hemos observado algún punto hiperecogénico en la entrada de la fisis como consecuencia del sobrecrecimiento óseo, y la deformación que se produce en los tejidos blandos, que se visualiza como una disminución en su ecogenicidad. Comprobamos, asimismo, un

hipercrecimiento óseo y la alteración de los tejidos blandos adyacentes en el extremo opuesto de la fisis, producidos por una reacción ósea consecuente a la presión ejercida por el hueso a ambos lados de la fisis, tal como describen BUTLER y col. (1993) y MURRAY y DYSON (2009). Estamos de acuerdo con HART y col. (2006), SÁNCHEZ–VALLE (2008) y SÁNCHEZ–VALLE y col. (2014), en que la imagen ecográfica de la fisitis se identifica como un aumento de la heterogeneidad de la superficie ecogénica regular de una fisis normal en un bovino de esa edad. De acuerdo con HART y col. (2006), opinamos que, mediante esta técnica, se pueden observar los cambios óseos con una gran precocidad.

6.2.5.– Secuestro óseo

De acuerdo con BUTLER y col. (1993) y BAXTER y TURNER (2004), los requisitos imprescindibles para la formación de un secuestro son la falta de vascularización y la infección, que con frecuencia se producen en las fracturas abiertas incompletas y, generalmente, conminuta de los bovinos (GUFFY, 1968; KAHN y col., 1973), o en ocasiones, en fracturas tratadas quirúrgicamente (SÁNCHEZ–VALLE y col., 2014); el hematoma formado como consecuencia de un traumatismo romo sobre la cortical ósea, sería susceptible de infectarse por vía hematógena, conduciendo a la formación de un secuestro (BUTLER y col., 1993; BAXTER y TURNER, 2004).

La mayor parte de los secuestros de los bovinos tienen lugar en áreas del esqueleto, como las extremidades, que adolecen de una escasa cobertura de tejido blando (FIRTH, 1987; CLEM y col., 1988; SQUIRE y col., 1990; GREENOUGH y col., 1997; CLERC y col., 2005). Nuestras observaciones, en un secuestro en el metatarsiano de un bovino de siete meses de edad, están de acuerdo con lo descrito por FIRTH (1987), HIRSBRUNNER y col. (1995) y VALENTINO y col. (2000), cuando citan que éste es el hueso afectado con mayor asiduidad, siendo los animales mayores de seis meses los más susceptibles; la presencia del proceso en ausencia de fractura estaría en consonancia con los autores citados, cuando apuntan que el origen es frecuentemente traumático.

6.2.5.1.– Imágenes

La salida de exudados de color amarillento desde una herida abierta en un bovino en el que, con el paso del tiempo, no cesa la claudicación, podría deberse, de acuerdo con CLERC y col. (2005) y SÁNCHEZ–VALLE y col. (2014), a la presencia de un secuestro óseo, originado en los fragmentos generados en una fractura incompleta; estos exudados procederían de la descomposición ósea debido al padecimiento de osteomielitis; sin embargo, nuestras observaciones nos inducen a opinar, de acuerdo con BUTLER y col. (1993) y BAXTER y TURNER (2004), que la ausencia de cualquier tipo de laceración en la piel no debe inducirnos a excluir alegremente la posibilidad de su padecimiento.

En nuestro caso, al igual que BARGAI y col. (1989), describimos el secuestro como un fragmento radioopaco de cortical ósea, de tamaño y forma variable, enmarcado por una línea radiolúcida. Este proceso, al cursar con o sin infección ósea, produciría la rarefacción del secuestro por los fenómenos de lisis ósea que se generan con el fin de eliminar el fragmento; a la vez que, como consecuencia de la reacción inflamatoria circundante, dedicada al aislamiento de lo que a estas alturas ya es, de hecho, un cuerpo extraño, se produce una esclerosis de la cortical ósea adyacente, que hace que ésta aparezca radiográficamente engrosada y con un aumento de su radiodensidad. La inflamación ósea al afectar al periostio, produciría un sobrecrecimiento y mineralización de éste, con el consiguiente aumento de su radiodensidad, signos radiológicos que coincidirían con los de una osteítis (BARGAI y col., 1989; BUTLER y col., 1993; GAUGHAN, 2003; SWINEBOARD y col., 2003; BAXTER y TURNER, 2004; DELGADO y col., 2007_a; KOFLER, 2009; KOFLER y col., 2014; SÁNCHEZ–VALLE y col., 2014). La radiografía nos permite igualmente comprobar si el secuestro se ha producido como resultado de una fractura incompleta (BARGAI y col., 1989; CLERC y col., 2005; SÁNCHEZ–VALLE y col., 2014), y coincidimos con KNELLER (2009) en que la respuesta perióstica podría, en ocasiones, dificultar o incluso impedir la comprobación de una posible fractura ósea subyacente. Por todo ello, consideramos que la radiografía es el medio imaginológico de elección para su diagnóstico.

Mediante la ecografía, los signos que observamos en la zona del secuestro óseo son muy parecidos a los de una osteítis, al acompañarse este proceso de una lesión perióstica persistente que lo rodea por todos los lados. Al igual que BOHN y col. (1992), KOFLER (1997; 2009), REEF (1998; 2005), BASSAGE y col. (2000), SWINEBOARD y col. (2003), DENOIX (2005), BUCZINSKI y DES COTEAUX (2009), KOFLER y col. (2014) y SÁNCHEZ–VALLE y col. (2014), observamos la osteítis producida como resultado del secuestro, como una alteración de la hiperecogenicidad uniforme con sombra acústica de la superficie ósea sana, que aparece como un borde hiperecogénico irregular, discontinuo y rugoso, debido a la proliferación ósea desordenada y de calidad anómala, que se produce a causa de la infección o la inflamación ósea o perióstica; además, se puede observar también el engrosamiento y la disminución de la ecogenicidad de los tejidos blandos que se interponen entre la sonda y el hueso. De acuerdo con los autores citados, consideramos que la ecografía es mucho más sensible que la radiografía para evaluar la osteítis producida; sin embargo, en nuestra opinión, esta técnica, a diferencia de la radiografía, no es muy sensible ni específica a la hora de la observación del secuestro.

6.2.6.– Anomalías congénitas

Al igual que MOSBAH y col. (2012), estimamos que las anomalías congénitas que acontecen en los miembros de los bovinos son relativamente frecuentes; estas malformaciones, por lo general, infligen una gran invalidez en los bovinos que las padecen.

Nuestros hallazgos, pese a lo reducido de su número, parecen coincidir con lo descrito por WISNER y POLLARD (2009), que consideran que la tibia es uno de los huesos largos involucrados con mayor frecuencia en los procesos de agenesia o hipoplasia; sin embargo, a diferencia de lo publicado por MOSBAH y col. (2012), esta hipoplasia es unilateral y no se acompaña de la agenesia o hipoplasia de la rótula.

De acuerdo con la descripción que hacen de la polidactilia en los equinos POLLIT (1998) y CARSTANJEN y col. (2007), en nuestro caso ésta se manifestó en el aspecto medial del miembro afectado, como era de esperar a juzgar por los datos aportados por

estos autores, que se refieren a este dedo en el 80% de los casos, y a la presencia de un único dedo supernumerario en el 60% de los equinos afectados.

Consideramos, al igual que MOSBAH y col. (2012), que puede ser adecuado calificar de amputación congénita a la agenesia total o hemimelia, al caracterizarse esta malformación en los miembros por el desarrollo normal de las estructuras proximales y una ausencia de la totalidad de las estructuras distales al punto de la malformación; proceso que en nuestro estudio se observó a nivel de la articulación del menudillo.

6.2.6.1.– Imágenes

De acuerdo con CARSTANJEN y col. (2007), la fase de exploración clínica parece suficiente, por sí sola, para realizar el diagnóstico de las malformaciones congénitas; sin embargo, pese a lo evidente de las amputaciones congénitas y las polidactilias, en nuestra opinión, se hace preciso el empleo de algún medio de diagnóstico por imagen como la radiografía para la determinación de la existencia de anomalías óseas y una caracterización más concreta de las mismas.

La radiografía, de acuerdo con WISNER y POLLARD (2009), se muestra imprescindible para el diagnóstico de las aplasias parciales o de las agenesias; así como para comprobar, en los casos de polidactilia, el grado de formación de la totalidad de los segmentos óseos del metápodo y del acrópodo. Al igual que VANDERPERREN y col. (2009_b), consideramos que esta técnica permite, asimismo, observar el padecimiento o no de hipoplasia en los pacientes afectados de aplasia, agenesia o polidactilia.

La ecografía nos permite observar, tal como afirman REEF y col. (2004_b), que los huesos supernumerarios aparecen como una línea hiperecogénica continua con sombra acústica, sin que hayamos podido comprobar que ésta se encuentre recubierta de una delgada capa hipoecoica de cartílago. La ultrasonografía, de acuerdo con VANDERPERREN y SAUNDERS (2009_b), permite, de igual modo, comprobar la ausencia de estructuras tales como los ligamentos colaterales en los casos de agenesia o de aplasia parcial de algún hueso, al igual que la agenesia de los sesamoideos o del hueso navicular.

6.2.7.– Hipoplasia o inmadurez ósea

Coincidimos con SÁNCHEZ y BERNARDO (2013) en considerar a las hipoplasias óseas como una de las formas clínicas de las Enfermedades Ortopédicas del Desarrollo, también denominadas **Problemas de Desarrollo Esquelético**; afecciones que, en su conjunto, pueden ser definidas como cualquiera de los desórdenes músculo–esqueléticos, consecuentes al crecimiento y maduración, que pueden presentarse en los jóvenes, provocados por problemas multifactoriales como predisposición genética, sobrealimentación, desequilibrios dietéticos, desequilibrios hormonales, traumatismos o ejercicios inadecuados, alteraciones metabólicas o alimenticas o enfermedades de la madre, del feto o de la placenta durante la gestación.

La comprobación de la existencia de hipoplasia de los huesos cuboides del carpo en el 82,5% de los bovinos afectados de inmadurez ósea, parecería mostrar la predisposición de los huesos del carpo a su padecimiento; nada más lejos de la realidad, pues lo que nos reflejan estos resultados es, al igual que para el resto de las afecciones estudiadas, la mayor incidencia de procesos que cursan con algún tipo de claudicación o de deformidad en las extremidades anteriores de los bovinos, pues la hipoplasia se manifiesta por igual en los huesos cuboides del carpo y del tarso y en los sesamoideos proximales del bovino afectado.

Nuestros resultados nos han permitido, además de comprobar la hipoplasia ósea en los huesos cuboides, demostrar que esta afección es extensible a los huesos sesamoideos proximales de los bovinos; de ahí que estemos de acuerdo con BAXTER y TURNER (2004), BERTONE (2004_b), BRAMLAGE (2006), BRAMLAGE y AUER (2006), HERMANS y col. (2008), BUSONI (2009), MURRAY y DYSON (2009), VANDERPERREN y col. (2009_b) y SÁNCHEZ y BERNARDO (2013), en considerar la hipoplasia, tanto de los huesos cuboides como de los sesamoideos proximales, como una consecuencia de la inmadurez del esqueleto en el momento del nacimiento, donde la osificación endocondral de los huesos carpianos, tarsianos y sesamoideos debería haber llegado hasta un punto cercano a la periferia del hueso, para completarse en el primer mes de vida; estos huesos, al no haberse osificado suficientemente como para

soportar las fuerzas del peso correspondientes al apoyo normal, se ven predispuestos a sufrir algún tipo de compresión que, a su vez, provoca que el bovino presente un grado de claudicación variable que, en algunos casos, puede no ser evidente hasta tiempo después del nacimiento.

En un estudio realizado en potros prematuros o mellizos, HERMANS y col. (2008) comprobaron que la totalidad de los pacientes padecían hipoplasia ósea. En nuestro caso, al comprobar la ausencia de animales prematuros o mellizos entre los bovinos afectados de inmadurez ósea de nuestro estudio, nos inclinamos a opinar que los pacientes afectados de hipoplasia ósea habrían nacido subdesarrollados o inmaduros por alguna razón metabólica que, a su vez, podría depender de la raza de los bovinos; hecho que estaría de acuerdo con MIRANDA y col. (2002) cuando describen que la hipertrofia muscular que padecen los bovinos de la variedad "culona" de la raza Asturiana de los Valles debe de considerarse como un síndrome, ya que afecta tanto a los caracteres físicos como a los fisiológicos e histológicos. Esto estaría de acuerdo con BAXTER y TURNER (2004) y con SÁNCHEZ y BERNARDO (2013), que citan la predisposición genética como una de las posibles causas enfermedades ortopédicas del desarrollo.

6.2.7.1.– Relación hipoplasia ósea – sexo

Al comprobar que el 78,1% de los pacientes afectados eran machos, se demostró una relación estadística significativa entre la hipoplasia ósea y el sexo de los bovinos; relación que podría explicarse, en nuestra opinión y de acuerdo con SILVA y col. (2001), por el mayor peso que alcanzan los machos en el momento del nacimiento, lo que haría que las consecuencias de la inmadurez ósea, como por ejemplo la deformidad flexural, se manifestasen en éstos en mayor medida que en las hembras.

6.2.7.2.– Relación hipoplasia ósea – demora en la fecha prevista del parto

La hipoplasia ósea no muestra una relación estadísticamente significativa con la demora en la fecha prevista del parto; sin embargo, el hecho de que el 34,20% de los bovinos afectados nacieran con una demora superior a los 11 días, nos induce a pensar que un número importante de éstos tendrían un peso mayor al nacimiento, que influiría en

manifestar las consecuencias de padecer hipoplasia ósea, y que quizá sea la relativa escasez de casos la que ha dado lugar a una falta de apoyo estadístico a las evidencias clínicas.

6.2.7.3.– Relación hipoplasia ósea – peso al nacimiento

Pese a la opinión general de que el peso puede favorecer la manifestación de las consecuencias del padecimiento de inmadurez ósea, en nuestro estudio no se ha podido demostrar una relación estadísticamente significativa entre el peso al nacimiento y el padecimiento de hipoplasia ósea de los bovinos de peso inferior a 41 Kg y los de pesos comprendidos entre 41 y 50 Kg, consideramos que esto puede ser debido a la predisposición genética que parece existir para el padecimiento de las enfermedades ortopédicas del desarrollo (BAXTER y TURNER, 2004; SÁNCHEZ y BERNARDO, 2013), aunque aparentemente entre en contradicción con la consideración hecha por MIRANDA y col. (2002), quienes afirman que la hipertrofia muscular que manifiestan algunos bovinos de la raza Asturiana de los Valles, que tiene un carácter hereditario demostrado y que afecta tanto a los caracteres físicos como a los fisiológicos e histológicos, debe de considerarse como un síndrome; a esto hay que añadir que el porcentaje de afectados es claramente inferior en los terneros de más de 61 Kg, lo que nos deja sin resolver la duda de si la hipoplasia ósea está más relacionada con la inmadurez en el momento del parto, con el exceso de tamaño fetal o con ambos factores a la vez; por lo que, una vez más, consideramos que quizá sea necesario analizar un mayor número de casos para poder, o no, dar apoyo estadístico a las observaciones clínicas.

6.2.7.4.– Relación hipoplasia ósea – condición corporal materna

Pese a que no se ha podido comprobar la existencia de una relación estadísticamente significativa entre la condición corporal de las madres y el padecimiento de hipoplasia ósea, el hecho de que el 60,5% de los bovinos afectados tuvieran madres con una condición corporal superior a la normalidad, nos induce a pensar en dos posibilidades:

En primer lugar, es posible que el exceso de energía en la alimentación de las madres influya negativamente en el correcto desarrollo uterino de los terneros, de modo similar a lo que SÁNCHEZ y BERNARDO (2013) explican, basándose en numerosos estudios que demuestran una mayor incidencia de otra de las denominadas enfermedades ortopédicas del desarrollo, la osteocondrosis, en poblaciones de caballos donde a los potros se les alimenta con el 100% de los requerimientos de hidratos de carbono y proteínas, o incluso se les suplementa hasta alcanzar el 120-130% de las necesidades requeridas.

En segundo lugar, es posible que haya un buen número de madres cuyo metabolismo durante la gestación se ocupe en mayor medida de su propio anabolismo que del crecimiento fetal, engordando durante la misma en consecuencia, y dando lugar a un desarrollo escaso o desequilibrado de los fetos y a un nacimiento de éstos en condiciones de inmadurez, por causas sobrevenidas como la inflamación de la placenta durante la gestación, graves y prolongados disturbios metabólicos o parasitaciones intensas (HERMANS y col., 2008).

6.2.7.5.– Relación hipoplasia ósea – deformidad flexural

Al comprobar que el 65,8% de los bovinos afectados de inmadurez ósea mostraban alguna deformidad flexural congénita, hemos encontrado una relación estadística altamente significativa, en la que el riesgo de padecer ambos procesos conjuntamente fue 17 veces mayor que de padecerlos por separado; resultados que estarían de acuerdo con ADAMS y SANTSCHI (2000), KIDD y BARR (2002), BERTONE (2004), McILWRAITH (2004), DIRKSEN (2005), AUER (2006), LARA y col. (2009), YARDIMCI y col. (2012), PARRAH y col. (2013) y SÁNCHEZ y BERNARDO (2013) cuando citan, en el origen de deformidades flexurales congénitas, a las anomalías del desarrollo óseo que se producen durante la gestación, como consecuencia de la desproporción entre el crecimiento de la masa muscular y los tendones y el del esqueleto en el último trimestre de la gestación, siendo en nuestra opinión el elevado peso al nacimiento de los bovinos de la raza Asturiana de los Valles lo que incidiría en la aparición de alguna deformidad flexural como consecuencia del padecimiento de hipoplasia ósea.

6.2.7.6.– Relación hipoplasia ósea – deformidad angular

En nuestro estudio, pese a que se diagnosticó la hipoplasia ósea (proceso al que atribuimos un componente hereditario) en el 37,5% de los animales, tan sólo fue coincidente con deformidad angular en el 14,9% de los casos, deformidades que se resolvieron, en su mayoría, de forma espontánea, por lo que la relación entre ambos procesos resultó estadísticamente no significativa. Esto parece contradecir las afirmaciones que en equinos hacen AUER (1998), BRAMLAGE (2006), HERMANS y col. (2008), MURRAY y DYSON (2009) y SÁNCHEZ y BERNARDO (2013), quienes describen a las deformidades angulares como una posible consecuencia de la inmadurez ósea en los potros neonatos, una vez que se produce la deformación del hueso hipoplásico; sin embargo, en nuestra opinión, la falta de significación estadística de nuestros resultados se debe a otros factores distintos de la ausencia de relación fisiopatológica entre ambos procesos, por lo que quizá se requieran estudios más amplios y profundos para solventar esta falta de congruencia.

6.2.7.7.– Relación hipoplasia ósea – suplemento con correctores

La casi total ausencia de suplementación con correctores vitamínico minerales en la alimentación de las madres de los bovinos afectados de hipoplasia ósea (0,9%) y, en general, de todos los animales incluidos en nuestro estudio, ha dado lugar a la ausencia de una asociación estadísticamente significativa entre ambos factores; pero, dado que prácticamente ninguno de nuestros ganaderos utiliza estos productos en sus explotaciones, no es posible establecer un estudio comparativo fiable entre los animales que sí reciben correctores y los que no lo hacen; sin embargo, la alta prevalencia de este problema del desarrollo en nuestra población de estudio, que hace que el 99,1% de los animales no suplementados sufran hipoplasia y que el 37% de los hipoplásicos procedan de madres no suplementadas nos podría indicar, de acuerdo con BAXTER y TURNER (2004) y con SÁNCHEZ y BERNARDO (2013), que los desequilibrios en minerales traza que se suelen producir en la dieta, en particular las deficiencias de cobre, actuarían como una de las causas que originan alteraciones en la osificación endocondral.

6.2.7.8.– Imágenes

De acuerdo con BAXTER y TURNER (2004), consideramos que la osificación incompleta de los huesos cuboides carpianos y tarsianos y de los sesamoideos proximales, que afecta a un gran número de bovinos, no es susceptible de ser diagnosticada mediante la mera exploración física, o al menos no con facilidad, pues tan solo podemos observar sus consecuencias.

La radiografía nos ha permitido, de acuerdo con AUER (1998), KIDD y BARR (2002), BAXTER y TURNER (2004), BRAMLAGE (2006), BRAMLAGE y AUER (2006), HERMANS y col. (2008), MURRAY y DYSON (2009) y VANDERPERREN y col. (2009_b), confirmar el diagnóstico de una osificación retrasada de los huesos carpianos o tarsianos y de los sesamoideos proximales. Éstos presentan un aspecto redondeado, sin su forma cúbica normal en el caso del carpo y el tarso, y, a diferencia de lo descrito por los autores citados anteriormente, en nuestros casos presentan unos bordes regulares, y los espacios articulares, radiográficamente, parecen ser mayores de lo normal debido al mayor grosor del estrato cartilaginoso radiolúcido que rodea al núcleo central de osificación; en el caso de los huesos sesamoideos proximales, presentan una menor radiodensidad y una asimetría en su tamaño, al mostrar una diferencia significativa entre ellos.

La ecografía, además de permitirnos comprobar de un modo eficaz el grado de osificación de los huesos cuboides carpianos y tarsianos, también nos ha proporcionado imágenes definitorias de este padecimiento en los huesos sesamoideos proximales. Coincidimos con REEF y col. (2004_b) al comprobar que la superficie de un hueso hipoplásico aparece como una gruesa línea hiperecogénica e irregular, que se produciría, en nuestra opinión, al permitir el paso de los ultrasonidos de forma irregular, como consecuencia de la inexistencia de una única línea de osificación, suficientemente densa; esta línea irregular aparece cubierta por una gruesa capa de cartílago hialino hipoecoico, en el que aparecen intentos de osificación que visualizamos como puntos ecogénicos en su espesor; finalmente, en la ecografía, los huesos cuboides aparecen, aparentemente, mal alineados y con un amplio espacio articular entre los mismos.

6.3.– AFECCIONES DE LAS ARTICULACIONES

6.3.1.– Luxaciones

Hemos comprobado y documentado, al igual que BUTLER y col. (1993), McILWRAITH (2004), SÁNCHEZ–VALLE (2008), MURRAY y DYSON (2009), NICHOLS y LARDÉ (2014) y SÁNCHEZ–VALLE y col. (2014), la pérdida de la integridad de los ligamentos colaterales de la mayoría de las articulaciones afectadas de luxación o dislocación; lesión a la que añadimos el hallazgo de la rotura del tendón flexor digital profundo en el bovino que padecía la luxación dorsal de la articulación interfalangiana distal.

En uno de los bovinos, en el que se diagnosticó la dislocación lateral congénita y unilateral de la rótula, al no comprobarse la existencia de displasia de la tróclea femoral o la hipoplasia o rotura de las estructuras ligamentosas de soporte (McILWRAITH, 2004; SULLINS, 2004; BUSONI, 2009), se consideró que el proceso sería, de acuerdo con TRYPHONAS y col. (1974), HAMILTON y col. (1978) y DIRKSEN (2005), un efecto secundario a la parálisis que pudimos diagnosticar del nervio femoral; que aconteció sin duda en el momento del nacimiento, y sin que la anamnesis revelase un exceso de tracción ni se comprobase un tamaño desmedido del feto. Este proceso, en nuestra opinión y de acuerdo con TURNER (1989), GREET (2000), DIRKSEN (2005) y THRALL (2009), resulta infrecuente en los bovinos.

A diferencia de lo encontrado por SÁNCHEZ–VALLE (2008) y SÁNCHEZ–VALLE y col. (2014) en equinos, donde la luxación dorsal de la articulación interfalangiana proximal presentaba la mayor frecuencia, sin mediar infección en el proceso, en nuestro estudio tan solo hemos diagnosticado un paciente afectado por la luxación lateral de la articulación interfalangiana proximal del dedo cuarto de una extremidad posterior, que supuso el 14,3% de los bovinos afectados, y que cursó asimismo acompañada de artritis séptica.

Nuestros hallazgos hacen que no compartamos la afirmación de TURNER (1989) y DIRKSEN (2005) acerca de que las luxaciones de los huesos del carpo sean acontecimientos raros en los bovinos. Pese a que esta afección se ha diagnosticado tan solo en dos pacientes, el hallazgo de una relación estadística altamente significativa entre el padecimiento de artritis sépticas y las luxaciones, nos induce a opinar que la elevada frecuencia con la que se diagnostican procesos infecciosos en el carpo de los bovinos (el 43,9% del total de las diagnosticadas en nuestro estudio) podría dar lugar a un problema de infradiagnóstico como consecuencia de que, de producirse una luxación, la ausencia de una deformación angular ayudaría a que la dislocación pasara inadvertida en la mayoría de las ocasiones.

Las luxaciones que afectan a las articulaciones metacarpo o metatarso–falangianas no nos parecen tan escasas en los bovinos como describen RÖTHLISBERGER y col. (2000), pues en nuestro estudio representan el 28,6%; siendo, por lo general, muy evidentes al presentarse acompañadas de alguna deformidad angular (CARTER, 1989_a; GREENOUGH, 1995; STANEK, 2005; BRITT y TUCKER, 2009). En esta ocasión, ante la deformidad angular producida, la presencia de artritis séptica no debería inducirnos a atribuir la falta de apoyo al proceso infeccioso.

De acuerdo con GREENOUGH y col. (1996), que describen la destrucción necrótica de la inserción del tendón flexor digital profundo en la falange distal como consecuencia del padecimiento de un proceso séptico en la articulación interfalangiana distal de los bovinos, y con McILWRAITH (2004) y PENTECOST y NIEHAUS (2014), cuando citan que la infección previa en un tendón sería una de las causas determinantes de su rotura, opinamos que la difusión de la infección desde unas articulaciones hacia los ligamentos colaterales o los tendones produciría, en un primer momento, su inflamación (desmitis o tenositis), lo que comprometería la estabilidad articular y favorecería su rotura y la posterior luxación articular.

Los fenómenos de proliferación ósea, como los que acontecen merced a la descompensación de las presiones que se ejercen en las distintas superficies óseas, de las articulaciones que padecen displasia fisaria, actuarían, en nuestra opinión y de acuerdo con SÁNCHEZ–VALLE (2008) y SÁNCHEZ–VALLE y col. (2014),

lesionando alguno de sus ligamentos colaterales como consecuencia del roce, de la tensión excesiva y de la presión de éstos sobre la proliferación perióstica, circunstancias que al producir su debilitamiento favorecerían su rotura y, en consecuencia, la posterior luxación de la articulación.

6.3.1.1.– Relación luxaciones – artritis sépticas

Cuando relacionamos la aparición de luxaciones con la presencia de artritis séptica, observamos que el 10,5% de los pacientes afectados de artritis séptica presentaron asimismo alguna luxación, lo que representa el 85,7% de los animales diagnosticados de luxaciones; apareciendo una relación estadística altamente significativa, según la que el riesgo de padecer una luxación es casi 29 veces mayor en los pacientes afectados de artritis. Estos resultados son acordes con lo afirmado por CARTER (1989_a), GREENOUGH (1995), STANEK (2005), BRITT y TUCKER (2009) y MARCHIONATTI y col. (2014), cuando citan que la progresión de la artritis séptica en el menudillo, a través de la difusión de los gérmenes, sería el origen de mal alineamiento, subluxación o colapso de la articulación.

6.3.1.2.– Relación luxaciones – desmitis

El padecimiento de desmitis presenta, como no podía ser de otra forma, una relación estadística altamente significativa con la aparición de luxaciones articulares; pues los ligamentos participan, de acuerdo con SIMKIN (1979), McILWRAITH (2004) y ALONSO (2009), en la estabilidad de una articulación; de manera que, al producirse su rotura y perder éstos por completo su función, se origina la luxación de la articulación.

6.3.1.3.– Imágenes

Al igual que BERTONE (2004), hemos podido comprobar lo obvio que resulta el diagnóstico de la luxación del menudillo, al cursar ésta con la presencia de una desviación angular; sin embargo, la exploración física no nos parece suficiente para la caracterización de una luxación, pues ésta se revela, en ocasiones, como una deformidad en los tejidos blandos, que origina la alteración en sus movimientos, dolor y, en la

mayoría de los casos, claudicación; en consecuencia, para un diagnóstico más completo, consideramos de suma utilidad recurrir a exploraciones complementarias como la radiográfica y la ecográfica.

La radiografía ha sido suficiente, en la mayoría de los casos, para documentar esta lesión, pues mediante esta técnica se puede ver, además de un engrosamiento de los tejidos blandos, la falta de alineación, la desituación y, sobre todo, la incongruencia de las facetas articulares, además de comprobar la existencia de las reacciones características descritas por todos los autores revisados (DIK y GUNSSER, 1989; TURNER, 1989; BUTLER y col., 1993; PARK y col., 1996; RÖTHLISBERGER y col., 2000; STANEK, 2003; SÁNCHEZ–VALLE, 2008; BRITT y TUCKER, 2009; BUSONI, 2009; VANDERPERREN y SAUNDERS, 2009_a; SÁNCHEZ–VALLE y col., 2014); sin embargo, no nos permite determinar con exactitud las lesiones de los tejidos blandos implicados en el proceso. Al igual que BUSONI (2009), radiográficamente observamos la luxación patelar lateral como una malposición de la rótula al lado correspondiente de la articulación de la babilla.

Mediante la ecografía, ha sido posible encontrar un mayor espacio articular en uno de los lados de la articulación debido a la luxación, tal y como describen DENOIX (1996; $2004_{a,b}$), SÁNCHEZ–VALLE y col. (2006; 2014) y SÁNCHEZ–VALLE (2008); esta técnica nos permite observar la alteración en la congruencia de las superficies articulares, además de documentar de forma precisa las lesiones de los tejidos blandos, tales como la rotura de los ligamentos colaterales o de algún tendón, la inflamación del tejido periarticular y la reacción ósea periarticular que ocurre como consecuencia del tiempo transcurrido.

6.3.2.– Artritis sépticas

Estamos de acuerdo con DIRKSEN (2005) cuando las describe como procesos habituales en los bovinos, que se manifiestan con una mayor frecuencia en las primeras semanas de vida y que, por lo general, afectan de forma sucesiva y rara vez simétrica a las diferentes articulaciones.

En nuestros resultados, la incidencia de las artritis sépticas como causa de cojera en los bovinos (18,8%), es ligeramente superior a la indicada por DESROCHERS y FRANCOZ (2014) en cebaderos de Israel (13,8%) y de los Estados Unidos de América (12,0%), y hemos podido comprobar, al igual que los autores citados y DIRKSEN (2005), que el carpo, el tarso y el menudillo han sido las articulaciones afectadas con una mayor frecuencia.

Nuestros resultados coinciden con lo descrito por VERSCHOOTEN y DE MOOR (1974), TURNER (1989), STASHAK (2004), DIRKSEN (2005), BRITT y TUCKER (2009), BUSONI (2009), MURRAY y DYSON (2009), RIEDESEL (2009) y DESROCHERS y FRANCOZ (2014) en cuanto a las posibles vías de infección articular. En nuestra opinión, de acuerdo con DIRKSEN (2005), GARCÍA–JIMÉNEZ y GONZÁLEZ (2008), DYSON (2009) y DESROCHERS y FRANCOZ (2014), el padecimiento de neumonía, diarrea o septicemia, incluso en ausencia de afección umbilical en los bovinos recién nacidos, origina con frecuencia la difusión de gérmenes por vía hematógena hacia las articulaciones. Las infecciones periarticulares o las heridas contusas en la piel, que facilitarían el paso de los gérmenes y la posterior infección del entorno articular, también son mecanismos altamente probables de propagación de la infección al interior de la articulación.

De igual modo estamos de acuerdo con McILWRAITH (2004), cuando cita a la sepsis sistémica como un factor de riesgo para la infección ósea o articular, al describir cómo los potros con tasas de sepsis más altas presentan una mayor incidencia de infecciones articulares, y al señalar a los traumatismos articulares, únicos o repetidos, como predisponentes para la infección.

Al igual que DESROCHERS y FRANCOZ (2014), opinamos que la ausencia de tratamiento médico en las artritis sépticas de los bovinos, o incluso su demora, acarrea unas consecuencias dramáticas, al ser éstas capaces de comprometer, e incluso anular, de un modo irreversible la función articular.

6.3.2.1.– Relación artritis sépticas – peso al nacimiento

Al relacionar la artritis con el peso al nacimiento de los bovinos, comprobamos que no existe una relación estadísticamente significativa entre ambos factores, pese a que parece lógico que, como afirman YARDIMCI y col. (2012), los animales con un peso al nacimiento superior a la media tendrían una predisposición mayor a sufrir problemas ortopédicos y, en consecuencia, traumatismos en las articulaciones, y que los de menor peso, si éste es consecuencia de inmadurez neonatal o de una escasa transferencia de inmunidad pasiva, podrían estar más predispuestos al padecimiento de infecciones sistémicas, como señalan GARCÍA–JIMÉNEZ y GONZÁLEZ (2008) y DESROCHERS y FRANCOZ (2014); todo ello nos hace pensar que es posible que, o bien ambas situaciones contrapuestas alteran los valores medios y eliminan la significación estadística, o bien la muestra era pequeña y no la distribuimos adecuadamente para el análisis estadístico.

6.3.2.2.– Relación artritis sépticas – ausencia de cama

La ausencia de cama muestra una relación estadísticamente significativa con el padecimiento de artritis sépticas al demostrarse esta carencia en el 61,4% de los bovinos afectados de artritis séptica; hallazgo que estaría en consonancia con STANEK (1997_c), DIRKSEN (2005), MUSTE y col. (2009) y DESROCHERS y FRANCOZ (2014) que describen la aparición de lesiones en la piel y las estructuras adyacentes, en los bovinos, como consecuencia de la carencia de cama en las plazas o cubículos donde se alojan, lesiones que actuarían, al permitir el paso de los gérmenes hacia la articulación, como una causa predisponente para la presentación de la artritis. Opinamos, al igual que MUSTE y col. (2009), que la presencia de cama incidiría positivamente en la evolución de la gravedad de su curso.

6.3.2.3.– Relación artritis sépticas – edad

La distribución etaria que comprobamos en nuestros resultados, que muestra una relación estadística altamente significativa con la presentación de artritis, y en la que comprobamos que el 82,5% de las infecciones articulares se desarrollan en bovinos

menores de 4 meses de edad, estaría de acuerdo con los datos de DIRKSEN (2005), quien describe que las artritis sépticas afectan con mayor frecuencia a los terneros en sus primeras semanas de vida. La explicación a estos datos la encontraríamos, en nuestra opinión y de acuerdo con DIRKSEN (2005), GARCÍA–JIMÉNEZ y GONZÁLEZ (2008), DYSON (2009) y DESROCHERS y FRANCOZ (2014), en la elevada frecuencia de recién nacidos con un fallo en la transferencia de la inmunidad pasiva, que les predispone a padecer altos grados de sepsis o enfermedades multisistémicas.

6.3.2.4.– Relación artritis sépticas – tipo de estabulación

Pese a la ausencia en los resultados de una relación estadísticamente significativa entre el tipo de estabulación y la aparición de artritis séptica, el hecho de que nuestros datos muestren que el 52,9% de los bovinos afectados de artritis séptica se encontraban libres en el establo nos induce a opinar, de acuerdo con MUSTE y col. (2009) y DESROCHERS y FRANCOZ (2014), que éstos, frente a los que se encuentran en el campo e incluso libres en un cubículo o amarrados, presentan una probabilidad mayor de sufrir contusiones, que actuarían facilitando el paso de los gérmenes, y que la falta de respaldo estadístico en nuestros resultados, probablemente, se debe a la dispersión de los datos y al escaso número de pacientes de la muestra.

6.3.2.5.– Relación artritis sépticas – onfaloflebitis

El padecimiento de onfaloblebitis en los bovinos de nuestro estudio muestra una relación estadísticamente significativa con la aparición de artritisséptica, que resulta en que el riesgo de padecer ambos procesos conjuntamente es casi 6 veces mayor que el de padecerlos por separado; resultados que estarían de acuerdo con VERSCHOOTEN y DE MOOR (1974), TURNER (1989), STASHAK (2004), DIRKSEN (2005), BRITT y TUCKER (2009), BUSONI (2009), MURRAY y DYSON (2009), RIEDESEL (2009) y DESROCHERS y FRANCOZ (2014), que describen como frecuente el papel de la vía umbilical como una fuente de infección en los recien nacidos; infección umbilical a la que contribuiría, de acuerdo con DESROCHERS y FRANCOZ (2014), una inadecuada

higiene y desinfección umbilical después del nacimiento y un fallo en la transferencia de la inmunidad pasiva.

Estamos de acuerdo con RIEDESEL (2009) al citar que ni la articulación interfalangiana distal ni la articulación interfalangiana proximal, suelen estar involucradas en el síndrome de poliartritis séptica del recién nacido.

6.3.2.6.– Relación artritis sépticas – abscesos

El dato de que el 59,6% de los bovinos afectados por abscesos presentaban asimismo artritis séptica en la región mostró una relación estadística altamente significativa, presentando los animales afectados por estas colecciones purulentas un riesgo de padecer conjuntamente artritis que es 6 veces superior al de los que no los sufren; resultados que estarían de acuerdo con VERSCHOOTEN y DE MOOR (1974), CARTER (1989_b), SULLINS (1989), TURNER (1989), GREENOUGH y col. (1995), STASHAK (2004), DIRKSEN (2005), STANEK (2005), GARCÍA–JIMÉNEZ y GONZÁLEZ (2008), BRITT y TUCKER (2009), BUSONI (2009), MURRAY y DYSON (2009), RIEDESEL (2009) y DESROCHERS y FRANCOZ (2014), que describen, como vía posible para adquirir una artritis séptica, la expansión de la infección a la articulación desde un absceso vecino.

6.3.2.7.– Relación artritis sépticas – tenositis

Despues de comprobar que el 59,3% de los bovinos afectadados de tenositis de nuestro estudio padecían también artritis séptica, se demostró una relación estadística altamente significativa, que resulta en que el riesgo de padecer conjuntamente ambos procesos es casi 13 veces mayor que el de padecerlos por separado; dado que muchas de las inflamaciones tendinosas diagnosticadas en este trabajo eran de origen séptico, es lógico pensar que la propagación de infecciones periarticulares como las que acontecen en las tenositis serían, de acuerdo con VERSCHOOTEN y DE MOOR (1974), CARTER (1989_b), TURNER (1989), GREENOUGH y col. (1995), STASHAK (2004), DIRKSEN (2005), STANEK (2005), BRITT y TUCKER (2009), BUSONI (2009), MURRAY y

DYSON (2009), RIEDESEL (2009) y DESROCHERS y FRANCOZ (2014), un origen más que probable para los gérmenes que producen la infección articular.

6.3.2.8.– Relación artritis sépticas – tenosinovitis

En línea con el resultado anteriormente comentado, la presencia de tenosinovitis, que comprobamos en el 64,9% de los bovinos afectados de artritis séptica, muestra una relación estadística altamente significativa entre ambos procesos, presentando los pacientes un riesgo de padecerlos conjuntamente casi 12 veces mayor que el de padecerlos por separado. Las tenosinovitis sépticas, tal y como describen ANDERSON (1996), KOFLER (1996; 2009), GREENOUGH y col. (1997), DIRKSEN (2005), KOFLER y MARTINEK (2005) y STEINER y col. (2014), generalmente son procesos secundarios a la difusión de gérmenes desde procesos sépticos adyacentes, pero a su vez, al tratarse ellas mismas de infecciones, cuando están adyacentes a una articulación, podrían actuar perfectamente, de acuerdo con DESROCHERS y FRANCOZ (2014), como posibles causas de artritis sépticas.

6.3.2.9.– Relación artritis sépticas – luxaciones

La relación estadística altamente significativa entre estos dos procesos, muestra que los pacientes aquejados de luxaciones tienen un riesgo de padecer artritis 14 veces mayor que el de los que no las presentan; de acuerdo con SÁNCHEZ–VALLE (2008), ALONSO (2009), MURRAY y DYSON (2009) y SÁNCHEZ–VALLE y col. (2014), en el caso de los equinos, la luxación articular implica la pérdida de integridad de alguno de los ligamentos colaterales, de otros estabilizadores de la articulación o de alguno de los tendones que participan en dicha estabilización, lo que ocasiona una gran inestabilidad articular que actuaría, de acuerdo con McILWRAITH (2004), como causa predisponente para la infección en la articulación afectada o en las de otra extremidad, sobrecargadas o deformadas como consecuencia de la falta de funcionalidad del miembro con luxación. Sin embargo, en nuestra experiencia con bovinos, hemos podido comprobar que las luxaciones, prácticamente en todos los casos, eran una consecuencia de la progresión de la artritis séptica que sufría previamente la articulación implicada; datos que están de acuerdo con los reflejados por CARTER (1989_a), GREENOUGH

(1995), STANEK (2005), BRITT y TUCKER (2009) y MARCHIONATTI y col. (2014).

6.3.2.10.– Relación artritis sépticas – osteítis

La osteítis en nuestros resultados, como no podía ser de otra manera, presenta una relación estadística altamente significativa con la artritis séptica, que hace que los bovinos de nuestro estudio presenten un riesgo de padecer ambos procesos conjuntamente que es 10 veces mayor que el de padecerlos por separado; estos resultados están de acuerdo con lo descrito por BARGAI y col. (1998) y por THRALL (2009), que describen la aparición de lesiones óseas, que denominan agresivas, en presencia de infecciones bacterianas como las que aparecen en las artritis sépticas. Las osteítis, no sólo en los bovinos, de acuerdo con BARGAI y col. (1989), BAXTER y TURNER (2004), SÁNCHEZ–VALLE (2008) y SÁNCHEZ–VALLE y col. (2014), aparecen con frecuencia como resultado de la difusión de infecciones desde procesos sépticos cercanos, y la artritis es un candidato ideal a factor predisponente, dado que, por necesidad, las epífisis óseas son partes integrantes de las articulaciones.

6.3.2.11.– Imágenes

La artritis séptica cursa siempre, y más a medida que avanza el proceso, con claudicación, generalmente aguda, y con la deformación de los tejidos blandos periarticulares. Sin embargo, es difícil de diferenciarla de otros procesos (en su mayoría sépticos) que afectan a la región articular o inmediatamente cercana a la articulación, lo que hace necesario, para su completa caracterización, el empleo de medios imaginológicos. Los pacientes, en todas las ocasiones, presentaron diversos grados de inflamación local, tal y como describen STASHAK (2004), SÁNCHEZ–VALLE (2008), RIEDESEL (2009) y SÁNCHEZ–VALLE y col. (2014).

En el momento inicial, cuando no ha comenzado todavía la alteración ósea, mediante la radiografía no se observa ningún signo característico que haga pensar en una posible infección, pues únicamente aparecerá la tumefacción y la deformación de los tejidos blandos periarticulares. Trascurrido un tiempo, en el que las estructuras sufren las

alteraciones consecuentes a la infección y el daño articular se hace irreversible, el diagnóstico radiográfico se hace definitivo; observándose entonces una importante lisis ósea subcondral, que se manifiesta como áreas radiolúcidas mal definidas, que producen el ensanchamiento del espacio articular radiográfico, y una esclerosis ósea adyacente que aparece como un aumento de la opacidad radiográfica. Nuestros hallazgos coinciden con los descritos por VERSCHOOTEN y DE MOOR (1974), BARGAI y col. (1989), DIK y GUNSSER (1989), TURNER (1989), BUTLER y col. (1993), KOFLER (1996), SÁNCHEZ–VALLE (2008), BUSONI (2009), RIEDESEL (2009) y KOFLER y col. (2014) y, al igual que MURRAY y DYSON (2009), consideramos, después de la experiencia adquirida, que una radiografía subexpuesta favorece la visualización de la proliferación ósea inicial.

CARTER (1998_a), STANEK (2005) y HEPPELMAN y col. (2009) indican que estos signos radiográficos descritos no aparecen hasta, por lo menos, 14 días después de producirse la infección; sin embargo, BUSONI (2009) y KOFLER y col. (2014) describen su aparición a los 7 o 10 días de haber comenzado los síntomas clínicos. En este sentido, BUSONI (2009) indica que, en los recién nacidos, debido al infarto causado por la infección en los tejidos óseos y al enlentecimiento consiguiente en la reabsorción ósea, los signos radiográficos pueden demorarse más aún, dato que coincidiría con lo hallado en nuestro estudio.

Coincidimos con la opinión de KOFLER (2009) y KOFLER y col. (2014), acerca de que la ecografía, a diferencia de la radiografía, proporciona información en todos los estadios del proceso, y de acuerdo con esto, nuestros hallazgos ultrasonográficos son similares a los descritos para las inflamaciones sépticas de los bovinos por el citado autor. Mediante esta técnica hemos comprobado la aparición de una superficie ósea subcondral irregular y hasta discontinua, tal como describen DENOIX (1996) y REEF (1998; 2005), que se observa también mediante radiografía, debido a que los animales que exploramos llevaban padeciendo el proceso infeccioso el tiempo suficiente como para presentar estos hallazgos. Opinamos, al igual que DESROCHERS y FRANCOZ (2014), que el examen ecográfico del ombligo en los bovinos recién nacidos permitiría el descubrimiento precoz de signos de infección, lo que permitiría el establecimiento de

los procesos terapéuticos oportunos tempranamente que, a su vez, incidiría en la reducción de la incidencia de las artritis sépticas en los terneros.

6.3.3.– Osteoartritis u osteoartrosis

La osteoartrosis o enfermedad degenerativa articular, como entidad aislada o primaria, a diferencia de lo hallado por SÁNCHEZ–VALLE (2008) en un estudio realizado sobre equinos, fue uno de los procesos más escasamente diagnosticado; sin embargo, pese a no tener un número suficiente de casos que nos permita extraer unas conclusiones certeras, coincidimos con POOL (1996), McILWRAITH (2004), MASRI (2006), VAN WEEREN (2007), CRUZ (2008_a), SÁNCHEZ–VALLE (2008), BRITT y TUCKER (2009) y RIEDESEL (2009) en que, dado que la osteoartrosis es un proceso crónico, propio del envejecimiento y que se agrava con el paso del tiempo, se justifica su baja incidencia en nuestro estudio al tratarse de bovinos de edad inferior a un año.

De igual modo coincidimos con la opinión de diversos autores consultados (POOL, 1996; McILWRAITH, 2004; SÁNCHEZ–VALLE, 2008; BRITT y TUCKER, 2009; RIEDESEL, 2009; NICHOLS y LARDÉ, 2014) acerca de que una de las causas principales de las osteoartrosis es la inestabilidad articular; de hecho, SÁNCHEZ–VALLE (2008) describe la aparición conjunta, en gran número de ocasiones, de la enfermedad degenerativa articular y las entesopatías, encontrando un riesgo de padecer conjuntamente los dos procesos dos veces mayor que de sufrirlos por separado.

En otro orden de cosas, POOL (1996), McILWRAITH (2004), MASRI (2006), VAN WEEREN (2007), CRUZ (2008_a), SÁNCHEZ–VALLE (2008), BRITT y TUCKER (2009), RIEDESEL (2009) y NICHOLS y LARDÉ (2014) relacionan la enfermedad degenerativa articular "secundaria" con múltiples causas, como pueden ser los traumatismos agudos, las infecciones, una mala conformación del miembro o de todo el organismo, las enfermedades del desarrollo esquelético o los traumatismos repetidos de modo crónico en articulaciones sometidas a grandes esfuerzos; por ello, de acuerdo con NICHOLS y LARDÉ (2014), opinamos que una gran parte de los procesos diagnosticados como artritis séptica en nuestro estudio, si no se instaurase el tratamiento indicado antes de que los cambios articulares se hicieran irreversibles o si el animal no falleciera a consecuencia de ésta, o fuera sacrificado, desembocarían en una

osteoartrosis. Para realizar esta afirmación, nos apoyamos en que, en nuestro estudio, se ha comprobado la aparición de fenómenos de remodelación ósea articular, proliferación u osteogénesis y rarefacción u osteolisis en el 42,1% (24) de los 57 pacientes afectados de artritis séptica.

6.3.3.1.– Imágenes

En la exploración física se observa un aumento del tamaño de la articulación, unido a una pérdida de movilidad y un grado de claudicación variable en función de la afectación de dicha articulación, como ya describieron otros autores (NOVALES, 1994; 2004; GOYOAGA y col., 1995; DIRKSEN, 2005; SNYDER, 2006; BRITT y TUCKER, 2009; BUSONI, 2009; RIEDESEL, 2009).

Mediante radiografía la enfermedad degenerativa articular se caracterizó por una proliferación ósea variable, esclerosis de los huesos implicados e importantes áreas de osteolisis, manifestaciones idénticas a las citadas por NOVALES (1994; 2004), GOYOAGA y col. (1995), DIRKSEN (2005), SNYDER (2006), SÁNCHEZ–VALLE (2008), BRITT y TUCKER (2009), BUSONI (2009) y RIEDESEL (2009). Estamos pues de acuerdo con los autores citados en que este proceso puede cursar con remodelaciones que van desde la aparición de un simple osteofito que afecte al borde articular de alguno de los huesos implicados en la articulación, hasta la presencia de una anquilosis total de la misma debida a una gran proliferación ósea, esclerosis de los huesos implicados y áreas de osteolisis.

Mediante ecografía observamos particularmente una alteración de las estructuras blandas periarticulares, especialmente de la cápsula articular, en las que la lesión más frecuentemente documentada fue el engrosamiento de la misma, presentando áreas hipoecogénicas en su interior y aumento de su espesor, sin manifestar necesariamente signos de osificación; sin embargo, el hallazgo más relevante fue la presencia de una alteración de la línea regular de la superficie ósea y articular, que corresponde a la presencia de proliferación ósea, a la alteración del cartílago articular y a la osteolisis; es decir, a la remodelación ósea, tal como la describen DENOIX (1996; $2007_{a,b}$), REEF

(1998; 2005), JONES y McDIARMID (2004), SÁNCHEZ–VALLE y col. (2006) y SÁNCHEZ–VALLE (2008).

Consideramos, al igual que REEF (2005) y SÁNCHEZ–VALLE (2008), que la ecografía es un buen método para diagnosticar la enfermedad articular degenerativa, incluso en fases tempranas, ya que nos permite detectar tempranamente los osteofitos y la alteración de la superficie de los huesos que forman parte de las articulaciones.

6.3.4.– Osteocondritis disecante

La osteocondritis disecante (OCD) es una afección, incluida entre las **enfermedades del desarrollo esquelético**, que constituye una de las formas clínicas que adopta la discondroplasia (BAXTER y TURNER, 2004; SÁNCHEZ–VALLE, 2008; SÁNCHEZ y BERNARDO, 2013; NICHOLS y LARDÉ, 2014). Los factores que predisponen a los animales en crecimiento a padecer osteocondrosis, proceso que se caracteriza por la alteración en la osificación endocondral, incluyen el crecimiento rápido, la predisposición genética y determinados excesos o desequilibrios nutricionales, y su manifestación clínica parece estar determinada por la superposición, sobre los factores predisponentes citados, de traumatismos sobre el cartílago (SÁNCHEZ y BERNARDO, 2013; NICHOLS y LARDÉ, 2014).

En nuestros resultados, las articulaciones afectadas por la osteocondritis disecante en nuestros pacientes fueron solamente el tarso y el carpo, todas ellas unilateralmente y sin afección concurrente de otras articulaciones, lo que concuerda con los datos recogidos de la bibliografía (LÓPEZ–SAN ROMÁN, 1996; 2001; 2005; BAXTER y TURNER, 2004; McILWRAITH, 2004; 2013; NOVALES, 2005; MASRI, 2006; YTHREUS y col., 2007; VAN WEEREN, 2006; BUSONI, 2009; LEPEULE y col., 2011; DENOIX y col., 2013_a; 2013_b; McCOY y col., 2013; OLSTAD y col., 2013; ROBERT y col., 2013). Dados nuestros resultados, no nos queda más remedio que expresar una opinión diferente a la de HILL y col. (1989) y de GARCÍA–JÍMENEZ y GONZÁLEZ (2008), quienes describen la osteocondritis disecante en los bovinos como una inflamación bilateral y simétrica de las articulaciones.

Pese a que JENSEN y col. (1981) y NICHOLS y LARDÉ (2014) citan que la osteocondrosis es una afección escasamente diagnosticada en los bovinos, opinamos que estamos ante un caso de falta de diagnóstico y no de baja prevalencia de la enfermedad y, al igual que STÖBER (2005), SÁNCHEZ–VALLE (2008) y SÁNCHEZ y BERNARDO (2013), entendemos que se trata de una enfermedad relacionada con el tipo de producción, donde es decisiva la discrasia generada entre el rápido crecimiento de los jóvenes, a que da lugar una dieta excesivamente energética, que además, generalmente, es rica en fósforo y pobre en calcio, y un esqueleto de desarrollo más lento y poco entrenado por la escasa movilidad a que se ven sometidos en las condiciones de explotación convencionales, y en la que las habituales deficiencias en el diseño de las explotaciones o en el manejo de los animales actúan favoreciendo los traumatismos sobre los cartílagos articulares afectados, en mayor o menor medida, por la osteocondrosis.

6.3.4.1.– Relación OCD – edad

En nuestro estudio, no ha sido posible demostrar una relación estadísticamente significativa entre la edad y la prevalencia de la enfermedad. Esta falta de significación estadística, en nuestra opinión, se produce debido al elevado número de opciones clínicas que adopta la variable y al escaso diagnóstico que se lleva a cabo de esta afección, diagnóstico que, lógicamente, depende de que el ganadero considere oportuna la visita del veterinario a sus animales afectados, no siempre de forma ostensiblemente grave; dada nuestra experiencia clínica, opinamos, al igual que SÁNCHEZ–VALLE (2008), SÁNCHEZ y BERNARDO (2013) y NICHOLS y LARDÉ (2014) que, pese a que los signos clínicos pueden desarrollarse a cualquier edad, los terneros de entre los seis meses y el año de edad tienen un riesgo de presentar osteocondritis disecante superior al de los animales jóvenes.

Nuestros resultados, en los que se pudo comprobar que el 75% de los bovinos afectados por la osteocondritis disecante tenían una edad inferior a cuatro meses, están de acuerdo con JEFFCOTT (1991), que describe este periodo como la fase más intensa de crecimiento, intervalo de edad que, por ende, sería el periodo con más probabilidades de que aparezcan lesiones relacionadas con la alteración de la osificación endocondral.

6.3.4.2.– Relación OCD – artritis sépticas

La aparición de una relación estadísticamente significativa entre esta afección y el padecimiento de artritis séptica en la misma articulación se explicaría, en nuestra opinión y de acuerdo con DIRKSEN (2005), GARCÍA–JÍMENEZ y GONZÁLEZ (2008), MURRAY y DYSON (2009) y DESROCHERS y FRANCOZ (2014), por el padecimiento inicial de infecciones periarticulares como los apostemas, que se complicarían con la propagación de éstas al interior de la articulación; artritis séptica que, ante la persistencia de las deficiencias en las condiciones de manejo y estabulación que favorecieron su génesis traumática (TURNER, 1989; DIRKSEN, 2005), actuaría facilitando la aparición de osteocondritis disecante, que se produciría, de acuerdo con SÁNCHEZ y BERNARDO (2013) y NICHOLS y LARDÉ (2014), como consecuencia de traumatismos sobre un cartílago afectado por la osteocondrosis y que, además, se hallaría debilitado por la infección ósea.

Al igual que NICHOLS y LARDÉ (2014), consideramos que la osteocondrosis inicial y la osteocondrosis manifiesta, que es la osteocondritis disecante propiamente dicha, son procesos no infecciosos de las articulaciones de los bovinos, y que, de acuerdo TURNER (1989) y de WISNER y POLLARD (2009), la osteoartrosis es, con frecuencia, una secuela de la osteocondrosis manifiesta; en nuestros casos, opinamos que, si los bovinos afectados de OCD en nuestro estudio no fallecieran a consecuencia de la artritis séptica que padecen, o no fueran sacrificados a las tempranas edades en que terminan su ciclo productivo los que superan la infección, sus procesos desembocarían en enfermedades degenerativas articulares.

6.3.4.3.– Relación OCD – ausencia de cama

Pese a comprobar la carencia de cama en el 75% de los bovinos afectados de OCD no se ha podido demostrar la existencia de una relación estadísticamente significativa entre esta deficiencia de manejo y la aparición de OCD; sin embargo, pensamos que dicha relación, probablemente, podría establecerse de haber dispuesto de un tamaño de muestra superior al de nuestro estudio, lo que, en su caso, estaría de acuerdo con HILL y col. (1998) y con GARCÍA–JÍMENEZ y GONZÁLEZ (2008), que citan que los

traumatismos debidos a suelos de cemento carentes de cama podrían ser o actuar como un factor etiológico secundario para su presentación.

6.3.4.4.– Relación OCD – tipo de estabulación

La ausencia de una relación estadísticamente significativa entre el padecimiento de OCD y el tipo de estabulación de los bovinos se debería, en nuestra opinión, a la escasez de datos y a que la patogenia de este proceso se ve favorecida, según JENSEN y col. (1981) y STÖBER (2005), por las colisiones contra objetos inmóviles como las que se originan con bebederos muy bajos o por la existencia de espacios insuficientes entre comederos, o también por el estrés mecánico producido durante el ejercicio o las manifestaciones sexuales (JENSEN y col., 1981); de ahí que el sistema de estabulación de los bovinos, por tanto, tenga una importancia relativa en su padecimiento.

6.3.4.5.– Relación OCD – peso al nacimiento

La comprobación de la inexistencia de una asociación estadísticamente significativa entre el padecimiento de OCD y el peso al nacimiento de los bovinos estaría de acuerdo con JEFFCOTT (1991) , que describe que esta enfermedad se ha identificado no sólo en animales de talla grande, sino también en animales de rápido crecimiento.

6.3.4.6.– Imágenes

Coincidiendo con LÓPEZ–SAN ROMÁN (1996; 2001; 2005), BAXTER y TURNER (2004), McILWRAITH (2004; 2013), NOVALES (2005), MASRI (2006), YTHREUS y col. (2007), VAN WEEREN (2006), SÁNCHEZ–VALLE (2008), BUSONI (2009), LEPEULE y col. (2011), DENOIX y col. (2013_a; 2013_b), McCOY y col. (2013), OLSTAD y col. (2013), ROBERT y col. (2013) y NICHOLS y LARDÉ (2014), los signos clínicos observados en los bovinos afectados fueron la efusión articular y la claudicación; sintomatología que, en el primer caso, por lo general, se manifiesta en los bovinos de un modo evidente; sin embargo, la claudicación no siempre es notoria en estos animales.

En las radiografías, en los casos en que fue posible su evidencia mediante esta técnica, se observó un defecto radiolúcido en la superficie articular de los huesos afectados y la presencia de un fragmento más o menos denso, radiográficamente hablando (en los casos en los que el fragmento osteocondral estaba mineralizado), que aparece en forma de colgajo junto al defecto subcondral o desprendido dentro del espacio articular; todos estos hallazgos se corresponden con los descritos por JENSEN y col. (1981), BARGAI y col. (1989), DIK y GUNSSER (1989), TURNER (1989), BUTLER y col. (1993), SCHOENBORN y col. (2002), NOVALES (2004), SCOTT y col. (2004), BRAMLAGE (2006), MASRI (2006), SÁNCHEZ–VALLE (2008), BRITT y TUCKER (2009), BUSONI (2009), WISNER y POLLARD (2009), DENOIX y col. (2013_b) y NICHOLS y LARDÉ (2014). La superposición de las lesiones con otras estructuras óseas hace que, en ocasiones, no sea posible ni ver el fragmento osteocondral desprendido ni demostrar el lugar de origen del mismo; motivo por el que, en estos casos, es necesario realizar diversas proyecciones oblicuas además de las clásicas (NICHOLS y LARDÉ, 2014). El defecto subcondral, si ha trascurrido el tiempo preciso para ello, aparece rodeado de un halo de esclerosis ósea.

Mediante la ecografía, al igual que DENOIX (1996), REEF (1998; 2005), SÁNCHEZ–VALLE (2008) y BUSONI (2009), hemos identificado el defecto osteocondral como una alteración en la regularidad de la línea hiperecogénica con sombra acústica de la superficie subcondral del hueso afectado, y el fragmento osteocondral como un cuerpo de superficie hiperecogénica, que aparece separado junto a la lesión subcondral o desprendido en el interior la cavidad articular; esta técnica nos permite valorar con precisión los tamaños tanto del fragmento osteocondral como del defecto en la superficie articular. De acuerdo con NICHOLS y LARDÉ (2014), consideramos que la flexión y extensión de la articulación afectada, durante la exploración ultrasonográfica, ayuda a observar las irregularidades presentes en el cartílago articular o en la superficie ósea subcondral, y que, aunque esta técnica adolece de ciertas limitaciones, dado que no es capaz de visualizar completamente todas las superficies articulares de los huesos que pueden verse afectados por la OCD, sin embargo, de acuerdo con DENOIX (1996), REEF (1998; 2005), SÁNCHEZ–VALLE (2008) y BUSONI (2009), en aquellos casos en que las lesiones están accesibles al transductor, la ecografía resulta ser mucho más sensible que la radiografía.

6.3.5.– Deformidades angulares

Como ya comentamos en el apartado dedicado a las deformidades flexurales, y de acuerdo con algunos de los autores revisados (LÓPEZ–SAN ROMÁN, 1996; 2001; 2005; BAXTER y TURNER, 2004; NOVALES, 2005; MASRI, 2006; VAN WEEREN, 2007; SÁNCHEZ–VALLE, 2008; SÁNCHEZ y BERNARDO, 2013; SÁNCHEZ–VALLE y col., 2014), consideramos que, junto con la osteocondritis disecante y la fisitis, estas enfermedades forman una parte importante del gran grupo de **Enfermedades del Desarrollo Esquelético**.

De acuerdo con AUER (1998), BRAMLAGE (2006), HERMANS y col. (2008), MURRAY y DYSON (2009) y SÁNCHEZ y BERNARDO (2013), consideramos que el nacimiento de bovinos inmaduros es la causa mayoritaria para el desarrollo de las deformaciones angulares congénitas; inmadurez que, en nuestros casos, no fue consecuencia de partos prematuros o gemelares, pues no comprobamos esta circunstancia en ninguno de los bovinos incluidos en nuestro estudio; por lo que las causas podrían, en nuestra opinión, depender de la raza de los bovinos, lo que estaría de acuerdo con BAXTER y TURNER (2004) y SÁNCHEZ y BERNARDO (2013), que citan la predisposición genética como una de las posibles causas de las enfermedades del desarrollo esquelético, y con MIRANDA y col. (2002), que describen la hipertrofia muscular que presentan los bovinos de la raza Asturiana de los Valles como un síndrome que afecta tanto a los caracteres físicos como a los fisiológicos e histológicos. En nuestros casos, la inmadurez la hemos observado en forma de una insuficiente osificación de los huesos cuboides, que no alcanza la periferia del hueso, y de laxitud de las estructuras periarticulares.

Nuestros resultados nos inducen a opinar, al igual que SÁNCHEZ y BERNARDO (2013), que la deformación angular congénita de los bovinos, en la mayoría de los casos, se corrige de forma espontánea durante las primeras semanas de vida; sin que hayamos observado en ninguno de los pacientes afectados que ésta se haya agravado, como parecería esperable a la vista de lo publicado por AUER (1998), BRAMLAGE (2006), HERMANS y col. (2008), MURRAY y DYSON (2009) y SÁNCHEZ y BERNARDO (2013), pues al tratarse de huesos que presentan una osificación

insuficiente del cartílago precursor, resultarían fácilmente deformables y podrían, por ello, dar lugar a un hueso definitivo también deformado.

Las deformidades angulares adquiridas o de desarrollo, de acuerdo con AUER (1998), BRAMLAGE y AUER (2006), HENRY (2009), MURRAY y DYSON (2009), SÁNCHEZ y BERNARDO (2013) y DESROCHERS y FRANCOZ (2014), fueron consecuentes a las displasias óseas que se produjeron debido a la alteración de la normal osificación en la zona de crecimiento longitudinal del hueso. Este crecimiento asincrónico a nivel de las fisis tendría lugar, de acuerdo con los autores citados anteriormente, como consecuencia de traumatismos localizados y de cargas excesivas o desiguales, facilitando su presentación la preexistencia de alteraciones del desarrollo que cursen con discondroplasia de fondo. Nuestros resultados coinciden con lo descrito por FERGUSON (1997) y SÁNCHEZ y BERNARDO (2013), pues hemos comprobado que la deformación adquirida se desarrolla durante el transcurso de los primeros seis meses de vida, afectando, por lo general, de modo unilateral a los bovinos.

La imposibilidad de la corrección manual en la fase de exploración de un bovino afectado de deformidad angular, sería un indicador de algún proceso distinto a la laxitud o a la hipoplasia, generalmente displasia epifisaria (BRAMLAGE y AUER, 2006; SÁNCHEZ y BERNARDO, 2013).

En los bovinos afectados de deformidades angulares congénitas, que involucran, por lo general, a diversas articulaciones, y cuya corrección manual fue posible, son deformidades que en conjunto dan lugar al defecto que en los potros se ha denominado clásicamente como “mecido, azotado o despeinado por el viento” (SÁNCHEZ, 2011).

6.3.5.1.– Relación deformidades angulares – sexo

Pese a que el 66,7% de los bovinos afectados por alguna deformidad angular eran machos, hemos constatado la inexistencia de una asociación estadísticamente significativa entre ambos factores; ni siquiera el mayor peso que alcanzan éstos en el momento del nacimiento ha tenido transcendencia en su aparición, de acuerdo con SILVA y col. (2001). En nuestra opinión y al igual que AUER (1998), BRAMLAGE

(2006), HERMANS y col. (2008), MURRAY y DYSON (2009) y SÁNCHEZ y BERNARDO (2013), entendemos que la inmadurez al nacimiento de los bovinos, y no su sexo, sería la causa principal para el desarrollo de las deformaciones angulares congénitas.

6.3.5.2.– Relación deformidades angulares – hipoplasia ósea

Nuestros resultados, pese a que no se ha podido demostrar la existencia de una asociación estadísticamente significativa entre la hipoplasia ósea y el padecimiento de esta afección, quizás debido al pequeño tamaño de la muestra, estarían de acuerdo con lo publicado por AUER (1998), BRAMLAGE (2006), HERMANS y col. (2008), MURRAY y DYSON (2009) y SÁNCHEZ y BERNARDO (2013), que consideran que la osificación incompleta en el momento del nacimiento, junto a la laxitud de las estructuras periarticulares, son las principales razones para el desarrollo de deformidades angulares congénitas.

6.3.5.3.– Relación deformidades angulares – edad

Pese a que el 72,7% de los bovinos afectados por alguna deformidad angular tenía una edad inferior a los dos meses, no hemos encontrado asociación estadísticamente significativa alguna entre ambas variables; ello se debe a que las deformidades angulares afectaron casi en idénticos porcentajes a los menores de dos meses (11,1%) y a los de mayor edad (10,2%), lo que nos indica que las deformidades angulares congénitas y adquiridas presentan incidencia similar en los bovinos de la raza Asturiana de los Valles. En el caso de los recién nacidos, consideramos que el nacimiento de bovinos inmaduros sería la causa principal de las deformaciones angulares congénitas, de acuerdo con AUER (1998), BRAMLAGE (2006), HERMANS y col. (2008), MURRAY y DYSON (2009) y SÁNCHEZ y BERNARDO (2013), mientras que las deformidades angulares adquiridas o del desarrollo fueron consecuentes a las displasias óseas que se produjeron posteriormente, debido a la alteración de la normal osificación en la zona de crecimiento longitudinal del hueso (AUER, 1998; BRAMLAGE y AUER, 2006; HENRY, 2009; MURRAY y DYSON, 2009; SÁNCHEZ y BERNARDO, 2013; DESROCHERS y FRANCOZ, 2014).

6.3.5.4.– Relación deformidad angular – fisitis

La relación estadísticamente significativa que hemos encontrado entre el padecimiento de fisitis y la aparición de una deformidad angular, en la que los bovinos afectados presentan un riesgo de padecer ambos procesos conjuntamente que es casi 4 veces superior que el de padecerlos por separado, estaría totalmente de acuerdo con AUER (1998), BRAMLAGE y AUER (2006), HENRY (2009), MURRAY y DYSON (2009), SÁNCHEZ y BERNARDO (2013) y DESROCHERS y FRANCOZ (2014). Las deformidades angulares adquiridas o de desarrollo, en nuestra opinión y de acuerdo con los autores citados, se produjeron como consecuencia de las displasias óseas aparecidas posteriormente, debido a la alteración de la normal osificación en la fisis del hueso afectado; fisis en las que, debido a traumatismos y a cargas excesivas o desiguales, a lo que debe añadirse, sin duda, el padecimiento previo y subyacente de discondroplasia, se desencadena, como consecuencia, un crecimiento asincrónico.

6.3.5.5.– Relación deformidades angulares – desmitis

Pese a haber constatado la ausencia de relaciones estadísticamente significativas entre las deformidades angulares y la aparición de desmitis, opinamos, al igual que SÁNCHEZ–VALLE (2008) y SÁNCHEZ–VALLE y col. (2014), que los fenómenos de proliferación ósea, que acontecen merced a la descompensación de las presiones que se ejercen en las distintas superficies óseas de las articulaciones que padecen una deformación angular adquirida, actuarían lesionando alguno de sus ligamentos colaterales como consecuencia del roce y de la presión de éstos sobre la proliferación perióstica.

6.3.5.6.– Imágenes

Coincidiendo con lo descrito por STASHAK (2004), SÁNCHEZ–VALLE (2008) y SÁNCHEZ y BERNARDO (2013), consideramos que la exploración física es ineludible y el principal medio de diagnóstico de estos procesos. Durante la exploración física, realizada siguiendo las indicaciones de SÁNCHEZ y BERNARDO (2013), hemos podido constatar la posibilidad de realizar la corrección manual de la

deformación en los bovinos que padecían la afección de forma congénita; así como la imposibilidad de llevarla a cabo en los procesos adquiridos, en los que como consecuencia de la displasia ósea originada, esta corrección de la deformación angular no es posible.

La radiografía nos permite, de acuerdo con GREET (2002), BAXTER y TURNER (2004), BERTONE (2004_c), HERMANS y col. (2008), SÁNCHEZ–VALLE (2008), MURRAY y DYSON (2009), VANDERPERREN y col. (2009_b), VANDERPERREN y SAUNDERS (2009_b), SÁNCHEZ y BERNARDO (2013) y SÁNCHEZ–VALLE y col., (2014), documentar exactamente el tipo y la dirección de la deformidad de la articulación o del hueso afectados, así como el grado de la misma; opinamos, al igual que SÁNCHEZ y BERNARDO (2013), que estas mediciones permitirían, en muchos casos, orientarnos, bastante certeramente, hacia la causa de la deformación. Al igual que AUER (1998), BAXTER y TURNER (2004), BRAMLAGE y AUER (2006), GREET (2006), MURRAY y DYSON (2009) y VANDERPERREN y col. (2009_b), consideramos necesario realizar las dos proyecciones estándar para evaluar el grado de osificación, y de la misma manera que BRAMLAGE y AUER (2006), que enfatizan la necesidad de realizar radiografías precozmente a los potros con osificación incompleta, las estimamos necesarias en los bovinos, pero sin la misma premura que recomiendan para aquella especie, ya que, por lo general, la mayoría de las deformaciones angulares congénitas que acontecen en los bovinos se corrigen de forma espontánea. A diferencia de MURRAY y DYSON (2009), no hemos podido comprobar deformación alguna de los tejidos blandos en la afección congénita del carpo de los bovinos de nuestro estudio, lo que se debería, en nuestra opinión, a la resolución espontánea que hemos observado para todas las deformidades angulares congénitas; en cambio, en las adquiridas, hemos hallado la asimetría de las metáfisis, el acuñamiento de la epífisis, la esclerosis metafisaria adyacente a la fisis y la asimetría del espesor de la cortical debido al estrés soportado por el miembro, descritas por BARGAI y col. (1989), WATKINS (1992), BUTLER y col. (1993), VIGNOLI y col. (2002), BAXTER y TURNER (2004), MURRAY y DYSON (2009) y por VANDERPERREN y SAUNDERS (2009_b), en las que, además, se observa una reacción ósea consecuente a la presión ejercida por el hueso a ambos lados de la fisis, tal como describen BUTLER y col. (1993) y MURRAY y DYSON (2009).

Al igual que VANDERPERREN y SAUNDERS (2009_b) y VANDERPERREN y col. (2009_b), hemos comprobado que la ecografía no nos permite determinar el punto de pivote ni el grado de la deformación angular; sin embargo, nos ha permitido comprobar de un modo eficaz el grado de osificación de los huesos cuboides, de acuerdo con REEF y col. (2004_b), cuya superficie aparece como una gruesa línea hiperecogénica e irregular, cubierta de una gruesa capa de cartílago hialino hipoecoico en el que, en ocasiones, se visualizan puntos ecogénicos en su espesor que serían intentos de osificación; los huesos, además, aparecen mal alineados entre sí y, aparentemente, con un amplio espacio articular entre los mismos. En cambio, en los procesos adquiridos, que cursan con alteración de la fisis, provocando su inflamación, ésta no aparece acorde a la descripción que hace KOFLER (1996; 2000) de una fisis sana de un bovino, que se mostraría, en el plano longitudinal, como una breve interrupción anecoica en la superficie ósea hiperecogénica. Al igual que HART y col. (2006), SÁNCHEZ–VALLE (2008) y SÁNCHEZ–VALLE y col. (2014), hemos constatado, en el lado en que la deformación adquirida adopta la concavidad, la aparición de puntos hiperecogénicos en la entrada de la fisis como los que describen BUTLER y col. (1993) y MURRAY y DYSON (2009), que serían indicadores de la reacción ósea que se produce como consecuencia de la sobrepresión ejercida por el hueso a ambos lados de la fisis, y que se acompaña de la alteración de los tejidos blandos adyacentes.

6.3.6.– Deformidades flexurales

Coincidimos con SÁNCHEZ y BERNARDO (2013) en denominar a las deformidades flexurales como una de las formas clínicas de las **Problemas del Desarrollo Esquelético**, y opinamos, de acuerdo con PEÑA (2011), que las deformidades flexurales, ya sean congénitas, adquiridas, o provocadas por el manejo, están íntimamente imbricadas con diversas afecciones articulares, trocleares, óseas y tendinosas.

En cuanto al origen de las deformidades flexurales congénitas en los bovinos, al igual que JANSON y SØNNICHSEN (1995), ADAMS y SANTSCHI (2000), KIDD y BARR (2002), BERTONE (2004), McILWRAITH (2004), DIRKSEN (2005), AUER (2006), LARA y col. (2009), YARDIMCI y col. (2012), PARRAH y col. (2013),

SÁNCHEZ y BERNARDO (2013) y STEINER y col. (2014), opinamos que se debe asumir una naturaleza multifactorial, siendo los factores predisponentes, e incluso determinantes, más notables las malposiciones intrauterinas, a veces por exceso de tamaño fetal, y las anomalías del desarrollo óseo durante la gestación. Dichas anomalías del desarrollo óseo, en nuestros resultados, las hemos caracterizado, en todas las ocasiones, como hipoplasias óseas y, de acuerdo BAXTER y TURNER (2004), PARRAH y col. (2013), SÁNCHEZ y BERNARDO (2013) y STEINER y col. (2014), les atribuimos un componente genético; predisposición genética que podría, en nuestra opinión, formar parte del síndrome de hipertrofia muscular que padecen los bovinos de la raza Asturiana de los Valles (MIRANDA y col., 2002), que componen el 100% de los casos en nuestro trabajo, y que sería una causa plausible de la inmadurez o subdesarrollo que padecen en el momento del nacimiento un gran número de los bovinos de nuestro estudio.

Al igual que SÁNCHEZ y BERNARDO (2013), hemos comprobado que las deformidades flexurales congénitas que cursan con hiperextensión de la articulación afectada acontecen por laxitud, elongación, rotura o debilidad de los aparatos músculo–tendinosos flexores correspondientes, afectando en la mayoría de nuestros casos (73,3%) a neonatos inmaduros; sin embargo, en nuestros resultados, no hemos podido demostrar que esta inmadurez sea debida a partos prematuros o gemelares. Las hiperflexiones que se presentaron de forma congénita se debieron a la retracción de los aparatos músculo–tendinosos flexores correspondientes, y se acompañaron en la generalidad de los casos (81,9%) de la osificación incompleta de los huesos del carpo y del tarso; estamos de acuerdo con los autores citados en que estas retracciones acontecen con frecuencia en neonatos de razas pesadas o en animales de gran tamaño al nacimiento.

Las deformidades flexurales adquiridas que, aunque escasas, también aparecen en nuestros resultados, se debieron a lesiones de las estructuras tendinosas o ligamentosas encargadas del soporte de la articulación correspondiente, y produjeron, bien elongaciones por ausencia de función, o bien flexiones como consecuencia de un dolor persistente que provoca el reflejo de retirada y una contracción flexora sostenida; estos

mecanismos fisiopatológicos concuerdan con lo citado por SÁNCHEZ y BERNARDO (2013).

6.3.6.1.– Relación deformidades flexurales – sexo

Hemos comprobado que el 85,1% de los bovinos afectados por algún tipo de deformidad flexural eran machos, y se ha determinado una relación estadística altamente significativa entre su aparición y el sexo de los bovinos, relación que podría justificarse, en nuestra opinión y de acuerdo con SILVA y col. (2001), como consecuencia del mayor peso que alcanzan los machos en el momento del nacimiento, lo que haría que la deformidad flexural se manifestase en éstos en mayor medida que en las hembras, siendo esta deformación una de las posibles consecuencias del padecimiento de inmadurez ósea.

6.3.6.2.– Relación deformidades flexurales – hipoplasia ósea

En nuestros resultados, puede comprobarse la existencia de una relación estadística altamente significativa entre el padecimiento de deformidad flexural y de hipoplasia ósea; datos que están de acuerdo con lo afirmado por KIDD y BARR (2002), BERTONE (2004) y SÁNCHEZ y BERNARDO (2013), quienes citan que la osificación incompleta de los huesos del carpo y del tarso suele acompañarse de la retracción tendinosa de los grupos flexores que padecen con frecuencia los equinos de gran tamaño al nacimiento o pertenecientes a razas carniceras. Al igual que KIDD y BARR (2002), McILWRAITH (2004), AUER (2006) y RIEDESEL (2009), consideramos, al haber encontrado que la afección primaria no está en la unidad músculo tendinosa sino en las estructuras óseas asociadas, que el término “tendones retraídos” es incorrecto; en el mismo orden de cosas, entendemos que es el elevado peso al nacimiento de los bovinos de la raza Asturiana de los Valles lo que incide con mayor importancia en la presentación de las deformidades flexurales, como consecuencia del padecimiento de hipoplasias óseas.

6.3.6.3.– Relación retracciones tendinosas congénitas – hipoplasia ósea

La comprobación de una asociación estadística altamente significativa entre la hipoplasia ósea y el padecimiento de retracciones tendinosas en los bovinos neonatos, serían hallazgos que estarían de acuerdo con lo afirmado por KIDD y BARR (2002), BERTONE (2004) y SÁNCHEZ y BERNARDO (2013), quienes citan que la osificación incompleta de los huesos del carpo y del tarso suele acompañarse de la retracción tendinosa de los grupos flexores; opinamos, al igual que los autores citados, que los bovinos incluidos en nuestro estudio, todos ellos de la raza Asturiana de los Valles, se verían asimismo afectadas de estas retracciones al tratarse de razas carniceras.

6.3.6.4.– Relación hiperextensiones tendinosas congénitas – hipoplasia ósea

Nuestros resultados, en los que observamos que existe una relación estadística significativa entre el padecimiento de hipoplasia ósea y la aparición de algún tipo de hiperextensión tendinosa en los bovinos neonatos, estarían de acuerdo con SÁNCHEZ y BERNARDO (2013), que citan a las anomalías del desarrollo óseo durante la gestación como una de las causas posibles; opinando, al igual que FACKELMAN (1989), KIDD y BARR (2002), AUER (2006) y SÁNCHEZ y BERNARDO (2013), que ocurre con una mayor frecuencia en neonatos inmaduros.

6.3.6.5.– Relación deformidades flexurales – artritis sépticas

Se ha demostrado una asociación estadísticamente significativa entre estos dos aspectos que nos ha permitido comprobar, para los casos más graves de hiperflexión congénita que cursan con la retracción de los aparatos músculo–tendinosos flexores, que los bovinos afectados permanecen gran parte del tiempo en decúbito y que, cuando avanzan, lo hacen apoyando el menudillo e incluso el carpo, lo que les ocasiona, en un primer lugar la inflamación de dichas regiones, y posteriormente, con gran frecuencia la infección de la articulación afectada; resultados que coinciden con lo hallado por FACKELMAN (1989), DIRKSEN (2005), AUER (2006) y YARDIMCI y col. (2012).

6.3.6.6.– Relación deformidades flexurales – peso al nacimiento

Pese a comprobar que el 62,8% de los bovinos afectados de alguna deformación flexural tenían un peso al nacimiento superior a 41 Kg, es decir, por encima de la media para los bovinos de la raza Asturiana de los Valles, no se pudo demostrar la existencia de una asociación estadística. JANSON y SØNNICHSEN (1995), ADAMS y SANTSCHI (2000), KIDD y BARR (2002), BERTONE (2004), McILWRAITH (2004), DIRKSEN (2005), AUER (2006), LARA y col. (2009), YARDIMCI y col. (2012), PARRAH y col. (2013), SÁNCHEZ y BERNARDO (2013) y STEINER y col. (2014) citan que el exceso de tamaño fetal sería una de las causas que podrían producir una deformación flexural congénita; sin embargo, en nuestra opinión, la inmadurez fetal tendría un mayor peso en la aparición de alguna deformidad flexural en los bovinos que su tamaño.

6.3.6.7.– Relación deformidades flexurales – dificultad en el parto

A diferencia de algunos autores (JANSON y SØNNICHSEN, 1995; ADAMS y SANTSCHI, 2000; KIDD y BARR, 2002; BERTONE, 2004; McILWRAITH, 2004; DIRKSEN, 2005; AUER, 2006; LARA y col., 2009; YARDIMCI y col., 2012; PARRAH y col., 2013; SÁNCHEZ y BERNARDO, 2013; STEINER y col., 2014), no hemos encontrado una asociación estadística entre la presencia de alguna deformidad flexural y la dificultad en el nacimiento del bovino afectado, pues tan solo se ejerció una gran tracción en el parto sobre el 27,7% de éstos; creemos, no obstante, que estas deformidades, en los casos más graves, pueden ser causa de distocia (GREET, 2000; KIDD y BARR, 2002; BERTONE, 2004; DIRKSEN, 2005).

6.3.6.8.– Imágenes

Las deformidades flexurales, de acuerdo con ADAMS y SANTSCHI (2000), BERTONE (2004), AUER (2006), PEÑA (2011), YARDIMCI y col. (2012), SÁNCHEZ y BERNARDO (2013) y STEINER y col. (2014), son afecciones que se manifiestan a la inspección como flexiones o extensiones articulares anómalas en el

plano sagital, resultando su apreciación, por lo tanto, sumamente sencilla en los terneros.

Estamos de acuerdo con WAGNER (1998), KIDD y BARR (2002) y AUER (2006) en que las radiografías, pese a que el diagnóstico de las deformidades flexurales, tanto de las congénitas como de las adquiridas, puede realizarse exclusivamente a partir de los signos clínicos, son sumamente útiles, es más, necesarias, para determinar la existencia de anomalías óseas asociadas, como la hipoplasia de los huesos del carpo o del tarso y los cambios radiográficos producidos como consecuencia de la deformidad.

La ecografía, de acuerdo con BERTONE (2004) y REEF y col. (2004_b), nos ha permitido comprobar de un modo eficaz, en los animales inmaduros, la hipoplasia de los huesos cuboides, apareciendo su superficie como una gruesa línea hiperecogénica e irregular cubierta de una gruesa capa de cartílago hialino hipoecoico, en cuyo interior aparecen intentos de osificación que visualizamos como puntos ecogénicos en su espesor; por otra parte, en las deformidades adquiridas, es posible diagnosticar la causa de las mismas, ya sea la solución de continuidad, las diversas lesiones, la elongación, el adelgazamiento, etc., de los tendones implicados, bien mediante su retracción o bien mediante su estiramiento o pérdida de estructura y función, comprobando cómo, en la sección parcial traumática de un tendón, aparecen unas grandes áreas anecoicas, que corresponden al hematoma producido por la extravasación sanguínea en la zona de rotura, y los extremos, al tratarse de una sección por objeto cortante, son bastante nítidos, sin dar lugar a una hipoecogenicidad generalizada de la zona afectada (SÁNCHEZ–VALLE, 2008; KOFLER, 2009; KOFLER y col., 2014; SÁNCHEZ–VALLE y col., 2014).

6.4.– AFECCIONES DE LOS TENDONES Y LIGAMENTOS

6.4.1.– Tenositis

Las lesiones inflamatorias de los diferentes tendones han sido unos de los procesos observados con mayor frecuencia, viéndose afectados el 17,8% de los pacientes atendidos en nuestro estudio; estos resultados estarían de acuerdo con los datos de STEINER y col. (2014), que hacen referencia a un estudio en el que se describe que las lesiones tendinosas participarían en el 21,0% de las lesiones de los miembros de los bovinos. Estos autores aclaran que su incidencia real es desconocida, y que numerosos estudios acerca de la incidencia de las cojeras en rebaños lecheros de los Estados Unidos de América, Canadá y Reino Unido, no identifican a las lesiones tendinosas como la mayor causa de cojeras.

Todas las tenositis diagnosticadas en nuestro estudio se clasificaron como agudas, de acuerdo con VILLATORO (1996), McILWRAITH (2004) y SÁNCHEZ–VALLE (2008), dado que en todos nuestros casos se presentaban provocando en el paciente una importante claudicación y predominaba en todas ellas una fase inflamatoria aguda con todo su clásico cortejo sintomático (calor, tumor, rubor, alteración funcional,…).

De acuerdo con ANDERSON y col. (2008), HEPPELMAN y col. (2009), KOFLER (2009) y STEINER y col. (2014), opinamos que, dados nuestros resultados, en los bovinos no suelen diagnosticarse con frecuencia las clásicas tenositis asépticas por el sobreuso o sobreestiramiento de un tendón, tal y como las describen McILWRAITH (2004), SÁNCHEZ–VALLE (2008) y VERWILGHEN y col. (2009) para los equinos. En ocasiones, de acuerdo con McILWRAITH (2004) y STEINER y col. (2014), determinados sucesos traumáticos puntuales esporádicos podrían ser el origen de su inflamación. Ante la ausencia de laceraciones, como origen de las tenositis que aparecen en nuestros resultados, y de acuerdo con ANDERSON y col. (2008), HEPPELMAN y col. (2009), KOFLER (2009) y STEINER y col. (2014), opinamos que la mayoría de las tenositis que encontramos en los bovinos son sépticas y que se

deberían considerar como procesos secundarios a la difusión de la infección desde estructuras vecinas.

6.4.1.1.– Relación tenositis – tipo de estabulación

La ausencia de una relación estadísticamente significativa entre las tenositis y el tipo de estabulación estaría de acuerdo con TURNER (1989), DIRKSEN (2005) y PENTECOST y NIEHAUS (2014), quienes citan que los suelos de mala calidad actuarían como factores predisponentes para su presentación, al facilitar los resbalones y las caídas de los bovinos.

6.4.1.2.– Relación tenositis – ausencia de cama

La ausencia de cama, que en nuestro caso presenta una relación estadísticamente significativa con el padecimiento de tenositis, actuaría, de acuerdo con STANEK (1997_c), DIRKSEN (2005), KOFLER (2009) y MUSTE y col. (2009), favoreciendo la aparición de lesiones tales como contusiones y úlceras por decúbito en la piel, al permanecer los bovinos en plazas o cubículos carentes de cama o resbaladizos; lesiones que predispondrían al paso de gérmenes hacia las estructuras adyacentes a la lesión, tales como los tendones y sus vainas.

6.4.1.3.– Relación tenositis – tenosinovitis

La comprobación de que el 82,7% de los pacientes afectados de tenositis presentaron asimismo tenosinovitis, demostró una relación estadística altamente significativa; esto concuerda con la opinión de McILWRAITH (2004) y SÁNCHEZ–VALLE (2008), que manifiestan, para los equinos, que es mucho más frecuente el padecimiento conjunto de estos dos procesos que el de tenosinovitis solamente. ANDERSON (1996), KOFLER (1996; 2009), GREENOUGH y col. (1997), DIRKSEN (2005), KOFLER y MARTINEK (2005) y STEINER y col. (2014) describen a las tenosinovitis, en los bovinos, como procesos secundarios, debidos a la difusión de infecciones desde estructuras adyacentes; en nuestro caso, dado que las tenositis que hemos diagnosticado, en general, se ubicaban en zonas cercanas, o coincidentes, con las porciones

intravaginales de los tendones afectados, coincidimos con ellos en la opinión de que la tenositis sería consecuente a la diseminación de la infección desde la vaina correspondiente, infectada a su vez por contigüidad.

6.4.1.4.– Relación tenositis – abscesos

La relación estadística altamente significativa que aparece en los resultados obtenidos en este trabajo, según los que el 66,7% de las tenositis aparecían en presencia de abscesos en la misma región anatómica, determina que los animales con abscesos presentan un riesgo de padecer tenositis casi 14 veces mayor que los que no sufren estas colecciones purulentas. Nuestros datos están de acuerdo con ANDERSON (1996), KOFLER (1996; 2009), GREENOUGH y col. (1997), STANEK (1997), DIRKSEN (2005), KOFLER y MARTINEK (2005), ANDERSON y col. (2008), HEPPELMAN y col. (2009) y STEINER y col. (2014), cuando describen la aparición frecuente de procesos sépticos en los tendones de los bovinos, como consecuencia de la propagación de la infección desde abscesos subcutáneos vecinos.

6.4.1.5.– Relación tenositis – artritis sépticas

La presencia simultánea de tenositis y de artritis en una región anatómica se demostró en el 59,3% de los bovinos afectados por inflamaciones tendinosas, mostrando estos dos procesos una relación estadística altamente significativa, según la cual el riesgo de padecer tenositis es 13 veces mayor en los animales con artritis que en los que no las padecen. Opinamos, de acuerdo con VERSCHOOTEN y DE MOOR (1974), CARTER (1989_b), TURNER (1989), GREENOUGH y col. (1995), STASHAK (2004), DIRKSEN (2005), STANEK (2005), BRITT y TUCKER (2009), BUSONI (2009), MURRAY y DYSON (2009) y RIEDESEL (2009), que en la génesis de algunos casos de artritis, puede estar la propagación de infecciones periarticulares; sin embargo, no es del todo improbable que también puedan ocurrir las cosas a la inversa y que las infecciones articulares puedan actuar como origen de las tenositis sépticas.

6.4.1.6.– Imágenes

Los pacientes con tenositis agudas presentan una claudicación bastante manifiesta, aunque ésta depende del tendón afectado. Los signos locales más comunes en el proceso agudo fueron los propios de la inflamación: engrosamiento y rubor de la zona así como calor y dolor a la palpación, más evidentes cuando la estructura se encontraba relajada que en tensión. Lógicamente, todo coincide con lo descrito por VILLATORO (1996), McILWRAITH (2004), DENOIX ($2007_{a,b}$) y SÁNCHEZ–VALLE (2008); sin embargo, el grosor de la piel de los bovinos actúa dificultando la palpación de estos procesos.

La radiografía convencional no permite una correcta o completa observación de estas inflamaciones, ya que, de acuerdo con lo descrito por RIEDESEL (2009), no es capaz de caracterizar claramente la deformación o el engrosamiento de un tendón.

Por medio de la ecografía, en una tenositis aguda, se observa un aumento del tamaño de la sección del tendón afectado, con áreas hipoecogénicas delimitadas en su interior o, simplemente, con una hipoecogenicidad generalizada de la zona afectada, acompañada de una desestructuración y falta de alineación de las fibras que componen la estructura; en gran número de casos, si existe tenosinovitis, observamos además la dilatación de la vaina sinovial asociada a la porción intravaginal del tendón lesionado, con un contenido que presentará distintas características y ecogenicidad en función del tipo de afección que presente (serosa, fibrinosa, fibrosa, purulenta,…). Estas observaciones, que concuerdan a la perfección con las hechas por DIK y col. (1991), ROMERO (1994), VAN DEN BELT y col. (1994), BARR y col. (1995), DYSON y col. (1995; 2004), DENOIX (1996; 1997; 2004; 2005; 2007; 2011), BARR (1997), REEF (1998; 2005), TOMLINSON y col. (2003), PARRA y col. (2004), REEF y col. (2004), STASHAK (2004_b), WRIGLEY (2004), MAJOR y ZUBROD (2006), SMITH y WRIGHT (2006), SNYDER (2006), ESTEPA y col. (2007), SÁNCHEZ y col. (2008), RANTANEN (2008), SÁNCHEZ–VALLE (2008), KOFLER (2009) y RIEDESEL (2009), tienen su explicación en la propia patogenia de las lesiones tendinosas, de manera que en el tendón, tras sufrir éste un daño, se produce un edema en su interior y distintos grados de rotura fibrilar que, a su vez, dan lugar a la aparición de colecciones de líquido de

diversa consideración, siendo todo esto la causa del aumento de tamaño en la sección del tendón y de sus distintos aspectos hipoecogénicos.

Como consecuencia del progreso de nuestro trabajo clínico, a día de hoy, nosotros, al igual que otros autores (McILWRAITH, 2004; SÁNCHEZ–VALLE, 2008), consideramos que la ecografía es una herramienta insustituible para el diagnóstico y la evaluación de la gravedad y extensión de las lesiones tendinosas, así como para la posible monitorización del tratamiento y la evolución de las mismas.

6.4.2.– Desmitis

Las lesiones inflamatorias de los diferentes ligamentos han tenido en nuestros pacientes una escasa incidencia, pues se han visto afectados tan solo el 5,9% de los bovinos del estudio por desmitis que, al predominar en todas ellas la fase inflamatoria, clasificamos como agudas de acuerdo con VILLATORO (1996), McILWRAITH (2004), SÁNCHEZ–VALLE (2008) y SÁNCHEZ–VALLE y col. (2014).

Nuestros resultados difieren, en cuanto a su menor frecuencia, con los obtenidos por SÁNCHEZ–VALLE (2008) en su estudio sobre los equinos, al igual que en cuanto a la génesis de éstos; pues los que se diagnostican en los equinos del trabajo del citado autor, mayoritariamente son los denominados desgarros primarios o asépticos, producidos por el estiramiento de un ligamento como consecuencia de un movimiento forzado más allá de su alcance normal (McILWRAITH, 2004; SÁNCHEZ–VALLE, 2008; SÁNCHEZ–VALLE y col., 2014). Opinamos, de acuerdo con KOFLER (2009) y PENTECOST y NIEHAUS (2014), que en los bovinos, las desmitis primarias se describen con escasa frecuencia, por lo que, en su mayoría, se deberían considerar como procesos secundarios a diversas afecciones inflamatorias, como pueden ser las artritis sépticas o las fisitis. Las condiciones de manejo y el entorno físico, tales como los pisos resbaladizos, el espacio, las peleas por el rango social, la monta, etc., actuarían como factores predisponentes al posibilitar los traumatismos (TURNER, 1989; DIRKSEN, 2005; PENTECOST y NIEHAUS, 2014).

Opinamos, de acuerdo con BUTLER y col. (1993), McILWRAITH (2004), SÁNCHEZ–VALLE (2008), MURRAY y DYSON (2009) y SÁNCHEZ–VALLE y col. (2014), que las desmitis son, por lo general, el paso previo para la pérdida de la integridad de los ligamentos colaterales, de forma que, en el caso de producirse una rotura ligamentosa, conduciría a la luxación de la articulación afectada.

6.4.2.1.– Relación desmitis – ausencia de cama

La ausencia de cama, que en nuestro caso, pese a que se comprobó que la mayoría de los bovinos afectados por alguna desmitis carecía de cama, no demostró una relación estadísticamente significativa con el padecimiento de estas inflamaciones, actuaría, de acuerdo con PENTECOST y NIEHAUS (2014), facilitando el traumatismo sobre los ligamentos, tanto cuando el bovino permanece en decúbito como por la facilidad con que sobre el suelo desnudo se producen resbalones y, en consecuencia, caídas. De acuerdo a esta premisa, en nuestro estudio la desmitis fue más frecuente en los bovinos que carecían de cama (66,7%) que en aquellos que disponían de ella (33,3%). Sin embargo, las diferencias observadas no alcanzaron la significación estadística (p=0,15); ello sería debido a que para diferencias no muy grandes se requieren tamaños de muestra mayores para ser significativas. El riesgo de padecer desmitis, estimado por la OR, fue superior en los bovinos alojados sin cama que en los que empleaban cama.

6.4.2.2.– Relación desmitis – estabulación

La introducción de un mayor número de grados de libertad, es decir, de un mayor número de opciones para una variable, dificulta alcanzar la significación. Sin embargo, la comprobación de una relación estadística próxima a la significación, nos induce a opinar, de acuerdo con TURNER (1989), DIRKSEN (2005) y PENTECOST y NIEHAUS (2014), que los suelos duros, resbaladizos, húmedos y de mala calidad, que se ven frecuentemente en las explotaciones en las que permanecen estabulados los animales de nuestro estudio, actúan como factores predisponentes para la presentación de estos procesos, al facilitar los resbalones y caídas de los bovinos.

6.4.2.3.– Relación desmitis – fisitis

Al comprobar que, en nuestros resultados, el 38,9% de los bovinos afectados de desmitis padecían asimismo fisitis, se demostró una relación estadísticamente significativa entre ambos procesos, según la cual el riesgo de padecer a la vez una desmitis y una fisitis es 5 veces mayor que el de padecerlas por separado.

En nuestros resultados, tan solo en dos bovinos, afectados de fisitis en el gran metatarsiano, se diagnosticó la desmitis en los ligamentos colaterales adyacentes; bovinos que manifestaron una tumoración y una claudicación con origen, en nuestra opinión como clínicos, en el padecimiento de desmitis en alguno de los ligamentos colaterales de la articulación metatarso–falangiana. Esta opinión está de acuerdo con la de LIMA y col. (2009) quienes opinan, a diferencia de lo citado por autores como MURPHY y col. (1975) y BARGAI y col. (1989), que la claudicación no es el principal signo clínico de los bovinos portadores de displasia fiseal; siendo la claudicación, en nuestra opinión, una consecuencia de la inflamación de alguno de los ligamentos colaterales de la articulación afectada, debido al desequilibrio de tensiones, o de la descompensación de las presiones que se ejercen en las distintas superficies óseas de la articulación, y no solo por la existencia de la displasia fiseal; lo que nos hace considerar que, en ocasiones, la desmitis es una afección secundaria a la fisitis. Opinamos, al igual que SÁNCHEZ–VALLE (2008) y SÁNCHEZ–VALLE y col. (2014), que los fenómenos de proliferación ósea, que acontecen merced a la descompensación de las presiones que se ejercen en las distintas superficies óseas de la articulación que padece displasia fisaria, actuarían lesionando alguno de sus ligamentos colaterales como consecuencia del roce y de la presión de éstos sobre la proliferación perióstica.

6.4.2.4.– Relación desmitis – abscesos

El 55,6% de los bovinos que padecían la afección inflamatoria de alguno de sus ligamentos presentaban algún absceso, y se ha demostrado en el estudio estadístico una relación significativa entre estos dos procesos, de manera que la probabilidad de padecerlos conjuntamente es 5 veces mayor que la de padecerlos por separado. Estos resultados, en nuestra opinión, estarían de acuerdo con STANEK (1997), ANDERSON

y col. (2008), HEPPELMAN y col. (2009) y STEINER y col. (2014), cuando describen en los bovinos la propagación de la infección desde abscesos subcutáneos vecinos hacia los tendones, circunstancia que bien puede repetirse en el caso de los ligamentos, al tratarse éstos de estructuras prácticamente idénticas.

6.4.2.5.– Relación desmitis – artritis sépticas

El padecimiento simultáneo de desmitis y de artritis en una región anatómica, que se observó en el 61,1% de los bovinos afectados por desmitis, mostró una relación estadística altamente significativa, según la cual, los bovinos afectados de artritis, presentan un riesgo de padecer desmitis 8 veces mayor que los no afectados por inflamaciones articulares. VERSCHOOTEN y DE MOOR (1974), CARTER (1989_b), TURNER (1989), GREENOUGH y col. (1995), STASHAK (2004), DIRKSEN (2005), STANEK (2005), GARCÍA–JIMÉNEZ y GONZÁLEZ (2008), BRITT y TUCKER (2009), BUSONI (2009), MURRAY y DYSON (2009) y RIEDESEL (2009), describen la diseminación de la infección desde tejidos adyacentes como una de las posibles causas de artritis séptica; en sentido inverso, un proceso séptico asentado en una articulación, bien podría propagarse de igual forma hacia los ligamentos adyacentes, de la misma manera que una infección vecina a una articulación podría extenderse en igual medida a dicha estructura y a los ligamentos que la componen y rodean.

6.4.2.6.– Imágenes

Los bovinos afectados por desmitis agudas en nuestro estudio presentaban una claudicación bastante manifiesta. Los signos locales más comunes, cuando el proceso era agudo, fueron la inflamación de la zona circundante y dolor a la palpación del ligamento, más evidente cuando la estructura se encontraba relajada que cuando permanecía en tensión. Todas estas observaciones coinciden con lo descrito por VILLATORO (1996), McILWRAITH (2004), DENOIX ($2007_{a,b}$), SÁNCHEZ–VALLE (2008) y SÁNCHEZ–VALLE y col. (2014).

De acuerdo con BUSONI (2009) y RIEDESEL (2009), la inflamación de alguno de los ligamentos colaterales periarticulares no conduce necesariamente a la presentación de

ninguna anomalía radiográfica, a excepción de la deformación de los tejidos blandos circundantes.

Mediante la ecografía, en una desmitis aguda, se observa un aumento del tamaño de la sección del ligamento afectado con áreas hipoecogénicas delimitadas en su interior, o simplemente un aumento del tamaño de la sección junto con una hipoecogenicidad irregular y generalizada de la zona afectada, acompañada de una desestructuración y falta de alineación de las fibras que componen la estructura. Estas observaciones, que concuerdan a la perfección con las hechas por DIK y col. (1991), ROMERO (1994), VAN DEN BELT y col. (1994), BARR y col. (1995), DYSON y col. (1995; 2004), DENOIX (1996; 1997; 2004; 2005; 2007; 2011), BARR (1997), REEF (1998; 2005), TOMLINSON y col. (2003), PARRA y col. (2004), REEF y col. (2004), STASHAK (2004_b), WRIGLEY (2004), MAJOR y ZUBROD (2006), SMITH y WRIGHT (2006), SNYDER (2006), ESTEPA y col. (2007), RANTANEN (2008), SÁNCHEZ y col. (2008), SÁNCHEZ–VALLE (2008), BUSONI (2009), KOFLER (2009), RIEDESEL (2009) y SÁNCHEZ–VALLE y col. (2014), son debidas a la disrupción que sufren las fibras del ligamento como consecuencia de los fenómenos inflamatorios que padece; o de la hemorragia y el edema producidos, que ocasionan el aumento de tamaño de su sección y el aspecto hipoecogénico que adquiere el ligamento. La ecografía nos permite detectar muy precozmente la presencia de fenómenos óseos proliferativos (REEF, 2005; SÁNCHEZ–VALLE, 2008; SÁNCHEZ–VALLE y col., 2014), lo que serviría, en nuestra opinión, para monitorizar la evolución en el tiempo de este y de otros procesos cuando afectan al hueso, es decir a las entesis. Consideramos, al igual que otros autores (McILWRAITH, 2004; SÁNCHEZ–VALLE, 2008; SÁNCHEZ–VALLE y col., 2014), que la ecografía es una herramienta insustituible para el diagnóstico y la evaluación de la extensión, así como para la posible monitorización del tratamiento y la evolución, de las lesiones ligamentosas.

6.4.3.– Entesopatías

A diferencia de lo hallado por SÁNCHEZ–VALLE (2008) en su estudio con equinos adultos, donde comprobó que, en las entesis, las estructuras que más problemas padecieron fueron los ligamentos colaterales, en nuestro caso, hemos comprobado que

tan sólo el 15,4% de las entesopatías diagnosticadas en los bovinos de nuestro estudio afectaron a estos ligamentos. SÁNCHEZ–VALLE y col. (2014) atribuyen la mayor incidencia de estas entesopatías en los equinos a la relativamente escasa entidad que poseen los ligamentos en relación con las estructuras que han de fijar, es decir, al hecho de que, en los caballos, las fuerzas que se ven obligados a soportar los extremos de los huesos de la parte distal de las extremidades son superiores, en muchos casos, a la magnitud de las mismas para las que están preparados, por lo que sugieren un origen traumático para estas lesiones.

En los bovinos jóvenes, a la vista de nuestros resultados, sin poner en duda la posibilidad de que alguna entesopatía, lógicamente, pueda producirse por causas traumáticas (McILWRAITH, 2004; SÁNCHEZ–VALLE, 2008; SÁNCHEZ–VALLE y col., 2014; STEINER y col., 2014), opinamos que, en la mayor parte de las ocasiones, es la difusión de infecciones desde estructuras vecinas hacia las entesis la causa que da lugar a su inflamación; esta posibilidad que apuntamos está de acuerdo con lo descrito por ANDERSON y col. (2008), HEPPELMAN y col. (2009), KOFLER (2009), PENTECOST y NIEHAUS (2014) y STEINER y col. (2014).

6.4.3.1.– Relación entesopatías – artritis sépticas

La aparición de una asociación estadística altamente significativa entre estas dos afecciones, está de acuerdo con lo publicado por ANDERSON y col. (2008), HEPPELMAN y col. (2009), KOFLER (2009) y STEINER y col. (2014), que citan la aparición de tenositis en los bovinos como procesos secundarios a la difusión de la infección desde estructuras vecinas, situación que, en nuestra opinión, se produciría asimismo, de modo paralelo, en las entesis de tendones y ligamentos.

6.4.3.2.– Relación entesopatías – tenositis

El hallazgo de una relación estadística altamente significativa entre estas dos afecciones se debería, en nuestra opinión, a que del mismo modo que acontecen las tenositis en los bovinos como consecuencia de determinados sucesos traumáticos (McILWRAITH, 2004; STEINER y col., 2014) o como procesos secundarios a la difusión de la infección

desde estructuras vecinas (ANDERSON y col., 2008; HEPPELMAN y col., 2009; KOFLER, 2009; STEINER y col., 2014), estas mismas causas pueden afectar a las entesis ocasionando su lesión.

6.4.3.3.– Relación entesopatías – desmitis

Nuestros resultados, en los que descubrimos una relación estadísticamente significativa entre estos dos procesos, según la cual el riesgo de padecer una entesopatía es 5 veces superior en los bovinos con desmitis, están de acuerdo con lo descrito por KOFLER (2009) y PENTECOST y NIEHAUS (2014), que citan que la mayoría de las desmitis que padecen los bovinos se deberían considerar como procesos secundarios a diversas afecciones inflamatorias que, en nuestros casos, al ser, por lo general, sépticas, podrían ser asimismo el origen de las entesopatías.

6.4.3.4.– Relación entesopatías – abscesos

A pesar de que no hemos encontrado una relación estadísticamente significativa entre la aparición de alguna entesopatía y el padecimiento de abscesos, la tendencia que se observa en los datos, cercana a dicha relación, está en consonancia con lo citado por CARTER (1989_b), SULLINS (1989), GREENOUGH y col. (1995), DIRKSEN (2005) STANEK (2005), GARCÍA–JIMÉNEZ y GONZÁLEZ (2008), BRITT y TUCKER (2009), BUSONI (2009), DYSON (2009) y RIEDESEL (2009), que describen a los abscesos como procesos sépticos a través de los que es posible y probable la difusión de la infección a estructuras adyacentes tales como las entesis.

6.4.3.5.– Relación entesopatías – estabulación

La ausencia de una asociación estadísticamente significativa entre las entesopatías y el hecho de que los bovinos se hallaran estabulados, reforzaría, en nuestra opinión, las afirmaciones de ANDERSON y col. (2008), HEPPELMAN y col. (2009), KOFLER (2009), PENTECOST y NIEHAUS (2014) y STEINER y col. (2014), cuando describen que la difusión de las infecciones desde estructuras vecinas sería el origen mayoritario tanto de desmitis como de tenositis; procesos sépticos que podrían extenderse, al igual

que a las desmitis o las tenositis sépticas, hacia sus entesis; todo ello sin que, a nuestro juicio, se deba poner en duda la posibilidad de que éstas acontezcan en los bovinos como consecuencia de determinados sucesos traumáticos (McILWRAITH, 2004; STEINER y col., 2014).

6.4.3.6.– Relación entesopatías – ausencia de cama

La ausencia de cama actúa, de acuerdo con PENTECOST y NIEHAUS (2014), facilitando los traumatismos en las extremidades, en sus ligamentos y, por ende, sobre sus entesis, tanto cuando el bovino permanece en decúbito como por la facilidad con que, sobre el suelo desnudo, se producen resbalones y, en consecuencia, caídas; estas afirmaciones parecen contradecir nuestros hallazgos, en los que no se ha encontrado una relación estadísticamente significativa entre esta deficiencia en el manejo y el padecimiento de entesopatías. Creemos que esta aparente contradicción podría deberse a que, al menos en nuestro medio, la mayoría las entesopatías que hemos diagnosticado eran procesos secundarios a la difusión de infecciones desde estructuras vecinas, coincidiendo con las consideraciones que hacen diversos autores como ANDERSON y col. (2008), HEPPELMAN y col. (2009), KOFLER (2009) y STEINER y col. (2014) respecto al origen de la mayor parte de las entesopatías en los bovinos.

6.4.3.7.– Relación entesopatías – edad

La ausencia de una relación estadísticamente significativa entre estos dos factores, el hecho de que el 69,2% de los bovinos afectados por alguna entesopatía tuviera una edad inferior a los dos meses, y el dato de que el 71,1% de los animales incluidos en nuestro estudio fueran, a su vez, de edades inferiores a los dos meses de vida, nos induce a reflexionar, una vez más, en lo correcta que resulta la consideración de que la mayoría las entesopatías diagnosticadas en los bovinos son procesos secundarios a la difusión de infecciones desde estructuras vecinas, de acuerdo con ANDERSON y col. (2008), HEPPELMAN y col. (2009), KOFLER (2009) y STEINER y col. (2014); pues, en nuestra experiencia, éstas aparecen en los bovinos como una secuela de otras afecciones primarias en alguna de las estructuras articulares o periarticulares.

6.4.3.8.– Relación entesopatías – hipoplasia ósea

La inexistencia de una asociación estadísticamente significativa entre estos dos padecimientos se ha debido, probablemente, al reducido tamaño de la muestra; opinamos, de acuerdo con ADAMS y SANTSCHI (2000), KIDD y BARR (2002), BERTONE (2004), McILWRAITH (2004), DIRKSEN (2005), AUER (2006), LARA y col. (2009), YARDIMCI y col. (2012), PARRAH y col. (2013) y SÁNCHEZ y BERNARDO (2013), que las anomalías del desarrollo óseo que acontecen durante la gestación serían uno de los orígenes principales de las deformidades flexurales congénitas que, en los casos más graves de hiperflexión congénita, que cursan con la retracción de los aparatos músculo–tendinosos flexores, dan lugar a que que los bovinos afectados permanezcan gran parte del tiempo en decúbito y que, cuando se levantan y avanzan sobre el piso, lo hagan apoyándose sobre el menudillo e incluso sobre el carpo, lo que tiene como consecuencia ineludible la inflamación de dichas regiones (FACKELMAN, 1989) y, con ello, la posibilidad de que se vea afectada alguna entesis.

6.4.3.9.– Relación entesopatías – retracciones tendinosas congénitas

La ausencia de una relación estadísticamente significativa entre estos dos procesos se debe, en nuestra opinión, a la precocidad con la que se diagnosticaron las deformidades flexurales que padecían los bovinos incluidos en nuestro estudio, lo que hizo que, en su mayoría, no mostrasen otra afección; sin embargo, consideramos, al igual que FACKELMAN (1989), DIRKSEN (2005), AUER (2006) y YARDIMCI y col. (2012), que en los casos más graves de hiperflexión congénita, que cursan con una retracción importante de los aparatos músculo–tendinosos flexores, al permanecer los animales durante mucho tiempo en decúbito y al desplazarse apoyándose sobre el menudillo, se produce fácilmente la inflamación de dichas regiones, y por ende, de las entesis.

6.4.3.10.– Imágenes

En nuestro estudio, los bovinos afectados por alguna entesopatía presentaban una claudicación bastante manifiesta, con signos locales tales como la inflamación de la

zona circundante y dolor a la palpación del tendón o ligamento implicado, más evidente quizás cuando la estructura se encontraba relajada que cuando permanecía en tensión; estas observaciones coinciden con lo descrito por VILLATORO (1996), McILWRAITH (2004), DENOIX ($2007_{a,b}$) y SÁNCHEZ–VALLE y col. (2014).

La observación de cambios radiológicos ostensibles en todas las entesopatías estudiadas ha sido la razón por la que, de acuerdo con McILWRAITH (2004), hemos calificado a todos los procesos diagnosticados en nuestro estudio como crónicos; en este caso, además de lesiones como las descritas para las afecciones en los tendones y ligamentos, puede comprobarse la afección ósea, en la que se observan signos tanto de osteolisis como de osteogénesis (REEF y col., 2004; SÁNCHEZ–VALLE, 2008; RIEDESEL, 2009; DENOIX y col., 2011; SÁNCHEZ–VALLE y col., 2014). Al igual que hicieron otros autores anteriormente (DIK y GUNSSER, 1989; DYSON, 1991_a; 1994; BUTLER y col., 1993; NOVALES, 2004; STASHAK, 2004; ZUBROD y col., 2004_b; DENOIX $2007_{a,b}$; SÁNCHEZ–VALLE, 2008; RIEDESEL, 2009), hemos observado la aparición de una proliferación ósea en el área de inserción del tendón o ligamento afectado; reacción que produce, en ocasiones, la calcificación del extremo del tendón o ligamento correspondiente (entesofitosis); acompañándose igualmente, en ocasiones, de osteolisis y esclerosis conjuntamente en esa área, como consecuencia de la inestabilidad que se genera en la unión entre la estructura fibrosa y el hueso. La lisis ósea que se produce puede hacer que la entesis aparezca como un área radiotransparente (BUSONI, 2009); mientras que los tejidos blandos circundantes suelen presentar una gran deformación (BUSONI, 2009; RIEDESEL, 2009).

Con la ecografía, en las entesopatías crónicas, además de observar los cambios propios de una lesión crónica en un ligamento o tendón, encontramos que la superficie hiperecogénica regular que debería presentar el hueso en la zona de confluencia osteofibrosa se encuentra alterada, mostrándose discontinua debido a la proliferación y a la osteofitosis que sufre la superficie ósea de la entesis; de manera que nuestras imágenes concuerdan con las expuestas por DYSON (1991_a; 1994), REEF (1998), DENOIX ($2004_{a,b}$; $2005_{a,b}$; $2007_{a,b}$; 2008), DYSON y col. (2004), BISCHOFBERGER y col. (2006), MAJOR y ZUBROD (2006), SÁNCHEZ–VALLE (2008) y por SÁNCHEZ–VALLE y col. (2014). La ecografía, que nos permite detectar precozmente

la presencia de fenómenos óseos proliferativos (REEF, 2005; SÁNCHEZ–VALLE y col., 2014), de la misma manera que se muestra como una herramienta insustituible para el diagnóstico y la evaluación de la extensión de las lesiones ligamentosas (McILWRAITH, 2004; SÁNCHEZ–VALLE, 2008; SÁNCHEZ–VALLE y col., 2014) es, en nuestra opinión, el medio imaginológico de elección para el diagnóstico de las entesitis.

6.4.4.– Roturas tendinosas

Hemos comprobado, tal como describen McILWRAITH (2004), SULLINS (2004) y SÁNCHEZ–VALLE (2008), que las consecuencias de una rotura tendinosa son muy diferentes en función de cuál o cuáles sean las estructuras afectadas, pudiéndose observar, en la exploración física, diferentes síntomas locales como luxaciones, falta de movilidad o una deformidad, ya sea en flexión, en extensión o mediante la lateralización de las diferentes articulaciones.

Hemos verificado, al igual que GREENOUGH y col. (1996), cómo la artritis séptica de la articulación interfalangiana distal de los bovinos puede provocar la destrucción necrótica de la inserción del tendón flexor digital profundo en la falange distal, y, de acuerdo con la descripción de McILWRAITH (2004) en el caso de los equinos, la rotura completa de un tendón no suele observarse sin una infección o degeneración previas o sin una laceración traumática.

Al igual que McILWRAITH (2004) y STEINER y col. (2014), opinamos que las laceraciones traumáticas de los tendones, a consecuencia de resbalones o patadas sobre objetos o superficies cortantes, se producen con mayor frecuencia en los miembros posteriores, afectando habitualmente a una única extremidad y generalmente a nivel del metatarso.

De acuerdo con DIRKSEN (2005), se ha comprobado la presentación de la rotura del peroneo tercero y del cuádriceps femoral durante el parto, debido al exceso de tracción aplicado para resolver alguna distocia o por falta de cualificación y exceso de premura durante la atención de partos eutócicos. Esto se produciría, conforme a la descripción

que hace SULLINS (2004) en los equinos, en casos de presentación posterior, como resultado de la sobreextensión provocada sobre la articulación del tarso por tirar con violencia para liberar los miembros posteriores mientras éstos permanecen aún atrapados en la pelvis materna. Nuestros hallazgos son diferentes a los de STEINER y col. (2014), que describen la avulsión traumática del tendón de inserción del extensor carporradial en un caso de distocia, pero en presentaciones anteriores; sin embargo, estamos de acuerdo con los autores citados al denominar a estas roturas traumáticas como avulsiones tendinosas, pues realmente éstas acontecen en la inserción del tendón en el hueso. Ninguno de nuestros casos de rotura del peroneo tercero se ha relacionado con la aplicación de férulas de escayola en el tarso, tal como describen SULLINS (2004) y STEINER y col. (2014).

6.4.4.1.– Imágenes

Al igual que SULLINS (2004) y DIRKSEN (2005), opinamos que la falta de funcionamiento del aparato recíproco del miembro posterior nos indicaría, entre otras posibles causas, la rotura tendinosa del tercer peroneo.

Mediante la radiografía, al igual que otros autores, hemos observado las consecuencias óseas de la rotura de un tendón, pues, de acuerdo con SIMKIN (1979) y ALONSO (2009), participan en la estabilidad de las articulaciones junto a los ligamentos, así como en el soporte capsular y la configuración ósea de la articulación; comprobando cómo, además de la reacción ósea producida por la inestabilidad articular que se produce, se observa la luxación de la articulación afectada (SNYDER y MASRI, 2006; SÁNCHEZ–VALLE, 2008). Opinamos, de acuerdo con STEINER y col. (2014), que la radiografía debe de utilizarse para caracterizar estas lesiones pues permite, además de evaluar la presencia de cuerpos extraños, determinar, mediante el empleo de contrastes, la posible implicación de las vainas sinoviales.

La ecografía resultó ser la técnica más adecuada para documentar este tipo de lesiones, pues nos permitió comprobar en nuestros terneros, para las roturas traumáticas, al igual que a SÁNCHEZ–VALLE (2008) en equinos, la falta de nitidez en los bordes tendinosos y la producción de un gran hematoma. La relajación que produce la rotura en

las fibras tendinosas, unida a los fenómenos inflamatorios que se producen dentro del tendón afectado, dan lugar a una hipoecogenicidad generalizada de la zona afectada que coincide con la descripción que realiza KOFLER (2009) de las laceraciones producidas por cuerpos extraños en los bovinos. El resto de las características que se pueden observar, incluida la dilatación de las vainas sinoviales asociadas, si los tendones están afectados en sus porciones intravaginales, en nuestro caso aparecen tal como las describen DENOIX (1996; 2004; 2007), REEF (1998; 2005), KELMER y KRAMER (2006), SNYDER y MASRI (2006), VALDÉS (2007; 2008_b) y KOFLER (2009). De acuerdo con STEINER y col. (2014), opinamos que la obtención de imágenes ecográficas puede verse limitada por la dificultad que ofrece su realización sobre una herida abierta y por la presencia de posibles enfisemas en los tejidos peritendinosos. La presencia de gas se evidenció ecográficamente como una línea hiperecogénica, a partir de la cual no existe una transmisión uniforme de los ultrasonidos, artefacto conocido como cola de cometa, hallazgo que coincide con la descripción realizada por REEF (1998), REEF y col. (2004_b), STEWARD (2006) y BLOND y BUCZINSKI (2009).

6.4.5.– Roturas ligamentosas

De acuerdo con GREENOUGH y col. (1996), McILWRAITH (2004) y PENTECOST y NIEHAUS (2014), que describen la destrucción necrótica de los tendones de los bovinos como consecuencia de infecciones, opinamos que los gérmenes presentes en los procesos infecciosos de las articulaciones actuarían sobre los ligamentos de los bovinos provocando, en un primer momento, su inflamación o desmitis, lo que comprometería la estabilidad articular, favoreciendo la rotura traumática de éstos y la posterior luxación articular.

Coincidiendo con los resultados de los estudios que SÁNCHEZ–VALLE (2008) y SÁNCHEZ–VALLE y col. (2014) desarrollaron en equinos, opinamos que los fenómenos de proliferación ósea, cuando se producen junto a alguno de los diferentes ligamentos colaterales de los bovinos, actuarían lesionándolos como consecuencia del roce y de la presión de éstos sobre la proliferación perióstica, hecho que al producir su debilitamiento favorecería su rotura.

En los desgarros graves de los ligamentos, que participan en la estabilidad de la articulación junto a los tendones, el soporte capsular y la configuración ósea de la articulación (SIMKIN, 1979; McILWRAITH, 2004; ALONSO, 2009), se produce la pérdida completa de su función, lo que puede producir la luxación de la articulación afectada; al igual que BUTLER y col. (1993), McILWRAITH (2004), SÁNCHEZ–VALLE (2008) y MURRAY y DYSON (2009), hemos comprobado y documentado que la pérdida de la integridad de los ligamentos colaterales produce la luxación de la articulación afectada.

6.4.5.1.– Relación roturas ligamentosas – artritis sépticas

La artritis séptica muestra una relación estadísticamente significativa con la aparición de alguna rotura ligamentosa, presentando los pacientes que la padecen un riesgo de sufrir dichas roturas que es casi 29 veces mayor que el de aquellos que no la padecen; en nuestra opinión, ante la ausencia de un suceso traumático puntual y violento, la artritis séptica sería la afección primaria que, a través de la difusión de la infección, daría lugar a la inflamación (desmitis) y posterior dehiscencia de los ligamentos colaterales de la articulación; pérdida de integridad que provoca una mayor o menor pérdida de estabilidad de la articulación y, con ella, la predisposición más o menos acentuada para la aparición de una luxación de ésta (SÁNCHEZ–VALLE, 2008; MURRAY y DYSON, 2009).

6.4.5.2.– Relación roturas ligamentosas – hipoplasia ósea

De acuerdo con BAXTER y TURNER (2004), BERTONE (2004_b), BRAMLAGE (2006), BRAMLAGE y AUER (2006), HERMANS y col. (2008), BUSONI (2009), MURRAY y DYSON (2009), VANDERPERREN y col. (2009_b) y SÁNCHEZ y BERNARDO (2013), consideramos que la hipoplasia, tanto de los huesos cuboides como de los sesamoideos proximales, es una manifestación más de la inmadurez del esqueleto en el momento del nacimiento; estos huesos, al no haberse osificado suficientemente como para soportar las fuerzas del peso correspondientes al apoyo normal, están predispuestos a sufrir algún tipo de compresión que, a su vez, provoca que el bovino presente un grado de claudicación variable que, en algunos casos, puede no

ser evidente hasta tiempo después del nacimiento. En nuestra opinión, pese a no haber encontrado una asociación estadísticamente significativa entre ambos procesos, esta claudicación sería la que, junto a las condiciones de manejo y el entorno físico, tales como los pisos resbaladizos, el espacio, las peleas por el rango social, la monta, etc., actuarían como factores predisponentes para la lesión de los ligamentos, incluyendo su rotura, al posibilitar los traumatismos, principalmente sobre los ligamentos colaterales, (TURNER, 1989; DIRKSEN, 2005; PENTECOST y NIEHAUS, 2014).

6.4.5.3.– Relación roturas ligamentosas – fisitis

Pese a no haber constatado en nuestro estudio una relación estadísticamente significativa entre estas dos afecciones, opinamos, al igual que SÁNCHEZ–VALLE (2008) y SÁNCHEZ–VALLE y col. (2014), que los fenómenos de proliferación ósea, que acontecen como consecuencia de la descompensación de las presiones que se ejercen en las distintas superficies óseas de las articulaciones que padecen displasia fisaria, pueden actuar lesionando alguno de sus ligamentos colaterales como consecuencia del roce y de la presión de éstos sobre la proliferación perióstica, lo que redundaría en su debilitamiento favoreciendo su rotura.

6.4.5.4.– Imágenes

Nuestros resultados están de acuerdo con lo citado por BERTONE (2004) cuando describe, para el carpo y el menudillo, la posible aparición de una desviación angular asociada a la luxación producida como consecuencia de la rotura de los ligamentos colaterales; pues hemos comprobado, en dos de los seis bovinos afectados de luxación articular, la deformación angular del menudillo. Esta alteración de la conformación articular, en ocasiones y en nuestra opinión, se visualiza con dificultad ante la presencia de un proceso inflamatorio en la articulación afectada.

Estamos de acuerdo con BERTONE (2004) en que la rotura parcial del ligamento suspensor del menudillo cursa con el descenso de éste, al transferir el peso al miembro afectado.

Al igual que SNYDER y MASRI (2006) y SÁNCHEZ–VALLE y col. (2014), hemos observado, mediante la radiografía, las consecuencias de las roturas ligamentosas sobre los huesos; pues, además de constatar la luxación de la articulación afectada, puede comprobarse la reacción ósea que, de acuerdo con SIMKIN (1979) y ALONSO (2009), se genera como consecuencia de la inestabilidad articular producida. Opinamos, de acuerdo con McILWRAITH (2004) y RIEDESEL (2009), que la rotura de los ligamentos colaterales puede evidenciarse en las radiografías de tensión o estrés; asimismo, de acuerdo con BUSONI (2009), la radiografía permite comprobar la presencia de fragmentos óseos en los casos de avulsiones ligamentosas.

La ecografía, de acuerdo con MURRAY y DYSON (2009), se mostró como una técnica muy adecuada para documentar este tipo de lesiones, pues, pese a la falta de resolución de contraste entre los tejidos blandos, permite determinar la aparición de lesiones hipoecoicas causadas por las hemorragias, los edemas y las rupturas fibrilares que suelen acompañar a estas laceraciones, tal como las describe KNELLER (2009); de la misma manera, permite comprobar con facilidad la interrupción total de las fibras en los casos de desgarros graves.

6.4.6.– Tenosinovitis

Lo primero que llama la atención es la enorme diferencia, en cuanto al número de casos y de vainas afectadas, entre nuestros resultados y los del estudio realizado por SÁNCHEZ–VALLE (2008) en equinos; pues, con casi el doble de pacientes que nosotros (553), solamente halló tenosinovitis en el 8,5% de los equinos, frente al 23,0% de los bovinos afectados en nuestro estudio. En cuanto a su distribución en las distintas vainas sinoviales, en nuestro estudio se afectaron nueve vainas diferentes, frente a las cinco encontradas por SÁNCHEZ–VALLE (2008). La explicación que encontramos a estas discrepancias se fundamenta en las propias diferencias específicas de los animales, sus diferentes adaptaciones locomotrices, las edades totalmente distintas, las diametralmente opuestas condiciones de manejo, los absolutamente diferentes empleos de los animales y, por último, en la diferente forma de descansar de los bovinos, que necesitan de muchas más horas en decúbito, a diferencia de los equinos, con unos aparatos recíprocos de sostén pasivo mucho más especializados.

Ya en el campo de la bovinotecnia, nuestros resultados están de acuerdo con los datos de KOFLER (1996) y de STEINER y col. (2014), quienes citan que la tenosinovitis séptica de los tendones flexores digitales y extensor carporradial es, con frecuencia, causa de cojeras en el ganado vacuno; afecciones a las que añadiríamos, en nuestra opinión, la del extensor digital lateral a nivel del tarso, por la frecuencia con que se ha manifestado en nuestro estudio. Al igual que ANDERSON (1996), KOFLER (1996; 2009), GREENOUGH y col. (1997), DIRKSEN (2005), KOFLER y MARTINEK (2005) y STEINER y col. (2014), consideramos la tenosinovitis séptica, en los bovinos, como un proceso secundario a la difusión de una infección desde estructuras vecinas. Dado que, en nuestro estudio, no hemos hallado heridas lacerantes en ninguno de los pacientes afectados de tenosinovitis, nuestros resultados discrepan con los de los autores anteriormente citados, que culpan a las heridas lacerantes como la principal causa de tenosinovitis. En nuestros pacientes las contusiones repetidas fueron, probablemente, para aquellas tenosinovitis que se produjeron sin la difusión de una infección desde estructuras adyacentes, la única causa posible; de ahí que opinemos, de acuerdo con STEINER y col. (2014), que se debería considerar a las contusiones, en mayor medida, como causa primaria importante de tenosinovitis. GREENOUGH y col. (1997) describen la afección de la vaina sinovial del tendón extensor digital común como rara; afirmación que no coincide con nuestros resultados, en los que esta lesión se presenta en el 10% de los bovinos que padecían tenosinovitis.

Nuestros resultados, a diferencia de los hallados por SÁNCHEZ–VALLE (2008) en su estudio sobre los equinos, manifiestan que la mayoría de las tenosinovitis encontradas fueron de tipo fibrinoso (78,6%), siendo escasas las del tipo agudo, serosas, (21,4%) y ausentes las de tipo crónico de larga duración, fibrosas; hechos en ningún caso extraños, considerando la notoria diferencia de edades entre nuestros pacientes y los del citado autor.

6.4.6.1.– Relación tenosinovitis – edad

En función de la edad, se demostró una relación estadística altamente significativa entre este factor y la tenosinovitis, al comprobar que el 52,9% de los bovinos afectados tenía entre 16 días y 2 meses de edad, y que de éstos, el 75,7% se encontraban libres en el

establo, con suelos carentes de cama o resbaladizos, que actuarían, de acuerdo con STANEK (1997_c), DIRKSEN (2005) y MUSTE y col. (2009), como causas predisponentes para que estos animales sufriesen contusiones en las extremidades, que lesionan la piel y las estructuras adyacentes.

6.4.6.2.– Relación tenosinovitis – ausencia de cama

La ausencia de cama, que muestra una relación estadística significativa con el padecimiento de tenosinovitis, sería el origen de contusiones repetitivas sobre las vainas sinoviales y, de acuerdo con STEINER y col. (2014), de su posterior inflamación. En este trabajo se ha comprobado la ausencia de cama en tan solo dos de los cinco bovinos afectados por tenosinovitis primarias traumáticas; por esta razón, opinamos, de acuerdo con McILWRAITH (2004), que un traumatismo puntual violento, y por lo tanto agudo, podría, en determinados casos, explicar su origen.

6.4.6.3.– Relación tenosinovitis – estabulación

Nuestros resultados, a pesar de verse una prevalencia claramente mayor en los animales libres en estabulación, muestran la ausencia de relación estadística alguna entre el tipo de estabulación y la aparición de tenosinovitis. Opinamos, tras comprobar que el 52,9% de los bovinos afectados de tenosinovitis se encontraban libres en el establo, que probablemente, un mayor número de casos hubiera dado lugar a una relación estadísticamente significativa, y que los suelos carentes de cama o resbaladizos actúan como causas predisponentes para que estos animales sufran contusiones que lesionan la piel y las estructuras adyacentes, y que éstas predisponen a las tenosinovitis, de acuerdo con STANEK (1997_c), DIRKSEN (2005) y MUSTE y col. (2009).

6.4.6.4.– Relación tenosinovitis – tenositis

Hemos encontrado diferencias estadísticamente significativas cuando se compara el número de bovinos que padecen a la vez tenositis y tenosinovitis con los que padecen solamente tenosinovitis, siendo 38 veces mayor el riesgo de padecer los dos procesos conjuntamente que el de padecerlos por separado; esto concuerda con los hallazgos de

McILWRAITH (2004) y SÁNCHEZ–VALLE (2008) en equinos, que manifiestan que es mucho más frecuente el padecimiento conjunto de estos dos procesos que el de las tenosinovitis solamente.

También coincidimos, merced a las imágenes ecográficas obtenidas, con PLATT (1997), DENOIX ($2005_{a,b}$), WERESZKA y col. (2007), CRUZ (2008_{a}), RANTANEN (2008) y SÁNCHEZ–VALLE (2008), cuando afirman que, ante un paciente con una tenosinovitis en el que no se ha diagnosticado la tenositis correspondiente, o ante uno en el que sí se ha hecho pero esta última no es tan grave como para producir una cojera muy manifiesta, se puede observar una importante claudicación, debido a que la distensión que provoca la tenosinovitis sobre los ligamentos anulares o los retináculos provoca como resultado mucho dolor; así, este proceso formará parte, en función de la vaina dilatada, del origen de un síndrome de canal; el otro origen de este tipo de síndromes sería, por ejemplo, la desmitis del ligamento anular o del retináculo correspondiente, que impidiera un paso fluido de líquido sinovial a ambos lados de esa estructura y, por ende, el deslizamiento suave del tendón correspondiente a su través.

6.4.6.5.– Relación tenosinovitis – abscesos

Hemos podido comprobar una relación estadística altamente significativa entre la presencia de abscesos y de tenosinovitis en la misma región anatómica; como consecuencia de ella, los animales con abscesos presentan un riesgo de padecer tenosinovitis adyacentes que es 39 veces mayor que el de los que no los sufren. En el 76,5% de los bovinos afectados por tenosinovitis se demostró la existencia de algún absceso adyacente, lo que nos lleva a concluir, de acuerdo con ANDERSON (1996), KOFLER (1996; 2009), GREENOUGH y col. (1997), DIRKSEN (2005), KOFLER y MARTINEK (2005) y STEINER y col. (2014), que las tenosinovitis son, en gran cantidad de ocasiones, procesos secundarios a la difusión de una infección cercana.

6.4.6.6.– Relación tenosinovitis – artritis sépticas

La presencia de artritis sépticas en una región anatómica concreta hace que el riesgo de padecer tenosinovitis cercanas sea casi 12 veces mayor que cuando no existen aquellas afecciones articulares; en consecuencia, opinamos que las artritis citadas son las

infecciones primarias que, en multitud de ocasiones, al diseminarse, dan lugar a la infección de la vaina o vainas sinoviales próximas, opinión que coincide con la de numerosos autores (ANDERSON, 1996; KOFLER, 1996; 2009; GREENOUGH y col., 1997; DIRKSEN, 2005; KOFLER y MARTINEK, 2005; STEINER y col., 2014). En cuanto al 35,1% de los bovinos que padecían artritis sin manifestación de tenosinovitis, opinamos que, o bien éstas eran tan recientes que aún no habían generado complicaciones adicionales, o bien que, dado que las ponemos en tratamiento así que son diagnosticadas, de no haberse instaurado la terapia correspondiente y modificado el alojamiento, seguramente, se habrían complicado al igual que el resto.

6.4.6.7.– Imágenes

SÁNCHEZ–VALLE (2008), RANTANEN (2008) y MURRAY y DYSON (2009) describen las tenosinovitis como lesiones obvias en los equinos durante las fases exploratorias de inspección y palpación, pero, en nuestro estudio con bovinos jóvenes, hemos comprobando cómo, pese a sospechar de su existencia, se debe recurrir al empleo de algún medio imaginológico como la ecografía para su diagnóstico, pues, a la inspección, con la excepción de la vaina de los flexores de los dedos, se manifiestan como una tumefacción, generalmente dolorosa, que puede ser compatible con el padecimiento de diversos procesos, tales como abscesos o artritis.

La radiografía convencional, sin la utilización de contraste, no nos permitió en ningún caso confirmar el diagnóstico de una tenosinovitis, pues muestra únicamente la deformación de los tejidos blandos. Estamos de acuerdo con VANDERPERREN y col. (2009_a) en que ésta técnica se hace necesaria para identificar posibles anomalías óseas, tales como cambios proliferativos o destructivos.

Coincidimos con la mayoría de los autores consultados (DYSON y DENOIX, 1995; KOFLER, 1996, 2009; 2013; REEF, 1998; 2005; WILDERJANS y col., 2003; DENOIX, $2004_{a,b}$; $2005_{a,b}$; $2007_{a,b}$; REEF y col., 2004_a; SMITH y WRIGHT, 2006; SNYDER, 2006; ESTEPA y col., 2007; RANTANEN, 2008; SÁNCHEZ–VALLE, 2008; VANDERPERREN y col., 2009_a; VANDERPERREN y SAUNDERS, 2009_a; RAES y col., 2010; KOFLER y col., 2014; STEINER y col., 2014) en que la ecografía

es la primera técnica de elección ante la presencia de dilatación en una vaina sinovial tendinosa, pues permite evaluar la homogeneidad y la densidad del líquido que la compone. Al igual que los autores citados, en las tenosinovitis agudas, hallamos una gran cantidad de líquido anecogénico dentro de la vaina; éste es homogéneo y no suelen observarse alteraciones de otras estructuras, a no ser el hecho de que la membrana sinovial se encuentra algo engrosada. En las tenosinovitis fibrinosas encontramos, flotando en el líquido anecogénico, flóculos hiperecogénicos de fibrina que, generalmente, no están adheridos a ninguna estructura, aunque pueden estarlo. En este trabajo, no hemos tenido la ocasión de documentar ningún caso de tenosinovitis fibrosa, quizá debido a la corta edad de los pacientes incluidos en el estudio.

6.5.– AFECCIONES DE LOS MÚSCULOS

Son pocos los bovinos afectados de procesos musculares que hemos diagnosticado. Este hecho puede justificarse por las afirmaciones de DIRKSEN (2005), STÖBER (2005) y KOFLER (2009) en cuanto a que dichos procesos se desarrollan, principalmente, en relación con el periparto y, por tanto, en animales que se encuentran fuera de este estudio; además, atendiendo a lo indicado por STEWART (2006), acerca de la aparente simpleza de su diagnóstico, no suelen ser lesiones que estimulen al ganadero para solicitar éste los servicios del veterinario clínico.

6.5.1.– Laceraciones musculares

El caso de laceración muscular que hemos diagnosticado, y de la que la anamnesis ha revelado como causa el ataque de un perro, es similar a la descripción que de estas laceraciones hacen BAXTER y TURNER (2004) y KOFLER (2009), lesiones que pueden ser extensas, pero en las que rara vez hay una pérdida completa de la función.

6.5.1.1.– Imágenes

Pese a que estamos de acuerdo con STEWART (2006) en que procesos como la laceración muscular descrita se pueden diagnosticar mediante exploración física,

opinamos, al igual que SÁNCHEZ–VALLE (2008), que la afirmación que aquel autor hace acerca de que las lesiones musculares, con los diferentes medios imaginológicos, no suelen ofrecer unas imágenes características que permitan diferenciarlas de otros procesos, no puede ser absoluta; además, la caracterización precisa de estas lesiones, dependiendo de su profundidad, extensión y grado, no es fácil de realizar simplemente con la exploración física y se beneficia enormemente del uso de los medios de diagnóstico por imagen, especialmente de la ecografía.

Hemos podido comprobar, como BARGAI y col. (1989), que el derrame y el proceso inflamatorio producidos por una laceración traumática en un músculo, apenas se evidencian radiográficamente; sin embargo, opinamos, al igual que estos autores, que su realización puede ser interesante para mostrar o descartar la formación de un absceso en su interior, que aparecería como una zona con diferente radiodensidad, la presencia de cuerpos extraños vehiculados por el agente traumático, o lesiones en los huesos adyacentes al músculo lesionado. De otra parte, hay que reconocer las dificultades técnicas que existen para tomar radiografías con equipos portátiles en regiones como la espalda, el antebrazo o el muslo, y más aún en animales con un fuerte desarrollo muscular, como los terneros de la raza que nos ocupa.

En cuanto a la ecografía, contrariamente a lo que describen REEF (1998; 2004_b), SAMII y LONG (2004), WRIGLEY (2004) y KOFLER (2009), no hemos encontrado unas fibras musculares hipoecogénicas, retraídas y ecogénicas en el punto de rotura; pero en nuestro caso, las lesiones eran heridas por mordedura y no se trataba de una rotura o desgarro muscular puros; sin embargo, y pese a haber transcurrido solamente unas horas desde que se produjo la lesión, pudimos observar la formación de diversos hematomas y seromas, que aparecen como cavidades con un contenido anecoico. Nuestros hallazgos no coinciden con lo descrito por WRYGLEY (2004), que describe la formación de éstos a los 3 o 4 días de haberse producido el desgarro, y cómo en los momentos iniciales aparece un aumento difuso de la ecogenicidad del músculo debido a la hemorragia; tampoco coinciden con lo descrito por REEF (1998), REEF y col. (2004_b) y STEWARD (2006), cuando citan la disminución total de la ecogenicidad en los procesos inflamatorios del músculo, pues, en nuestro caso, éstos aparecen como estructuras muy ecogénicas, ecogenicidad que se debe, de acuerdo con BABKINE y

BLOND (2009), BUCZINSKI y DESCOTEAUX (2009) y FRANZ (2013), a la reverberación ecogénica que produce la presencia difusa de gas; presencia que es perfectamente razonable, dado que ha penetrado a través de las heridas y que, como afirman BLOND y BUCZINSKI (2009) y BUCZINSKI y DESCOTEAUX (2009), cuando forma una bolsa, produce una línea hiperecogénica a partir de la que no existe transmisión adecuada de los ultrasonidos, artefacto que se denomina cola de cometa.

6.6.– SÍNDROME INFOSURA – LAMINITIS

El hecho de que tan solo el 0,3% de los bovinos de nuestro estudio manifestaran esta afección parece indicarnos que se trata de un proceso de presentación esporádica en los terneros; dato que parece discrepar de lo hallado por SÁNCHEZ–VALLE (2008) en su estudio con equinos adultos, donde este síndrome afectó al 14,6% de los casos, y de lo afirmado por GREENOUGH (2007; 2012) y MARTINS y col. (2008), que consideran que la infosura es una de las principales causas de claudicación en los bovinos adultos lecheros. De acuerdo con SÁNCHEZ–VALLE y col. (2014), opinamos que, en el caso de los bovinos de cebo, el sedentarismo, la obesidad, una higiene podal bastante descuidada y la sobrealimentación con raciones muy ricas en hidratos de carbono, favorecen enormemente la aparición de esta afección; sin embargo, dado que este proceso suele manifestarse en los bovinos, sobre todo en los más jóvenes, por lo general, en forma de episodios subclínicos (GREENOUGH, 1997; 2012; LEAN y col., 2013), es muy posible que haya pasado desapercibido para sus cuidadores en la mayoría de los casos, con lo que no suelen acabar en manos del veterinario y no pasan a engrosar sus estadísticas clínicas; por otra parte, en los escasos episodios agudos para los que sí se requieren nuestros servicios, que cursan con todo un cortejo de manifestaciones consecuentes al dolor (STASHAK, 2004; SÁNCHEZ, 2006_a; SÁNCHEZ–VALLE, 2008), lo más probable es que, ante la inmediatez del final del ciclo productivo del paciente afectado, el propietario decida adelantar su sacrificio sin prestarle asistencia profesional.

De acuerdo con GREENOUGH (1997; 2007) y LEAN y col. (2013), los bovinos de cebo, tras recibir raciones muy ricas en hidratos de carbono, suelen verse afectados por

una forma subclínica de la enfermedad, con una sintomatología que se caracteriza, en lo general, por el agarrotamiento de las extremidades afectadas y por un continuo cambio en el apoyo de éstas; la infosura, al igual que en los equinos, progresa invariablemente, ya se deba a un único episodio o a la repetición de varios de ellos en el transcurso del tiempo, hacia un proceso crónico en el que aparecen las manifestaciones locales típicas de la infosura, valga la redundancia, crónica, tales como los ceños o anillos divergentes hacia los talones en la pared de la pezuña, las aristas dorsales cóncavas o los rodetes horizontales; en la mayoría de las ocasiones sin desarrollar otros signos sistémicos (RIBER, 1989; POLLIT, 1998; 2000; PEREYRA, 2003; SÁNCHEZ, 2006_a; MARTINS y col., 2008; SÁNCHEZ–VALLE, 2008; LEAN y col., 2013).

Al igual que PEREYRA (2003), CASTELINJS (2005), SÁNCHEZ (2005; 2006_a) y SÁNCHEZ–VALLE y col. (2014), opinamos que la falta de experiencia o de conocimientos acerca de esta afección por parte de la mayoría de los ganaderos, hace que con frecuencia, en casos de episodios subagudos de infosura, dejen pasar, cuando menos, hasta 48 horas de evolución sin tratamiento, con lo que, si el proceso cede suficientemente en su sintomatología, nunca llega a manos del veterinario y no consta como tal, y si progresa, se produce el suficiente número de lesiones y de tal magnitud, que nos inducen a considerar al proceso como crónico e irreversible, haciendo que el sacrificio sea una opción más que segura. Consideramos, al igual que DIRKSEN (2005), que la infosura se manifiesta con mayor frecuencia e intensidad en las pezuñas laterales de las extremidades posteriores de los bovinos.

6.6.1.– Imágenes

Al haber constatado una sintomatología tan poco duradera y sutíl, estamos de acuerdo con SÁNCHEZ–VALLE y col. (2014) en que el diagnóstico de esta enfermedad se debe basar en una anamnesis y una exploración clínica completas, observando para ello todos los síntomas que presente el animal, y en la utilización de medios de diagnóstico por imagen que nos permitan hacer una valoración objetiva del grado de afectación de las diferentes estructuras implicadas.

Coincidiendo con varios de los autores revisados (DIK y GUNSSER, 1989; RIBER, 1989; BUTLER y col., 1993; O'GRADY, 2002; NOVALES, 2004; STASHAK, 2004; CASTELINJS, 2005; SÁNCHEZ, 2005; SÁNCHEZ–VALLE, 2008; SÁNCHEZ y GONZALO–ORDEN, 2009; RIEDESEL, 2009), consideramos que, para una correcta caracterización de la infosura, se deben realizar como mínimo tres proyecciones radiográficas para evaluar de forma adecuada un caso sospechoso de padecer dicho proceso, que son, para los miembros posteriores: una dorsoproximalplantarodistal oblicua a 80º, una dorsoplantar en estación en apoyo bipodal elevado y una lateromedial, también en estación en apoyo bipodal elevado.

La proyección lateromedial es la que, a nuestro juicio, parece mostrar una mayor información, coincidiendo con DIK y GUNSSER (1989), RIBER (1989), BUTLER y col. (1993), GOYOAGA (1994), BARREIRO y col. (1998), SÁNCHEZ y col. ($1998_{a,b}$), PARK (2003), NOVALES (2004), CASTELINJS (2005), SÁNCHEZ (2005), SÁNCHEZ–VALLE (2008) y RIEDESEL (2009); pues permite valorar la existencia de osteítis marginal y dorsal de la tercera falange, así como comprobar y cuantificar la rotación capsular de la tercera falange dentro de la pezuña, el hundimiento de la misma y la rotación falangiana, ocasionadas como consecuencia de la rotura del engranaje queratopodofiloso, del peso del animal y de la tensión continua y refleja del tendón flexor digital profundo; en el supuesto de sufrir la entrada de aire a través del querafilocele o de una posible perforación de la palma, éste se observaría como un espacio radiolúcido entre el estuche córneo y el dorso de la tercera falange o la superficie distal del tejuelo. La osteítis marginal de la tercera falange la observamos, al igual que DIK y GUNSSER (1989), RIBER (1989), BUTLER y col. (1993), GOYOAGA (1994), PARK (2003_a), RIEDESEL (2003), NOVALES (2004), CASTELINJS ($2005_{a,b}$), SÁNCHEZ (2005) y SÁNCHEZ y GONZALO–ORDEN (2008), como un replegamiento dorsal radioopaco del borde marginal óseo debilitado, sin pérdida de sustancia ósea.

En la proyección dorsoplantar oblicua, a diferencia de BARGAI y col. (1989), que describen la presencia de osteítis en el aspecto axial de la tercera falange de los bovinos afectados de laminitis, hemos observado en la radiografía que hay pérdida de forma y

opacidad en el aspecto axial y proliferación radioopaca, de menor densidad que la tercera falange en el borde abaxial.

Por último, hemos comprobado la imposibilidad de observar, mediante ecografía, la osteítis que de la tercera falange de los bovinos afectados por la infosura, debido a la nula transmisión de los ultrasonidos a través del tejido córneo de la pezuña de éstos, al igual que SÁNCHEZ–VALLE y col. (2014) en equinos, por la imposibilidad e atravesar los ultrasonidos el casco.

6.7.– AFECCIONES DE LAS BOLSAS Y OTRAS ESTRUCTURAS BLANDAS PERIARTICULARES Y SUBCUTÁNEAS

6.7.1.– Abscesos

Los abscesos han constituido la principal causa de la deformación de los tejidos blandos periarticulares en los bovinos de nuestro estudio, afectando principalmente a las regiones del carpo y del tarso; en cuanto a la etiología de estas lesiones, ante la ausencia de heridas perforantes y al tratarse de regiones que se encuentran sometidas con frecuencia a traumatismos, nos inclinamos, de acuerdo con BAILEY (1997), STANEK (1997_c), DIRKSEN (2005), BUSONI (2009), KOFLER (2009) y MUSTE y col. (2009), a considerar que las contusiones, generalmente repetidas, serían las causas traumáticas que intervienen en mayor medida en la génesis de los abscesos, al permitir la entrada de gérmenes a través de las pequeñas lesiones producidas en la piel dañada de dichas regiones, y que la máxima expresión de dichos traumatismos, las úlceras por decúbito, podrían ser, en nuestra opinión y de acuerdo con DIRKSEN (2005) y KOFLER (2009), la puerta de entrada de los gérmenes más probable para la formación de abscesos en los bovinos.

6.7.1.1.– Relación abscesos – peso al nacimiento

No ha sido posible comprobar la existencia de relaciones estadísticamente significativas entre la aparición de abscesos y el peso al nacimiento de los bovinos, pese a que podría

parecernos que el mayor tamaño fetal actuaría como una causa predisponente, por la previsible ”torpeza” de éstos y como consecuencia de otros problemas locomotores clásicamente asociados al exceso de tamaño en el momento del parto en los bovinos de aptitud cárnica; sin embargo, nuestro resultado estaría de acuerdo con STANEK (1997_c), DIRKSEN (2005) y MUSTE y col. (2009), que describen a las deficiencias en el diseño de las explotaciones, y no a otros factores, como las causas predisponentes para la aparición de abscesos en los bovinos, al favorecer éstas las lesiones en la piel y en las estructuras adyacentes.

6.7.1.2.– Relación abscesos – ausencia de cama

Como era previsible, esta deficiencia en el manejo muestra una relación estadística altamente significativa con el padecimiento de abscesos; este hallazgo está en consonancia con STANEK (1997_c), DIRKSEN (2005) y MUSTE y col. (2009), que citan las plazas o cubículos carentes de cama y los suelos formados por parrillas como causas predisponentes para la aparición de estos procesos en los bovinos, al lesionar su piel o favorecer los resbalones; siendo, de acuerdo con MUSTE y col. (2009), la dureza del suelo y de la cama los factores que determinan la evolución de la gravedad de su curso.

6.7.1.3.– Relación abscesos – estabulación

La aparición de una asociación próxima a la significación estadística entre la estabulación en los bovinos y la aparición de abscesos, nos ayudaría a corroborar, de acuerdo con STANEK (1997_c), DIRKSEN (2005) y MUSTE y col. (2009), que serían las deficiencias en el diseño de las explotaciones y en el manejo de los bovinos los factores principales que actuarían como causas predisponentes para la aparición de estas lesiones, siendo por ello los bovinos que se hallan en el campo los menos propensos a su padecimiento.

6.7.1.4.– Relación abscesos – artritis sépticas

Hemos comprobado, de acuerdo con VERSCHOOTEN y DE MOOR (1974), TURNER (1989), STASHAK (2004), DIRKSEN (2005), BRITT y TUCKER (2009), BUSONI (2009), MURRAY y DYSON (2009) y RIEDESEL (2009), que la presencia de abscesos en las diferentes regiones articulares de los miembros muestra una relación estadística altamente significativa con la aparición de artritis sépticas en las mismas articulaciones; después de comprobar la presencia de abscesos periarticulares en el 61,4% de los bovinos afectados de artritis séptica en nuestro estudio, en nuestra opinión y de acuerdo con CARTER (1989_b), SULLINS (1989), GREENOUGH y col. (1995), DIRKSEN (2005), STANEK (2005), GARCÍA–JIMÉNEZ y GONZÁLEZ (2008), BRITT y TUCKER (2009), BUSONI (2009), DYSON (2009) y RIEDESEL (2009), los abscesos son procesos sépticos a través de los que es posible y probable la difusión de la infección a las articulaciones adyacentes.

6.7.1.5.– Relación abscesos – tenositis

La presencia simultánea de tenositis y de abscesos en la misma región anatómica en el 75,9% de los bovinos mostró una relación estadística altamente significativa; resultados que serían acordes con lo citado por STANEK (1997), ANDERSON y col. (2008), HEPPELMAN y col. (2009) y STEINER y col. (2014), al describir como frecuente la aparición de procesos sépticos en los tendones de los bovinos como consecuencia de la propagación de la infección desde abscesos subcutáneos vecinos.

6.7.1.6.– Relación abscesos – tenosinovitis

De igual modo que en el punto anterior, se comprueba que existe una relación estadística altamente significativa entre la presencia de abscesos y la aparición de tenosinovitis en la misma región anatómica; hallazgos que estarían de acuerdo con ANDERSON (1996), KOFLER (1996; 2009), GREENOUGH y col. (1997), DIRKSEN (2005), KOFLER y MARTINEK (2005) y STEINER y col. (2014), quienes relatan la aparición de tenosinovitis sépticas secundarias a la difusión de la infección desde procesos sépticos próximos como son los abscesos.

6.7.1.7.– Relación abscesos – retracciones tendinosas congénitas

Dada la aparente incongruencia clínica que supone la relación estadísticamente significativa que arrojan nuestros resultados entre la ausencia de retracciones tendinosas congénitas y la presencia de abscesos, pensamos que, lejos de existir una relación causa–efecto entre dichas retracciones y la ausencia de apostemas, la correlación surge como consecuencia del diagnóstico precoz que, evidentemente, es posible realizar de las deformidades flexurales congénitas que cursan con alguna retracción tendinosa, así como de los subsiguientes tratamiento y resolución de las mismas, o del descarte prematuro de los pacientes afectados, lo que, en nuestra opinión, redundaría en que tan solo aparezca algún absceso en el 6% de los bovinos que las padecen; pues estamos convencidos, de acuerdo con DIRKSEN (2005) y KOFLER (2009), de que las retracciones tendinosas congénitas actúan como una causa predisponente que facilita la aparición de lesiones traumáticas en la piel y de úlceras por decúbito en los bovinos afectados, lesiones a través de las que, fácilmente, pueden penetrar los gérmenes responsables de la generación de los abscesos.

6.7.1.8.– Imágenes

La exploración física, durante la que se observa un abultamiento más o menos tenso o fluctuante de la región afectada, que al comienzo muestra una mayor temperatura y dolor, no ofrece una imagen patognomónica de los abscesos, pues junto a signos locales inespecíficos como la inflamación y el dolor regional, tan sólo se comprueba, y no en todos los casos, un grado variable de claudicación en los bovinos afectados.

Los signos radiográficos de los tejidos blandos anómalos como los abscesos incluyen alteración del espesor, del contorno o de la opacidad de la región afectada, de acuerdo con KOFLER y TRENTI (1995), MURRAY y DYSON (2009), RIEDESEL (2009) y KOFLER y col. (2014). Estamos de acuerdo con BARGAI y col. (1989), quienes describen los abscesos en los tejidos blandos de los bovinos como áreas radiolúcidas, con un aspecto que varía dependiendo de la densidad y concreción de su contenido y de la presencia de gas. Al igual que MOYER (1998) y MUSTE y col. (2009), opinamos que la radiografía puede mostrarse útil para localizar la cavidad del absceso, pero su

virtud principal reside en su capacidad para descartar otras causas de claudicación e identificar posibles complicaciones en los tejidos óseos adyacentes.

Mediante la ecografía, en general, un absceso en los tejidos blandos se muestra, de acuerdo con KOFLER y BUCHNER (1995), REEF y col. (2004_b), SAMII y LONG (2004), WRIGLEY (2004), KOFLER (2009) y KOFLER y col. (2014), como una acumulación bien definida de un líquido hipoecogénico o anecoico envuelto por una cápsula irregular y ecoica; sin embargo, en el contenido, pueden aparecer restos con diversos grados de ecogenicidad, que varían desde pequeños flóculos ecoicos hasta grandes partículas hiperecogénicas de pus o fibrina, así como la presencia de burbujas de gas en la parte superior del absceso, que aparecen como motas hiperecogénicas con sombra acústica o bien con reverberaciones en forma de cola de cometa.

6.7.2.– Bursitis

Las bursitis que hemos diagnosticado, como las descritas por TURNER (1989), STANEK (1997), STASHAK (2004), DIRKSEN (2005) y KOFLER (2009), se produjeron por causas traumáticas o irritativas. Opinamos que, bien antes o bien después de establecidas las bursitis, como consecuencia de la producción de pequeñas lesiones en la piel y de la aparición de úlceras por decúbito, se facilita la penetración de gérmenes y la posterior contaminación de las bolsas sinoviales, por lo que un gran número de éstas se transforman en apostemas.

Al igual que DAS y col. (1992), DIRKSEN (1996; 2005), STANEK (1997), SEYREK–INTAS y col. (2005), MATES y col. (2008) y MUSTE y col. (2008), opinamos que, con frecuencia, las bursitis son consecuentes a determinadas carencias en el alojamiento y el manejo de los bovinos; describiéndose, en este sentido, la aparición de pequeñas lesiones en la piel y de úlceras por decúbito, como consecuencia de la presencia de pisos duros y resbaladizos y de elementos inadecuados en la construcción del establo (DIRKSEN, 2005; KOFLER, 2009); úlceras por decúbito como las observadas en los bovinos afectados por la inflamación de la bolsa sinovial subtendinosa del extensor digital lateral, que aparecen sobre la articulación metacarpo-falangiana del dedo cuarto, y que posibilitarían la entrada de gérmenes hacia la bolsa.

Estamos de acuerdo con STANEK (1997), DIRKSEN (2005) y MURRAY y DYSON (2009), cuando afirman que las bursitis subcutáneas no suelen provocar alteraciones en la marcha, al no ser generalmente dolorosas; sin embargo, un gran número de los bovinos afectados por bursitis, generalmente subtendinosas, manifestaron algún grado de claudicación; claudicación que se debería, en nuestra opinión, a la concurrencia de diferentes afecciones inflamatorias, generalmente sépticas, y a la transformación purulenta que sufren éstas, dando lugar a un absceso, después de contaminarse.

De acuerdo con lo que describen STANEK (1997), DIRKSEN (2005) y FATHY y RADAD (2006), entre los casos estudiados en este trabajo, no hemos encontrado relación alguna entre las bursitis y la presencia de *Brucella abortus* o *Brucella melitensis* como posible causa de las mismas.

6.7.2.1.– Relación bursitis – sexo

La inexistencia de una relación estadística significativa entre el sexo de los bovinos y su padecimiento, cuando parecería que los bovinos machos, como consecuencia del mayor peso que alcanzan en el momento del nacimiento (SILVA y col., 2001), se afectarían en un mayor grado, estaría de acuerdo con TURNER (1989), STANEK (1997), STASHAK (2004), DIRKSEN (2005) y KOFLER (2009), que citan que estas alteraciones se producen por causas traumáticas o irritativas.

6.7.2.2.– Relación bursitis – claudicación

Pese a comprobar que el 64,4% de los bovinos afectados de algún tipo de bursitis mostraban alguna claudicación, se demostró la ausencia de una relación estadística; dato que estaría de acuerdo con STANEK (1997), DIRKSEN (2005) y MURRAY y DYSON (2009), cuando afirman que las bursitis subcutáneas no suelen provocar alteraciones en la marcha, al no ser generalmente dolorosas; sin embargo, en nuestra opinión, un gran número de los bovinos afectados por bursitis, generalmente subtendinosas, manifestaron algún grado de claudicación que se debería a la concurrencia de diferentes afecciones inflamatorias, generalmente sépticas, y a la transformación purulenta que sufren éstas, dando lugar a un absceso, después de contaminarse.

6.7.2.3.– Relación bursitis – edad

Pese a estar de acuerdo con BRSCIC y col. (2011), cuando citan la asociación que existe entre las bursitis y ciertos factores de riesgo como son el tipo de suelo y la limitación de espacio, nuestros hallazgos no coinciden con los suyos cuando describen el incremento en su prevalencia durante la fase de cebo, dado que hemos comprobado una relación estadística con la edad de presentación, al encontrar que el 59,3% de los bovinos afectados por bursitis tenían una edad inferior a los dos meses. Opinamos, de acuerdo con los autores citados, que la modificación en el tipo de suelo y en el espacio disponible incidiría en su reducción y en elevar su bienestar social.

6.7.2.4.– Relación bursitis – tipo de estabulación

Enfrentando la aparición de bursitis con el sistema de estabulación, se observa una relación estadística altamente significativa entre ambos factores, hallando los mayores porcentajes de estas afecciones cuando los animales se encuentran libres en el establo (44,1%) o amarrados (33,9%), proporciones que disminuyen sensiblemente cuando se encuentran libres en los cubículos (15,3%) o en el campo (6,8%). Este dato parecería indicar que los cubículos de que se dispone en las explotaciones, en general, cuentan con un diseño adecuado para la estabulación de los bovinos, dado que los principales factores de riesgo que cita BRSCIC y col. (2011) son el tipo de suelo y la limitación de espacio.

6.7.2.5.– Relación bursitis – ausencia de cama

La aparición de una correlación estadística altamente significativa entre estos dos factores, al comprobar la ausencia efectiva de cama en el 67,8% de los bovinos afectados de bursitis, concuerda con los trabajos de DAS y col. (1992), DIRKSEN (1996; 2005), STANEK (1997), SEYREK–INTAS y col. (2005), MATES y col. (2008) y MUSTE y col. (2008), cuando describen en su patogenia, como responsables, a las contusiones repetidas, e incluso a las presiones sufridas, como consecuencia de acostarse los animales sobre piso duro y sin cama. Opinamos, al igual que los autores

citados, que al tratarse de procesos relacionados con determinadas carencias en el alojamiento y en el manejo, podrían ser facilmente evitables.

6.7.2.6.– Relación bursitis – peso al nacimiento

De acuerdo con SILVA y col. (2001), el 35,6% de los pacientes aquejados de bursitis se encontrarían dentro de la normalidad al tener un peso al nacimiento inferior a los 41 Kg, lo que supone la ausencia de una relación estadísticamente significativa entre ambos factores; esto se debería, en nuestra opinión, a que en su aparición priman las carencias en el alojamiento y en el manejo, así como la presencia de infecciones adyacentes a las bolsas sinoviales subtendinosas.

6.7.2.7.– Relación bursitis – abscesos

Si bien la presencia de abscesos y la aparición de bursitis no mostraron una relación estadísticamente significativa, opinamos, de acuerdo con FATHY y RADAD (2006), que infecciones bacterianas, como las que acontecen en los abscesos de los bovinos, pueden intervenir en el desarrollo de las bursitis, como consecuencia de la difusión de la infección hacia la bolsa, al producirse o acrecentarse, en ocasiones, la respuesta inflamatoria en ésta; es posible que sea la relativa escasez de datos la causa de esta aparente falta de correlación entre ambos procesos patológicos.

6.7.2.8.– Relación bursitis – artritis sépticas

Al relacionar la presencia de artritis séptica con la aparición de bursitis, no se encontró una relación estadísticamente significativa; sin embargo, la comprobación de la presencia simultánea de esta afección en los bovinos que padecían la inflamación de la bolsa sinovial subtendinosa del extensor carporradial, nos induce a opinar, de acuerdo con FATHY y RADAD (2006), que sería posible la difusión de la infección desde las articulaciones hacia las bolsas adyacentes; por lo que una vez más puede que un mayor número de datos aportara la correlación que falta entre ambas afecciones.

6.7.2.9.– Relación bursitis – tenositis

La relación estadísticamente significativa entre estas dos enfermedades, que nos muestra que el riesgo de padecer ambos procesos conjuntamente es más de 2 veces superior al de padecerlos por separado, indica, en nuestra opinión, que la mayoría de las tenositis que encontramos en los bovinos son sépticas; por lo que, de acuerdo con ANDERSON y col. (2008), HEPPELMAN y col. (2009), KOFLER (2009) y STEINER y col. (2014), se deberían considerar como procesos secundarios a la difusión de la infección desde estructuras vecinas como las bolsas sinoviales.

6.7.2.10.– Relación bursitis – retracciones tendinosas congénitas

Con el apoyo de nuestro hallazgos, en los que se comprueba una asociación estadística altamente significativa entre ambas afecciones en los bovinos, opinamos que el padecimiento de alguna retracción tendinosa en los bovinos recién nacidos actuaría como una causa predisponente para la aparición de bursitis; siendo las causas traumáticas o irritativas el origen de éstas en los bovinos (TURNER, 1989; STANEK, 1997; STASHAK, 2004; DIRKSEN, 2005; KOFLER, 2009).

6.7.2.11.– Imágenes

La exploración física, en la que se observa una estructura subcutánea fluctuante y sin signos inflamatorios agudos, tal como la describen McILWRAITH (2004), SÁNCHEZ–VALLE (2008) y SÁNCHEZ–VALLE y col. (2014) en la especie equina, bastaría por sí sola para el diagnóstico de las denominadas bursitis adquiridas o reactivas, entre las que se encuentran la bursitis precarpiana o lupia, la bursitis olecraneana o codillera, la bursitis tarsiana y la bursitis calcánea o agrión.

Por el contrario, para el diagnóstico de las bursitis subtendinosas, la exploración física se mostró claramente insuficiente, siendo necesario para ello el empleo de la ecografía como medio imaginológico de elección. Opinamos que la presencia de una pequeña úlcera por decúbito, acompañada de depilación en la región metacarpo–falangiana del

dedo cuarto, debería de inducirnos a sospechar la inflamación de la bolsa sinovial subtendinosa del extensor digital lateral.

Coincidimos con MURRAY y DYSON (2009) al describirlas, mediante la radiografía, como una gran deformación de los tejidos blandos, en cuyo interior se aprecia un área más radiolúcida que los tejidos blandos circundantes, lo que posibilita evidenciar, de acuerdo con PARK (2004) y SÁNCHEZ–VALLE (2008), las posibles masas que, como consecuencia de las complicaciones que haya podido sufrir, se produzcan en su interior; llegando incluso a observar, tal y como describe STANEK (1997) en los bovinos, el incremento en su radiolucidez debido a la formación de gas. Al igual que NUSS y col. (2007), opinamos que esta técnica muestra una escasa utilidad para el diagnóstico de las inflamaciones que tienen lugar en las diferentes bolsas subtendinosas; sin embargo, al igual que STANEK (1997), consideramos que la radiografía resulta necesaria para determinar, en los procesos más avanzados, la posible aparición de periostitis u otras afecciones óseas o articulares.

Mediante la ecografía, nuestros hallazgos coinciden con lo observado en los bovinos por KOFLER (2000; 2013), SEYREK–INTAS (2005), NUSS y col. (2007) y KOFLER y col. (2014), encontrado un incremento en el volumen del fluido sinovial anecogénico en el que, con frecuencia, aparecen partículas o flóculos ecogénicos de fibrina, así como una cápsula de la bolsa cuya ecogenicidad, al tratarse de inflamaciones agudas en todos nuestros casos, siempre ha sido hipoecoica. Estamos de acuerdo con KOFLER (1995), KOFLER y EDINGER (1995), KOFLER y MARTINEK (2004), REEF (2004_a), SEYREK–INTAS (2005), SÁNCHEZ–VALLE (2008), MURRAY y DYSON (2009) y KOFLER y col. (2014), cuando afirman que la ultrasonografía es el medio de elección para evaluar la extensión de la inflamación y de la efusión sinovial, la consistencia del contenido de la bolsa y las complicaciones presentes en los tejidos adyacentes. Por último, hemos podido comprobar, al igual que KOFLER (2000; 2013) y SEYREK–INTAS (2005), las dificultades que se presentan a la hora de identificar mediante ecografía una bolsa sinovial sana; razón de más para considerar que éste debería de ser el medio elegido, en nuestra opinión, para el diagnóstico de los procesos inflamatorios que asientan en las bolsas sinoviales subtendinosas.

7.– Proyectos de futuro

7.– PROYECTOS DE FUTURO

Como corresponde a cualquier proyecto de investigación de cuyos resultados se espera una proyección eminentemente clínica práctica, en éste, que en sus comienzos ya parecía quizá demasiado ambicioso, no son pocas las cuestiones que han quedado sin responder, como consecuencia del obligado paso del tiempo y de la necesidad administrativa de poner un punto final a los trabajos conducentes a la redacción de la memoria de Tesis Doctoral.

En consecuencia, y para que esta Tesis no se convierta en el final de un camino, es decir en una vía muerta, sino en el nacimiento de una línea de trabajo fructífera para nuestro futuro clínico e investigador, nos proponemos, en adelante, seguir trabajando con el fin de subsanar las limitaciones de que adolece nuestro estudio y de encontrar respuesta a las preguntas que han quedado en el aire; de ahí que nuestras aspiraciones futuras sean las siguientes:

1. Continuar trabajando en esta misma línea de investigación, iniciada con la presente Tesis Doctoral, con el fin de enriquecer los protocolos semiológicos para la evaluación de las enfermedades de las extremidades de los bovinos, a través de la imaginología, especialmente de la radiografía y la ecografía, para crear una base gráfica, tanto anatómica como patológica, que colabore en la mejora de la práctica de la clínica de las extremidades y, por extensión, la de la clínica del bovino en su conjunto, tanto individual como colectiva.

2. Concretar el estudio iniciado aquí, con el fin de delimitar las responsabilidades de los aspectos genéticos y de los factores ambientales (alimentación, manejo, condiciones de estabulación, régimen de ejercicio,…) en la presentación y las manifestaciones clínicas de las **Enfermedades del Desarrollo Esquelético** en los bovinos.

3. Diseñar una línea de investigación, para estudiar las correlaciones entre la hipoplasia ósea y la hipertrofia muscular congénita en los bovinos pertenecientes a la raza *Asturiana de los Valles*, dado que, en los resultados de este trabajo, hemos hallado indicios suficientes como para considerar que dicha afección podría estar vinculada al carácter musculoso; pretendemos incorporar, en el protocolo de trabajo de dicha investigación, un grupo que presente el factor de exposición (hipertrofia muscular congénita) y una cohorte de bovinos no expuesta a este factor de riesgo, que nos podrá proporcionar datos mucho más representativos.

4. Estudiar, investigar y promover el desarrollo de programas de formación para los distintos profesionales del sector ganadero, en áreas relacionadas con la selección zootécnica, la crianza, la alimentación, el manejo, los cuidados de los animales y las repercusiones clínicas que todo esto conlleva; dado que la formación de dicho sector suele ser, en multitud de ocasiones, insuficiente, y que la capacitación en todos y cada uno de estos aspectos es de capital importancia a la hora de prevenir la presentación de gran cantidad de problemas clínicos y, por ende, zootécnicos en los bovinos.

8.– Conclusiones

8.– CONCLUSIONES

Primera.– En los bovinos jóvenes mantenidos en las condiciones de explotación habituales en el noroeste leonés, la mayor parte de las afecciones de las extremidades están estrechamente relacionadas con deficiencias en las condiciones ambientales y en el manejo; de ahí que consideremos sumamente necesarios la formación y el progreso del ganadero, en este ámbito del conocimiento, para que se reduzca su incidencia y se limiten sus consecuencias.

Segunda.– La mayoría de los procesos patológicos que afectan a las diferentes estructuras de las extremidades de los bovinos jóvenes estudiados tienen, principalmente, un origen séptico vinculado a una prevención y atención insuficientes que suelen dar lugar a su propagación hacia las estructuras vecinas, entre ellas las articulaciones, lo que, en el mejor de los casos, desemboca en enfermedades articulares llegando incluso a ocasionar su fallecimiento; por ello, consideramos que es necesaria la monitorización periódica de los animales, en busca de la adopción de decúbitos anómalos y la aparición de úlceras, signos iniciales que revelan el comienzo de alguno de estos problemas.

Tercera.– En los bovinos, como en muchas otras especies, la industrialización exacerbada del sector agropecuario, que conlleva una gran demanda de productos, la necesidad de resultados rápidos y beneficios elevados y la búsqueda de desarrollos máximos en tiempos mínimos, olvidándose de que lo deseable es el crecimiento óptimo en términos de salud, ha dado lugar a un fuerte incremento en la aparición de las Enfermedades del Desarrollo Esquelético en los bovinos jóvenes, y no sólo en los de cebo, sino también, lo que parece más inquietante, en los destinados a fines reproductivos.

Cuarta.– Las Enfermedades del Desarrollo Esquelético: hipoplasia ósea, fisitis, osteocondrosis–osteocondritis disecante, deformidades flexurales y deformidades angulares, son procesos que afectan principalmente a los bovinos menores de un año de vida. Entre ellas, hemos hallado indicios suficientes como para considerar que la hipoplasia ósea es una afección que podría estar vinculada a la hipertrofia muscular congénita en los bovinos pertenecientes a la raza Asturiana de los Valles; para el resto de animales y procesos, parece que, además de la discondroplasia, son los sistemas de crianza, manejo y alimentación que se practican actualmente los principales responsables de su aparición.

Quinta.– La elevada incidencia con que se manifiestan las fracturas óseas en los bovinos neonatos, está relacionada en todos los casos con un exceso en la fuerza aplicada durante el manejo de los partos y la resolución de distocias, generalmente mediante el uso de dispositivos mecánicos; esto hace que nos planteemos, una vez más, la necesidad de una adecuada formación para los profesionales del sector ganadero, así como una reflexión acerca de la conveniencia del empleo de aquellas herramientas por parte de personal no idóneo, ponderando la ineludible necesidad del veterinario y de otras opciones técnicas, como la histerotomía, menos lesivas para el feto.

Sexta.– Los medios imaginológicos utilizados a lo largo de este trabajo: radiografía y ecografía, demostraron ser sumamente útiles y, en ocasiones, imprescindibles para el correcto diagnóstico de las claudicaciones de los bovinos, de forma que, a día de hoy, no concebimos el ejercicio de la clínica bovina sin la concurrencia de estos medios, y consideramos que ninguno de ellos es prescindible, ya que se complementan a la perfección para lo que debe ser el desarrollo de una buena práctica clínica actual en las granjas.

Séptima.– La ecografía, que permite evaluar instantánea y simultáneamente tanto los tejidos duros como los blandos, ofrece medidas reales, es sencilla de llevar a cabo y de interpretar, presenta una buena portabilidad y es bastante asequible económicamente, ha resultado ser el medio más versátil y que mayor proyección puede alcanzar en la práctica de una clínica bovina eficiente, sencilla y ambulante.

9.– Resumen

9.– RESUMEN

Las claudicaciones de los bovinos precisan, para su diagnóstico, de una buena cantidad de tiempo y del empleo de diferentes medios imaginológicos, y en dicho diagnóstico, es preciso discernir si dichas cojeras se deben a errores de manejo y alimentación, al resto de las condiciones medioambientales propias de la explotación, a determinados traumatismos o, simplemente, a defectos constitucionales y, por lo tanto, genéticos.

La radiografía y la ecografía son dos técnicas básicas de diagnóstico por imagen que permiten observar, identificar y caracterizar tanto las pequeñas como las grandes lesiones que pueden presentarse en las estructuras del aparato locomotor de los bovinos y que son causa de claudicación; además, su uso posibilita la realización de estudios comparativos de las diferentes afecciones y establecer patrones de diagnóstico para dichas enfermedades.

En este trabajo, hemos utilizado 304 pacientes bovinos; todos ellos correspondientes a casos clínicos de terneros aquejados de claudicación a los que, tras la exploración física general y una exploración específica del aparato locomotor, les fue realizado algún estudio mediante ecografía y radiografía, para precisar la existencia o no de procesos patológicos en el aparato músculo–esquelético.

Hemos comprobado que la radiografía y la ecografía, lejos de competir entre sí por alguna determinada parcela de la medicina veterinaria, son métodos complementarios, por lo que consideramos que ambos son necesarios para el desarrollo de la práctica clínica actual del ganado bovino, gracias a las virtudes propias de cada uno de ellos y como consecuencia de que ninguno de los dos es capaz de documentar completamente todos los procesos en todas las ocasiones.

La ecografía, por su parte, se ha mostrado como el medio más versátil y práctico a la hora de abordar la clínica ambulante del aparato locomotor de ganado vacuno; además,

se complementa a la perfección con la radiografía para el desarrollo de un trabajo eficiente, sencillo y ambulante.

Del estudio estadístico de los datos obtenidos durante el desarrollo del trabajo clínico hemos podido concluir que, en los bovinos jóvenes estudiados en este trabajo, la mayor parte de las afecciones de las extremidades están estrechamente relacionadas con deficiencias en las condiciones ambientales y en el manejo, teniendo, principalmente, un origen séptico. Las fracturas óseas que acontecen en los bovinos neonatos contribuyen, de acuerdo con algunos autores, al incremento en la mortalidad neonatal en los bovinos, hecho que redundaría en el desconocimiento de su incidencia real, afectando incluso a los terneros de menor tamaño; en nuestra experiencia, dichas fracturas están estrechamente relacionadas con el empleo de una tracción excesiva y unas maniobras inadecuadas para la atención de los partos y la resolución de las distocias. En el caso de las bursitis subtendinosas, encontramos que en su etiología actúan, además de las causas irritativas que las originaron, asentadas en factores de manejo y ambientales, procesos sépticos que las transforman, en su mayoría, en apostemas.

Hemos comprobado que, a pesar de los conocimientos científicos actuales, la industrialización exacerbada del sector agropecuario ha dado lugar a un considerable incremento en la aparición de las **Enfermedades del Desarrollo Esquelético** en los bovinos jóvenes; procesos para los que, además de la discondroplasia de base, común a todos ellos, son los sistemas de crianza, manejo y alimentación que se practican actualmente los principales responsables de su aparición. En cuanto a la hipoplasia ósea, hemos encontrado indicios suficientes como para considerar que es una afección que podría estar vinculada a la hipertrofia muscular congénita en los bovinos de la raza *Asturiana de los Valles*.

Por último, estamos en condiciones de afirmar que las afecciones de los tendones y ligamentos, que hemos tenido la ocasión de documentar a lo largo de este trabajo, no estaban relacionadas tanto con determinados esfuerzos físicos realizados por los pacientes, como con la diseminación de procesos sépticos adyacentes.

10.– Summary

10.– SUMMARY

The diagnostic of lameness in cattle requires large amounts of time and the application of different imaging techniques. In the diagnostics, it is primordial to discriminate whether the lameness are due to handling and feeding mistakes, other environmental factors related to the exploitation, traumatism or simply genetic defects.

Radiography and ultrasounds are two basic imaging techniques allowing the monitoring and characterization of small and large scale injuries in the structures of the cattle musculoskeletal system that can derive in lameness. Moreover, the use of these techniques allows comparative studies of different conditions and the development of diagnostic patterns for these diseases.

In this work, 304 cattle corresponding to clinical cases of calves suffering from lameness have been studied. Following the general physical exploration and a specific examination of the musculoskeletal system, studies by mean of echography and radiography were performed to identify possible pathological processes in the musculoskeletal system.

The results of this study show that the radiology and ultrasounds are fully complementary techniques rather than competing approaches in veterinary medicine. Owing to their specific properties, both techniques are required in the development of modern clinical practice in cattle and none of them is able to provide individually a complete picture of the process.

Echography has proven to be the most versatile and practical method in addressing the mobile clinic of the musculoskeletal system of cattle. Moreover, it is complemented perfectly with radiography in the development of an efficient, simple and mobile clinical practice.

The statistical analysis of the results obtained in this study shows that, in young cattle, most of the diseases in the extremities are directly related to deficiencies in the environmental conditions and handling that are of septic origin. Bone fractures have been reported in the literature as an important factor increasing the mortality in neonate cattle, although the actual incidences are unknown and it could also affect calves of smaller size. Our work demonstrates that fractures are intimately related to excessive traction and inappropriate maneuvers during the delivery or resolution of dystocia. In the case of subtendinous bursitis, it is shown that its etiology is not only related to the irritant causes associated to environmental and handling factors, but to septic processes that ultimately transform them into abscesses in most of the cases.

We have found that, albeit the current scientific knowledge, the intensified industrialization of the agriculture has yielded a considerable increase in the occurrence of **Diseases of the Skeletal Development** in young cattle. Besides the basic dyschondroplasia common to all these diseases, the breeding, feeding and managing techniques that are currently practiced the primary responsible for its appearance. Concerning the bone hypoplasia, we found enough evidences to consider that the disease is linked to a congenital muscular hypertrophy in cattle of the *Asturiana de los Valles* breed.

Finally, we can conclude that the conditions in the tendons and ligaments documented in this work were unrelated to specific physical efforts by patients or to the dissemination of adjacent septic processes.

11.– Résumé

11.– RÉSUMÉ

Le diagnostic des claudications chez les bovins nécessite une bonne quantité de temps et l'utilisation de différentes techniques d'imagerie. Dans le diagnostic, il est essentiel de déterminer si les claudications sont dues à des erreurs de gestion et de l'alimentation, autres conditions propres de l'exploitation, certains traumatismes ou tout simplement à des défauts constitutionnels et, par conséquent, génétique.

La radiographie et l'échographie sont deux techniques basiques dans le diagnostic par imagerie qui permettent l'observation, identification et caractérisation des petites et grandes lésions qui peuvent survenir dans les structures de l'appareil locomoteur des bovins et qui entraînent la claudication. En outre, leur utilisation permet des études comparatives de différentes conditions et d'établir des schémas de diagnostic de ces maladies.

Dans ce travail de thèse, nous avons utilisé 304 patients bovins qui correspondaient aux cas cliniques des veaux souffrant de claudication. Apres l'examen physique général et d'un examen spécifique du système locomoteur, les patients ont subi une étude utilisant des ultrasons et des rayons X pour déterminer l'existence ou non des processus pathologiques dans le système musculo-squelettique.

Nous avons constaté que la radiographie et l'échographie, loin de rivaliser pour une parcelle de la médecine vétérinaire, sont des méthodes complémentaires. Les deux technique sont nécessaires pour le développement de la pratique clinique actuelle chez les bovins due à ses propriétés spécifiques et au fait qu'aucune des deux technique est capable de documenter pleinement et de manière individuelle les processus.

L'échographie s'est révélée comme la méthode la plus polyvalent et pratique dans clinique mobile de l'appareil locomoteur des bovins. En outre, elle est parfaitement complémentaire avec la radiographie dans le développement d'une pratique clinique efficace, simple et mobile.

L'analyse statistique des données obtenues dans ce travail nous permettent conclure que chez les jeunes bovins la plupart des affections des membres sont étroitement liés à des carences dans des conditions environnantes et de gestion, comportant une origine principalement septique. Malgré un manque de données sur la véritable incidence, les fractures des os ont été identifiées dans la littérature comme une des principales causes de l'augmentation de la mortalité néonatale chez les bovins et même des petits veaux. Dans notre expérience, ces fractures sont étroitement liées à l'utilisation de la traction excessive et à l'insuffisance des soins à l'accouchement, particulièrement dans les cas de dystocie. Dans le cas de bursite subtendineuse, nous avons constaté que l'étiologie, n'est pas simplement reliée à causes irritatives dues aux facteurs environnementaux et de manipulation, mais aussi à des processus septiques qui les transforment dans la plupart du temps dans des abcès.

Nous avons constaté que, malgré les connaissances scientifiques actuelles, l'industrialisation exacerbée de l'agriculture a entraîné une augmentation considérable des **Maladies du Développement du Squelette** chez les jeunes bovins. Outre la dyschondroplasie de base commune à tous ces maladies, les méthodes d'élevage, d'alimentation et de gestion qui sont actuellement pratiquées sont les principaux responsables de son apparence. Quant à une hypoplasie des os, nous avons trouvé des évidences pour considérer que la maladie pourrait être liée à l'hypertrophie musculaire congénitale chez les bovins de la preuve *Asturiana de los Valles*.

Finalement, nous sommes en mesure d'affirmer que les maladies des tendons et des ligaments qui ont a eu la possibilité de documenter au cours de ce travail n'étaient pas en rapport avec certains efforts physiques réalisés par les patients ni avec les processus de diffusion septique adjacent.

12.– Bibliografía

10.– BIBLIOGRAFÍA

ADAMS, O. (1974). Lameness in Horses. 3ª edición. Editado por Lea & Febiger. Philadelphia (USA).

ADAMS, S. B.; SANTSCHI, E. M. (2000). Management of congenital and acquired flexural limb deformities. En: Proceedings of the American Association of Equine Practitioners. Vol. 46, pp. 117-125.

AGÜERA, E.; SANDOVAL, J. (1999). Conformación y consideraciones biomecánicas y funcionales de los miembros torácico y pelviano. En: Anatomía Aplicada del Caballo. Editado por Harcourt Brace. Madrid (España), pp. 133.

AGUIRRE, C. AYALA, J.; RUIZ, I.; HERRAINZ, J.; ESPARCIA, A.; RODRÍGUEZ, M.J. (2006). Trombosis en las arterias digitales en dos potros septicémicos. En: XI Congreso nacional AEVEE: Medicina, Cirugía y Alimentación en potros. Valencia (España), 13-15 de enero.

AHERN, B. J.; LEVINE, D. G. (2009). Multiple rib fracture repair in a neonatal holstein calf. En: Veterinary Surgery, 38(6), pp. 787-790.

ALLAN, G. S. (2009). Signos radiográficos de las enfermedades articulares en perros y gatos. En: Tratado de diagnóstico radiológico veterinario. Editado por D. Thrall. Ed. Inter-Médica. 5ª ed., pp. 325-366.

ALONSO, P. (2009). Utilidad de la artroscopia para el diagnóstico y tratamiento de las lesiones de las extremidades de los equinos. En: Tesina de licenciatura. Facultad de Veterinaria. Dpto. Medicina, Cirugía y Anatomía Veterinaria. Universidad de León (España).

ALONSO, C.; BLANCO, J.; MAZZUCHELLI, F. (2005). Artritis sépticas en terneros, un problema con solución: lavados articulares. En: Cria y salud. Año 1- Nº 2, pp. 40-45.

ALONSO, A.; SÁNCHEZ, J.; ALCÁNTARA, G.; BOBIS, D. (2014). Coincidencia de Síndrome espástico/ Paresia espástica en tres sementales de raza Frisón. En: XXI Congreso Internacional de la FeMesPrum. Cartagena. Murcia (España), 23-26 de abril de 2014.

ANDERSON, D. E. (1996). Diagnosis and management of tendon disorders in cattle. En: Veterinary Clinics of North America: Food Animal Practice, 12, pp. 85-116.

ANDERSON, D. E.; DESROCHERS, A.; ST JEAN, G. (2008). Management of tendon disorders in cattle. En: Veterinary Clinics of North America: Food Animal Practice, 24(3), pp. 551-566.

ARIETA, R. J.; FERNÁNDEZ, J. A. (2011). Contractura a nivel de tendones en extremidades anteriores de un becerro: informe de un caso clínico. En: Revista Electrónica de Veterinaria, 12(12), pp. 1-4.

AUER, J. A. (1998). Deformaciones angulares de los miembros. En: Medicina y cirugía equina. Editado por P. Colahan y P. Pratt. Editado por Inter-Médica. 4ª ed., pp. 1195-1204.

AUER, J. A. (2006). Diagnosis and treatment of flexural deformities in foals. En: Clinical Techniques in Equine Practice, 5(4), pp. 282-295.

BADOUX, D. M. (1982). Biostática y biomecánica. En: Anatomía de los animales domésticos. Editado por R. Getty. Tomo I. 5ª ed. Editado por Salvat. Barcelona (España), pp. 55, 70-73, 78-81, 86.

BAIRD, A. N.; WOLFE, D. F.; BARTELS, J. E.; CARSON, R. L. (1994). Congenital maldevelopment of the tibia in two calves. En: Journal of the American Veterinary Medical Association, 204(3), pp. 422-423.

BARGAI, U.; PHARR, J. W.; MORGAN, J. P. (1989). Bovine radiology. Iowa State University Press.

BARGAI, U.; SHAMIR, I.; LUBLIN, A.; BOGIN, E. (1995). Winter outbreaks of laminitis in dairy calves: aetiology and laboratory, radiological and pathological findings. En: The Veterinary Record. 131, pp. 411- 414.

BARR, A. R. (1997). The Musculoskeletal System: Deep digital flexor tendinitis. En: Current therapy in equine medicine 4. Editado por N. E. Robinson. Ed. Elsevier Science. Philadelphia (USA), pp. 31-33.

BARR, A. R.; DYSON, S. J.; BARR, F. J. O'BRIEN J. K. (1995). Tendonitis of the deep digital flexor tendon in the distal metacarpal/metatarsal region associated with tenosynovitis of the digital sheath in the horse. En: Equine Veterinary Journal. 27(5), pp. 348-55.

BARREIRO, A.; VILA, M.; SÁNCHEZ, J.; VILLANUEVA, B.; FIDALGO, L. E. (1998). Examen radiológico de la infosura equina. En: II Congreso de Medicina Interna Veterinaria. Lugo (España), 6-8 de Noviembre.

BASSAGE, L. H.; GARCÍA – LÓPEZ, J.; CURRID, E. M. (2000). Osteolytic lesions of the tuber calcanei in two horses. En: Journal of the American Veterinary Medical Association. 217(5), pp. 674-710.

BAXTER, G. M. (1998). Enfermedades de la piel. En: Medicina y cirugía equina. Editado por P. Colahan y P. Pratt. Ed. Inter-Médica. 4ª ed., pp. 1461-1488.

BAXTER, G. M.; TURNER, A. S. (2004). Enfermedades de los huesos y las estructuras relacionadas. En: Adams: Claudicación en el caballo. Editado por T. S. Stashak. 5ª ed. – Inter-Médica, Buenos Aires (Argentina), pp. 407-468.

BECK, A. P.; JONES, M. L. (2012). Chondrosarcoma of the scapula of an 8-month-old Holstein steer. En: Journal of Veterinary Diagnostic Investigation, 24(4), pp. 791-793.

BEEMAN, G. M. (1983). Correlation of defects in conformation to pathology in the horse. En: Proceedings of the American Association of Equine Practitioners. 29, pp. 177-197.

BEEMAN, G. M. (2008). Conformation of the horse: Relationship of form to function. En: Proceedings of the American Association of Equine Practitioners. 54, pp. 1-5.

BERTAGNOLI, A.; RÄBER, M.; MORANDI, N.; MORTELLARO, C. M.; STEINER, A. (2012). Tenovaginoscopic approach to the common digital flexor tendon sheath of adult cattle: Technique, normal findings and preliminary results in four clinical cases. En: The Veterinary Journal, 191(1), pp. 121-127.

BERTONE, A. L. (2004$_a$). El metacarpo y el metatarso. En: Adams: Claudicación en el caballo. Editado por T. S. Stashak. 5ª ed. – Inter-Médica, Buenos Aires (Argentina), pp. 857-890.

BERTONE, A. L. (2004$_b$). El carpo. En: Adams: Claudicación en el caballo. Editado por T. S. Stashak. 5ª ed. – Inter-Médica, Buenos Aires (Argentina), pp. 890-926.

BERTONE, A. L. (2004$_c$). El menudillo. En: Adams: Claudicación en el caballo. Editado por T. S Stashak. 5ª ed. – Inter-Médica, Buenos Aires (Argentina), pp. 822-928.

BEZEK, D. M.; WILLIAMS, J; MYER, C. W.; HULL, B. L. (1995). What is your diagnosis? Radiographic diagnosis: the talocalcaneal joint is luxed, and multiply small chips are evident cranial to the calcaneus. En: Journal of the American Veterinary Medical Association, pp. 207, 303-304.

BISCHOFBERGER, A. S.; KONAR, M.; OHLERTH, S.; GEYER, H.; LANG, J.; UELTSCHI, G.; LISCHER, C. J. (2006). Magnetic resonance imaging, ultrasonography and histology of the suspensory ligament origin: a comparative study of normal anatomy of Warmblood horses. En: Equine Veterinary Journal. 38(6), pp. 508-516.

BLASER, M.; BERTAGNOLI, A.; RÄBER, M.; NUSS, K.; RASEKH, M.; STEINER, A. (2012). Arthroscopic approaches to the fetlock joint of adult cattle: A cadaver study. En: The Veterinary Journal, 193(3), pp. 701-706.

BLOND, L.; BUCZINSKI, S. (2009). Basis of ultrasound imaging and the main artifacts in bovine medicine. En: Veterinary Clinics of North America: Food Animal Practice, 25(3), pp. 553-565.

BLOOD, D. C.; RADOSTITIS, O. M. (1992$_a$). Enfermedades del aparato locomotor. En: Medicina veterinaria. Ed. Interamericana McGraw-Hill. 7ª ed., pp. 485-510.

BLOOD, D. C.; RADOSTITIS, O. M. (1992$_b$). Enfermedades del sistema nervioso. En: Medicina veterinaria. Ed. Interamericana McGraw-Hill. 7ª ed., pp. 448-476.

BOHN, A.; PAPAGEORGES, M.; GRANT, B. D. (1992). Ultrasonographic evaluation and surgical treatmet of humeral osteitis and bicipital tenosynovitis in a horse. En: Journal of the American Veterinary Medical Association, 201(2), pp. 305-306.

BONILLA, G.; CLIMENT, F.; RIBERA, T.; PRADES, M. (2007). Ruptura de la manica flexora en la vaina digital del posterior de un caballo de doma clásica. En: VIII Congreso Internacional de Medicina y Cirugía Equina. Sevilla (España), 22-24 de noviembre.

BORGES, N. C.; SILVA, L. A. F.; FIORAVANTI, M. C. S.; LIMA, I. R.; COSTA, A. C.; COSTA, A. P. A.; BORGES, J. R. J.; CANOLA, J. C. A. (2006). Post-morten radiographic study of the digits of bovine raised in natural grazing environment. En: Simposio internacional, 14; Conferencia Lameness in Ruminants, 2006 (Uruguay). Central de impresiones, pp. 43-44.

BOUDEN, A. K.; KAÏS, C.; ABDALLAH, N. B.; KRAIEM, N. H.; JAMOUSSI, M. M. (2005). MRI contribution in diagnosis of acute bone infarcts in children with sickle cell disease. En: La Tunisie Medicale. Jun.83(6), pp. 344-348.

BOUSSAUW, B. (2007). Deformidades angulares y flexurales de las extremidades, diagnóstico y tratamiento veterinario. En: El herrador Nº 125-04/2007, pp. 21-27.

BRAMLAGE, L. R.; AUER, J. A. (2006). Diagnosis, assessment, and treatment strategies for angular limb deformities in the foal. En: Clinical Techniques in Equine Practice, 5(4), pp. 259-269.

BRAMLAGE, L.R. (2006). Traumatic and Developmental Lesions of the tarsus. En: 52 Annual Convention of the American Association of Equine Practitioners – AAEP. San Antonio. Texas (USA), 6 de diciembre.

BRAUN, U. (2005). Enfermedades de los vasos sanguíneos. En: Medicina Interna y Cirugía del Bovino. Editado por G. Rosenberger. Ed. Inter-Médica 4ª ed. Buenos Aires (República Argentina), pp. 175-178.

BRAUN, U.; BLEUL, U.; SCHWEIZER, G.; NUSS, K. (2005). Ultrasonographic findings in three cows with cellulitis. En: The Veterinary Record, 157(1), pp. 26-28.

BRITT, L. G.; TUCKER, R. L. (2009). Articulaciones metacarpofalangiana y metatarsofalangiana. En: Tratado de diagnóstico radiológico veterinario. Editado por D. Thrall. Ed. Inter-Médica. 5ª ed., pp. 419-431.

BRSCIC, M.; GOTTARDO, F.; LERUSTE, H.; LENSINK, J.; VAN REENEN, K. C.; COZZI, G. (2011). Prevalence of Locomotory System Disorders in Veal Calves and Risk Factors for Occurrence of Bursitis. En: Agriculturae Conspectus Scientificus, 76(4), pp. 291-295.

BUCZINSKI, S.; DESCÔTEAUX, L. (2009). Échographie des bovins. En: Les Éditions du point vétérinaire.

BUSONI, V. (2009). La rodilla y el tarso. En: Tratado de diagnóstico radiológico veterinario. Editado por D. Thrall. Ed. Inter-Médica. 5ª ed., pp. 367-388.

BUTLER, J. A.; COLLES, C. M.; DYSON, S. J.; KOLD, S. E.; POULOS, P. W. (1993). Clinical Radiology of the Horse. Ed. Blackwell Scientific Publications. Carlton Victoria (Australia).

CANTALAPIEDRA, A. (2014). Curso de fluidoterapia en terneros. 1 de marzo de 2014. Colegio de Veterinarios de Asturias. Oviedo (España).

CARSTANJEN, B.; ABITBOL, M.; DESBOIS, C. (2007). Bilateral Polydactyly in a foal. Journal of Veterinary Science, 8(2), pp. 201-203.

CARTER, G. K. (1998_a). Enfermedades inflamatorias, infecciosas e inmunológicas. Enfermedades del aparato músculoesquelético. En: Medicina y cirugía equina. Editado por P. Colahan y P. Pratt. Ed. Inter-Médica. 4ª ed., pp. 1179-1191.

CARTER, G. K. (1998_b). Enfermedad articular infecciosa. Enfermedades del aparato musculoesquelético. En: Medicina y cirugía equina. Editado por P. Colahan y P. Pratt. Ed. Inter-Médica. 4ª ed., pp. 1365-1366.

CARTER, G. K.; HOGAN, P. M. (1996). Use of diagnostic nerve blocks in lameness evaluation. En: Proceedings of the American Association of Equine Practitioners. 42, pp. 26-32.

CASTELINJS, G. (2005a). La infosura. Exploración del pie del caballo. Enfermedad del navicular o síndrome podotroclear. Patologías más importantes del estuche córneo. En: Clínica del pie del caballo. Zamora (España), 20-22 de enero.

CASTELINJS, G. (2007). Infosura, Herraje y Radiología. En: Jornadas de Medicina Veterinaria. Cojeras y Diagnóstico por Imagen. Salamanca (España), 8 y 9 de junio.

CASTELINJS, H. (2005b). Herraje de los caballos con enfermedad del navicular. Posibilidades de apoyo para la infosura. En: Clínica del pie del caballo. Zamora (España), 20-22 de enero.

CASTELINJS, H. (2008). La radiología del casco infosado. En: I Congreso Internacional de Podología Equina para Herradores y Veterinarios. Valencia (España), 24-26 de abril.

CEBRIÁN, L. M.; PASTOR, J.; RAMOS, J. J.; FERRER, L. M. (2005). La exploración clínica del ganado vacuno. Ed. Servet. Zaragoza (España).

CHANNON, A. J.; WALKER, A. M.; PFAU, T.; SHELDON, I. M.; WILSON, A. M. (2009). Variability of Manson and Leaver locomotion scores assigned to dairy cows by different observers. En: The Veterinary Record, 164(13), p. 388.

CHENIER, S.; LECLERE, M.; MESSIER, S.; FECTEAU, G. (2008). Streptococcus dysgalactiae cellulitis and toxic shock-like syndrome in a Brown Swiss cow. En: Journal of Veterinary Diagnostic Investigation, 20(1), pp. 99-103.

CHOPIN, J. B.; WRIGHT, J. D.; MELVILLE, L.; ROBINSON, W. F. (1997). Lateral collateral ligament avulsion of the humeroradial joint in a horse. En: Veterinary Radiology & Ultrasound. 38(1), pp. 50-54.

CHURCHILL, E. A. (1979). The methodology of diagnosis of hind leg lameness. En: Proceedings of the American Association of Equine Practitioners. 25(1), pp. 297-304.

CLEM, M. F.; DEBOWES, R. M.; YOVICH, J. V.; DOUGLASS, J. P.; BENNETT, S. M. (1988). Osseous Sequestration in the Horse. A Review of 68 Cases. En: Veterinary Surgery, 17(1), pp. 2-5.

CLERC, K.; SALDIVIA, C.; TIRADO, M.; AVILÁN, M.; COVA, F.; CABEZA, T. (2005). Secuestro óseo en el metatarso derecho de un toro raza Carora. En: Revista de la Facultad de Ciencias Veterinarias, 46(1), pp. 27-32.

CLIMENT, S.; BASCUAS, J. A. (1984$_a$). Características de las extremidades en el animal adulto. Aparato locomotor. En: Cuadernos de anatomía y embriología veterinaria. Fascículo III. Ed. Libros Pórtico. Zaragoza (España), pp. 16-18.

CLIMENT, S.; BASCUAS, J. A. (1984b). Aparato locomotor: Miembro torácico. En: Cuadernos de anatomía y embriología veterinaria. Fascículo III. Ed. Libros Pórtico. Zaragoza (España), pp. 20-127.

CLIMENT, S.; BASCUAS, J. A. (1984c). Aparato locomotor: Miembro pelviano. En: Cuadernos de anatomía y embriología veterinaria. Fascículo IV. Ed. Libros Pórtico. Zaragoza (España), pp. 7-73.

COLAHAN, P. T. (1995). Problems of the pastern & fetlock. En: IV Jornadas internacionales de cirugía veterinaria. Córdoba (España), 10 y 11 de marzo.

COLLICK, D. W. (1997a). White line disease at the heel. En:: Lameness in cattle. Editado por P. R. Greenough y A. D. Weaver. Ed.: W.B. Saunders Company. 3ª edición, pp. 104-107.

COLLICK, D. W. (1997b). Traumatic injuries to the sole. En:: Lameness in cattle. Editado por P. R. Greenough y A. D. Weaver. Ed.: W. B. Saunders Company. 3ª ed., pp. 114-115.

COSTA, G. (1995). Contracción del músculo esquelético. En Fisiología Veterinaria. Editado por A. García. Ed. Mcgraw hill- Interamericana. Madrid (España), pp. 41, 44, 48-50, 52.

COZZI, G.; TESSITORE, E.; CONTIERO, B.; RICCI, R.; GOTTARDO, F.; BRSCIC, M. (2013). Alternative solutions to the concrete fully-slatted floor for the housing of finishing beef cattle: Effects on growth performance, health of the locomotor system and behaviour. En: The Veterinary Journal, 197(2), pp. 211-215.

CRICAN, M. I.; DAMIAN, A.; GAL, A.; MICLAUS, V.; CERNEA, C. L.; DENOIX, J. M. (2013). Vascular abnormalities of the distal deep digital flexor tendon in 8 draught horses identified on histological examination. En: Research in veterinary science, 95(1), pp. 23-26.

CRISAN, M. I.; DENOIX, J. M.; DAMIAN, A. (2010). The Echoanatomy of the Palmar Aspect of the Equine Foot. En: Bulletin of the University of Agricultural Sciences & Veterinary Medicine Cluj-Napoca. Veterinary Medicine, 67(2), pp. 50-57.

CRUZ, A. (2008a). La importancia del hueso subcondral en procesos patológicos y cojeras en el caballo de carreras. En: XVI Jornadas Internacionales de la SECIVE. Zaragoza (España), 12 y 13 de Abril.

CRUZ, A. (2008b). Casos clínicos. En: XVI Jornadas Internacionales de la SECIVE. Zaragoza (España), 12 y 13 de Abril.

CUNNINGHAM, J. G. (1999). Fisiología del músculo. En: Fisiología Veterinaria. 2ª ed. Editado por J. G. Cunningham. Ed. Mcgraw hill- Interamericana. México D. F. (México), pp. 53, 58, 59.

CURTISS, P. H. (1973). The pathophisiology of joint infections. En: Clinical Orthopaedics and related researchs. 96, pp. 129-135.

DAS, B. K.; OJHA, S. C.; MOHANTY, J. (1992). Therapeutic approach of bursitis in crossbred cattle. En: Indian Journal Veterinary Surgery, 13, pp. 68-70.

DELGADO, L.; HERNÁNDEZ, R.; SÁNCHEZ DE MEDINA, A.; DÍEZ, E.; ESTEPA, J. C.; NOVALES, M. (2007a). Signos radiológicos de interés en radiología computadorizada (CR). En: VIII Congreso Internacional de Medicina y Cirugía Equina. Sevilla (España), 22-24 de noviembre.

DELGADO, M. A.; TARANCÓN, I.; SEGURA, D.; AÑOR, S.; PUMAROLA, M.; MONREAL, L. (2007b). La mieloencefalopatía degenerativa equina como causa de alteración de la marcha en potros. En: VIII Congreso Internacional de Medicina y Cirugía Equina. Sevilla (España), 22-24 de noviembre.

DENOIX J. M. (1987). Kinematics of the thoracolumbar spine in the Horse during dorsoventral movements: A preliminary report. En: Procceedings of the 2nd International Conference on Equine Exercise Physiology. Editado por J. R. Gillespie y N. E. Robinson, ICEEP Publications. San Diego, California (USA), pp. 607-614.

DENOIX, J. M. (1988). Biomécanique et travail physique du cheval. En: Numéro spécial. L'Éperon-Information Hippique. Issyles-Moulineaux. Paris (Francia).

DENOIX, J. M. (1996). Ultrasonographic Examination in the diagnosis of Joint Disease. En: Joint Disease in the Horse. Editado por C. W. McIlwraith y G. W. Trotter. Ed. W. B. Saunders Company. Philadelphia (USA), pp. 145-165.

DENOIX, J. M. (1999). Spinal biomechanics and functional anatomy. En: Veterinary Clinics of North America: Equine Practice, 15 (1), pp. 27-60.

DENOIX, J. M. (2004_a). Diagnóstico de problemas de los tejidos blandos. Diagnóstico de los problemas osteoarticulares. Diagnóstico de los problemas en los miembros en los potros. En: XIII Congreso Internacional de la S.E.C.I.V.E. Córdoba (España), 4-6 de noviembre.

DENOIX, J. M. (2004_b). Diagnóstico por Imagen de Cojeras: Usos y Abusos. Cojeras del pie. Casos representativos. Cojeras del miembro torácico. Casos representativos. Cojeras del miembro pelviano. Casos representativos. En: VIII Curso de Extensión Universitaria de Medicina Deportiva Equina. Córdoba (España), 7-9 de mayo.

DENOIX, J. M. (2005_a). Diagnóstico por imagen de cojeras: usos y limitaciones. Diagnóstico y tratamiento de las lesiones tendinosas. En: Cojeras del caballo deportivo. Editado por J. L. López. Servicio de Reprografía de la Universidad de Córdoba (España), 29-41, pp. 92-98.

DENOIX, J. M. (2005_b). Anatomía y diagnóstico por imagen del pie equino. Diagnóstico por imagen de problemas ortopédicos en caballos de distintas disciplinas: selección de casos clínicos representativos. En: Imagen en medicina y cirugía deportiva equina. Editado por J.L. López. Servicio de Reprografía de la Universidad de Córdoba (España), 32-34, pp. 35-38.

DENOIX, J. M. (2007_a). Aproximación semiológica de las cojeras del caballo: primeros estadios. En: Jornadas de Medicina Veterinaria. Cojeras y Diagnóstico por imagen. Salamanca (España), 8 y 9 de junio.

DENOIX, J. M. (2007_b). Lesiones de los ligamentos del pie del caballo. Lesiones tendinosas del pie del caballo. Lesiones del carpo y de la articulación escapulohumeral del caballo. Patología de la babilla del caballo. En: VIII Congreso Internacional de Medicina y Cirugía Equina. Sevilla (España), 22-24 de noviembre.

DENOIX, J. M.; AUDIGIÉ, F. (2000). The neck and Back. En: Equine Locomotion. Editado por W. Back y H. Clayton. Ed. Saunders, London, Edinburgh, New York (USA), pp. 167-192.

DENOIX, J. M.; DUPAYS, A. G.; BERTONI, L.; WERPY, N.; AUDIGIÉ, F. (2011). Ultrasonographic examination of the collateral ligaments of the distal interphalangeal joint in horses. Part B: Abnormal findings and lesions. En: Equine Veterinary Education, 23(12), pp. 616-625.

DENOIX, J. M.; HERNÁNDEZ, E. M. (1998) Evaluación ecográfica de la corva en el caballo. En: Consulta de Difusión Veterinaria. Mar.6(46), pp. 93-97.

DENOIX, J. M.; JACQUET, S.; LEPEULE, J.; CREVIER-DENOIX, N.; VALETTE, J. P.; ROBERT, C. (2013_b). Radiographic findings of juvenile osteochondral conditions detected in 392 foals using a field radiographic protocol. En: The Veterinary Journal. 197(1), pp. 44-51.

DENOIX, J. M.; JEFFCOTT, L. B.; McILWRAITH, C. W.; VAN WEEREN, P. R. (2013_a). A review of terminology for equine juvenile osteochondral conditions (JOCC) based on anatomical and functional considerations. En: The Veterinary Journal, 197(1), pp. 29-35.

DESBROSSE, F. (2008). Exploración clínica del pie. Observaciones sobre la tercera falange. El TAC y el diagnóstico de lesiones del dedo del caballo. En: I Congreso Internacional de Podología Equina para Herradores y Veterinarios. Valencia (España), 24-26 de abril.

DESROCHERS, A.; FRANCOZ, D. (2014). Clinical Management of Septic Arthritis in Cattle. En: Veterinary Clinics of North America: Food Animal Practice, 30(1), pp. 177-203.

DHILLON, K. S.; SINGH, J.; DHALIWAL, B. B. S.; SHARMA, R.; PANNU, M. S. (2009). Patellar luxation in buffalo and its treatment. En: Buffalo Bulletin, 28(4), pp. 168-169.

DIETZ, O.; SCHAETZ, F.; SCHLEITER, H.; TEUSCHER, R. (1985_a). Anestesia articular y de las vainas tendinosas en équidos, bóvidos, suidos y cánidos. En: Operaciones y anestesia de los animales grandes y pequeños. Ed. Acribia 1ª ed., pp. 99-106.

DIETZ, O.; SCHAETZ, F.; SCHLEITER, H.; TEUSCHER, R. (1985_b). Anestesia de conducción en las extremidades del ganado vacuno. En: Operaciones y anestesia de los animales grandes y pequeños. Ed. Acribia 1ª ed., pp. 130-132.

DIK, K. J.; GUNSSER, I. (1989). Diagnostic Radiology of the Horse. Part 1: Diseases of the Front Limb. Part 2: Diseases of the Hind Limb. Ed. Schlütersche Verlagsanstalt und Druckerei – GmbH & Co. Hannover (Alemania).

DIRKSEN, G. (2005). Enfermedades del aparato locomotor. En: Medicina Interna y Cirugía del Bovino. Editado por G. Rosenberger. Ed. Inter-Médica 4ª ed. Buenos Aires (República Argentina), pp. 683-932.

DODD, D. C.; RAKER, C. W. (1970). Tumoral Calcinosis (Calcinosis Circuscripta) in the Horse. En: Journal of the American Veterinary Medical Association. Oct.157(7), pp. 968-972.

DOUTHIT, T. L.; BORMANN, J. M.; BELLO, N. M. (2013). Assessing the Association Between Hoof Thermography and Hoof Doppler Ultrasonography for the Diagnosis of Lameness in Horses. En: Journal of Equine Veterinary Science, 34(2), pp. 275-280.

DUARTE, A. M. (2008). Estudio mediante resonancia magnética del cerebro del perro geriátrico. En: Tesis Doctoral. Facultad de Veterinaria. Universidad de León (España), pp. 128-153; 221-223.

DYSON, S. J. (1991_a). Proximal suspensory desmitis: clinical, ultrasonographic and radiographic features. En: Equine Veterinary Journal. 23(1), pp. 25-31.

DYSON, S. J. (1991_b). Lameness due to pain associated with the distal interphalangeal joint. 45 cases. En: Equine Veterinary Journal. 23, pp. 128-135.

DYSON, S. J. (1994). Proximal suspensory ligament desmitis in the hindlimb: 42 cases. Br. En: Equine Veterinary Education. 7(5), pp. 275-278.

DYSON, S. J. (2002_a). Developments in the diagnosis of foot pain. En: IX Jornadas de medicina equina AEVEE. Madrid, 19-21 de abril.

DYSON, S. J. (2002_b). Exploración clínica del sistema musculoesquelético. En: Examen y diagnóstico clínico en veterinaria. Editado por O. M. Radostits, I. G. Mayhew y D. M. Houston. Ed. Ediciones Harcourt. 1ª ed. Madrid (España), pp. 597-630.

DYSON, S. J.; DENOIX, J. M. (1995). Tendon, tendon sheath, and ligament injures in the pastern. En: Veterinary Clinics of North America: Equine Practice. 11(2), pp. 217-233.

DYSON, S. J.; MURRAY, R.; SCHRAMME, M.; BRANCH, M. (2004). Collateral desmitis of the distal interphalangeal joint in 18 horses (2001-2002). En: Equine Veterinary Journal. 36(2), pp. 160-166.

DYSON, S. J. (2002). Exploración clínica del sistema musculoesquelético. En: Examen y Diagnóstico Clínico en Veterinaria. Editado por O. M. Radostits, I. G. J. Mayhew y D. M. Houston. Ed. Harcourt. Madrid (España), pp. 59-630.

EDINGER, H.; KOFLER, J.; EBNER, J. (1995). Angular limb deformity in a calf treated by periosteotomy and wedge osteotomy. En: The Veterinary Record, 137(10), pp. 245-246.

ESTRADA, B.; GARCÍA, V.; LÓPEZ–SAN ROMAN, J.; SAN ROMÁN, F. (1996). La sinovitis crónica proliferativa de la articulación metacarpo/metatarsofalangiana del caballo. En: V Jornadas de Medicina Equina. Madrid (España), 1-3 de noviembre.

FACKELMAN, G. E. (1998). Deformidades del esqueleto de las extremidades (ortopedia). En: Texto de cirugía de los grandes animales. Tomo II. Editado por P. B. Jennings. Ed. Salvat, pp. 832-860.

FATHY, A.; RADAD, K. (2006). Surgical treatment and histopathology of different forms of olecranon and presternal bursitis in cattle and buffalo. En: Journal Veterinary Science, 7(3), pp. 287-291.

FERGUSON, J. G. (1994). Femoral fractures in the newborn calf: biomechanics and etiological considerations for practitioners. En: The Canadian Veterinary Journal, 35(10), pp. 626.

FERGUSON, J. G. (1997). Surgery of the distal limb. En: Lameness in cattle. Editado por P. R. Greenough y A. D. Weaver. Ed. W. B. Saunders Company. 3ª ed, pp. 248-261.

FERGUSON, J. G.; DEHGHANI, S.; PETRALI, E. H. (1990). Fractures of the femur in newborn calves. En: The Canadian Veterinary Journal, 31(4), pp. 289-291.

FESSLER, J. F.; AMSTUTZ, H. E. (1974). Fractures. En: Textbook of Large Animal Surgery. Editado por F. W. Oehme y J. E. Prier. Baltimore. Williams & Wilkins, p. 311.

FIDALGO, L. E. (1999). Exploración del aparato locomotor. Examen físico. Examen funcional. En: Exploración Clínica Veterinaria. Ediciones Lancia S. A. Universidad de León. León (España), pp. 367-379.

FIRTH, E. C. (1987). Bone sequestration in horses and cattle. En: Australian Veterinary Journal, 64(3), pp. 65-69.

FLYNN, K. A.; WHITCOMB, M. B. (2002). Equine meniscal injuries: a retrospective study of 14 horses. En: Proceedings AAEP, vol. 48, pp. 249-254.

FORÉS, P. (1996). Exploración neurológica en los équidos. En: V Jornadas de Medicina Equina. AEVEE. Madrid (España), 1-3 de Noviembre.

FORÉS, P.; GOYOAGA, J.; GONZÁLEZ, M.; OLALLA, M. J. (1995). Rotura del tendón flexor profundo de las falanges y ligamento sesamoideo impar. En: IV Jornadas de Medicina Equina. AEVEE. Madrid (España), 28-29 de enero.

FORRESU, D.; LEPAGE, O. M.; CAUVIN. E. (2006). Septic bicipital bursitis, tendonitis and arthritis of the scapulohumeral joint in a mare. En: The Veterinary Record. Sep.159(11), pp. 352-354.

FRENGER, C. K.; BERTONE, J. J.; BILLER, D.; MERRYMAN, J. (1993). Generalized medullary infarction of the long bones in a horse. En: Journal of the American Veterinary Medical Association, 202(4), pp. 621-623.

FUENTES, B. I.; GALDO, F. F.; BLANCO, G. F. J. (2001). Remodelación del cartílago articular: Perspectivas terapéuticas. En: Seminarios de la fundación Española de Reumatología. 2 (1), pp. 3-14.

GABEL, A. A. (1979). Diagnosis, relative incidence, and probable cause of cunean tendon bursitis – tarsitis of Standarbreed horses. En: Journal of the American Veterinary Medical Association, 175(10), pp. 1079-1085.

GARCÍA–JIMÉNEZ, P.; GONZÁLEZ, J. (2008). Las cojeras en los terneros de cebo. P En: Producción Animal, 23(243), pp. 39-48.

GARCÍA–LÓPEZ, J. M.; KIRKER–HEAD, C. A. (2004). Occult subchondral osseous cyst – like lesions of the equine tarsocrural joint. En: Veterinary Surgery. Sep-Oct.33(5), pp. 557-564.

GARLICK, M. H.; THIEMANN, A. K. (1993). Treatment of luxating patellae. En: The Veterinary Record, 133(24), pp. 602-603.

GAUGHAN, E. M. (2003). Musculoskeletal Disease: Osseous Sequestra. En: Current therapy in equine medicine 5. Editado por N.E. Robinson. Ed. Elsevier science. St. Louis (USA), pp. 537-540.

GAUGHAN, E. M.; RENDANO, V. T.; DUCHARME, N. G. (1989). Surgical treatment of septic pedal osteitis in horses: nine cases (1980-1987). En: Journal of the American Veterinary Medical Association, 195(8), pp. 1131-1134.

GÓMEZ–VILLAMANDOS, R.; SANTISTEBAN, J.; RUIZ, I. (1995). Tenotomy of the tibial insertion of the semitendinosus muscle of two horses with fibrotic myopathy. En: The Veterinary Record. 136(3), pp. 67-68.

GONZÁLEZ MEDINA, A. A. (1998). Efectos y utilidad de la romifidina para la sedación y anestesia en équidos. En: Tesis Doctoral. Facultad de Veterinaria. Dpto. Medicina, Cirugía y Anatomía Veterinaria. Universidad de León (España).

GONZALO–ORDEN, J. M.; ORDEN, M. A. (1994). Anestesia loco-regional. En: Cirugía Veterinaria. Editado por J.M. Gonzalo. Ed. Interamericana McGraw-Hill. 1ª ed. – Madrid (España), pp. 483-492.

GONZALO–ORDEN, J. M.; SERANTES, A.; SÁNCHEZ, J.; GONZALO, J. M. (1994). Resección del fragmento apical en la fractura del hueso sesamoideo proximal en caballo. En: III Jornadas Internacionales de la S.E.C.I.V.E. León (España), 19 y 20 de Marzo.

GOYOAGA, J. (1994). Exploración y diagnóstico de la patología de la tercera falange. En: III Jornadas de Medicina Equina. AEVEE. Madrid (España), 28-30 de enero.

GOYOAGA, J.; LÓPEZ–SAN ROMÁN, J.; SAN ROMÁN, F.; OLALLA, M. J. (1995). Examen clínico y radiológico del carpo del caballo. En: IV Jornadas de Medicina Equina. AEVEE. Madrid (España), 28 y 29 de enero.

GRASMUCK, N. (2005). Diagnostic différentiel des maladies podales des bovins. En: Doctoral dissertation, École Vétérinaire de Maisons-Alfort (Francia).

GREENOUGH, P. R. (1996). Laminitis, manejo y nutricion. El camino para controlar las cojeras en ganado lechero. En: Bovis, nº 72. Ed. Luzán, pp. 93-115.

GREENOUGH, P. R. (1997_a). Horizontal Grooves and Fissures. En: Lameness in cattle. Editado por P. R. Greenough y A. D. Weaver. Ed.: W. B. Saunders Company. 3ª ed., pp. 111-113.

GREENOUGH, P. R. (1997_b). Vertical Fissure (Sand Crack). En: Lameness in cattle. Editado por P. R. Greenough y A. D. Weaver. Ed.: W. B. Saunders Company. 3ª ed., pp. 188-195.

GREENOUGH, P. R. (2007). Applied anatomy and simple surgycal procedures. En: Bovine Laminitis and Lameness: A Hands on Approach. Elsevier Health Sciences, pp. 241-277.

GREET, T. R. (2000). Managing flexural and angular limb deformities: The Newmarket perspective. En: Proceedings of the American Association of Equine Practitioners, vol. 46, pp. 130-136.

GUFFY, M. M. (1968). Bone sequestrums and nonhealing wounds in horses. En: Journal of the American Veterinary Medical Association, 152(11), p. 1638.

HACKETT, M.; SACK, W. O. (2004). Miembro torácico. En: Guía de Rooney para la disección del caballo. Ed. Acribia. Zaragoza (España), pp. 179-182.

HAMILTON, G. F.; TURNER, A. S.; FERGUSON, J. G.; PHARR, J. W. (1978). Slipped capital femoral epiphysis in calves. En: Journal of the American Veterinary Medical Association, 172(11), p. 1318.

HANSON, R. R.; PEYTON, L. C. (1987). Surgical correction of intermittent upward fixation of the patella in a Brahman cow. En: The Canadian Veterinary Journal, 28(10), p. 675.

HART, J. C.; SMITH, C.; MOGG, T. D. (2006). Gluteal pyomyositis associated with septic proximal femoral physitis in a 12-day-old Standardbreed filly foal. En: Austalian Veterinary Journal. Oct.84(10), pp. 371-374.

HENRY, G. A. (2009). Cicatrización de las fracturas y sus complicaciones. En: Tratado de diagnóstico radiológico veterinario. Editado por D. Thrall. Ed. Inter-Médica. 5ª ed., pp. 292-313.

HEPPELMANN, M.; REHAGE, J.; KOFLER, J.; STARKE, A. (2009). Ultrasonographic diagnosis of septic arthritis of the distal interphalangeal joint in cattle. En: The Veterinary Journal, 179(3), pp. 407-416.

HERMANS, H.; MAGDESIAN, G. K.; RIJKENHUIZEN, A. B. (2008). Follow-up on premature and twin foals with incomplete ossification of tarsal and carpal bones: 27 cases (1996-2005). En: Tesis doctoral, facultad de medicina veterinaria de Utrech.

HILL, C. (1995_b). What is conformation. (Online). (Citado el 10 de marzo de 2007). Disponible en: URL: http://www.horsekeeping.com

HIRSBRUNNER, G.; STEINER, A.; MARTIG, J. (1995). Diaphyseal sequestration of the hollow bones in cattle. En: Tierarztliche Praxis, 23(3), pp. 251-258.

HOFFMANN, K. L.; WOOD, A. K.; McCARTHY, P. H.; GRIFFITHS, K, A.; EVANS, D. L.; GILL, R. W. (1999). Sonographic observations of the peripheral vasculature of the equine thoracic limb. En: Anatomia Histologia Embryology, 28(5-6), pp. 281-289.

HOFMANN, W. (2005). Osteomielitis, osteitis, periostitis.Enfermedades multifocales del aparato locomotor. En: Medicina Interna y Cirugía del Bovino. Editado por G. Rosenberger. Ed. Inter-Médica 4ª ed. Buenos Aires (República Argentina), pp. 775-778.

HOOD, D. M. (2002). Pain in the horse with chronic laminitis. En: I Congreso Internacional de Infosura en el Caballo. AEVEE. Salamanca (España), 15 y 16 de julio.

IGLESIAS, A. (1947). Exterior del caballo y los principales animales domésticos. Ed. S. Católica. Vitoria (España).

IWAMOTO, J.; YAMAGISHI, N.; SASAKI, K.; KIM, D.; DEVKOTA, B.; FURUHAMA, K. (2012). A novel technique of ultrasound-guided brachial plexus block in calves. En: Research in Veterinary Science, 93(3), pp. 1467-1471.

JANARDHAN, K. S.; GANTA, C. K.; ANDREWS, G. A.; ANDERSON, D. E. (2011). Chondrosarcoma in a dromedary camel (Camelus dromedarius). En: Journal of Veterinary Diagnostic Investigation, 23(3), pp. 619-622.

JANICEK, J. C.; WILSON, D. A. (2007). Whats is your diagnosis? Mineralization of the caudal horn of the medial meniscus. En: Journal of the American Veterinary Medical Association. Apr.230(8), pp. 1149-1150.

JANN, H. W. (2004). Current concepts and techniques in the management of tendon lacerations. En: Clinical Techniques in Equine Practice, 3(2), pp. 215-224.

JANSSON, N. (1995). Digital extensor tendon lacerations in horses: a retrospective evaluation of 22 cases. En: Journal of Equine Veterinary Science, 15(12), pp. 537-540.

JANSSON, N.; SØNNICHSEN, H. V. (1995). Acquired flexural deformity of the distalinterphalangeal joint in horses: Treatment by desmotomy of the accessory ligament of the deep digital flexor tendon: A retrospective study. En: Journal of Equine Veterinary Science, 15(8), pp. 353-356.

JEAN, D.; PICANDET, V.; MACIEIRA, S. ; BEAUREGARD, G. ; D'ANJOU, M. A. ; BEAUCHAMP, G. (2007). Detectión of rib trauma in newborn foals in an equine critical care unit: a comparison of ultrasonography, radiography and physical examination. En: Equine Veterinary Journal. 39(2), pp. 158-63.

JEFFCOTT, L. B. (1991). Osteochondrosis in the horse—searching for the key to pathogenesis. En: Equine Veterinary Journal. 23(5), pp. 331-338.

JENSEN, R.; PARK, R. D.; LAUERMAN, L. H.; BRADDY, P. M.; HORTON, D. P.; FLACK, D. E.; COX, M. F.; EINERTSON, N.; MILLER, G. K.; REHFELD, C. E. (1981). Osteochondrosis in feedlot cattle. En: Veterinary Pathology Online, 18(4), pp. 529-535.

JIMÉNEZ, S.; CASTELIJNS, G.; VALDÉS, M. (2006). Tenotomía del flexor digital profundo como opción ante la rotación de la tercera falange. 4 casos. En: XI Congreso nacional AEVEE: Medicina, Cirugía y Alimentación en potros. Valencia (España), 13-15 de enero.

JONES, E.; McDIARMID, A. (2004). Diagnosis of scapulohumeral joint osteoarthritis in a Shetland pony by ultrasonography. En: The Veterinary Record. 154(6), pp. 178-180.

JORDÀ, A.; TARANCÓN, I.; AÑOR, S.; PUMAROLA, M.; SEGURA, D.; MONREAL, L. (2007). Abiotrofia cerebelar en dos potros recién nacidos. En: VIII Congreso Internacional de Medicina y Cirugía Equina. Sevilla (España), 22-24 de noviembre.

JURVELIN, J.; HELMINEN, H. J.; LAURITSALO, S. (1985). Influences of joint immobilization and running exercise on articular cartilage surfaces of young rabbits. En: Acta Anatomica, 122(1), pp. 62-68.

KAHN, D. S.; PRITSKER, K. P. (1973). The pathophysiology of bone infection. En: Clinical Orthopaedics and Related Researchs, vol. 96, pp. 12-19.

KAINER, R.A. (2003). Anatomía funcional de los órganos locomotores del caballo. En: Adams: Claudicación en el Caballo. 5ª ed. Editado por T. S. Stashak. Ed. Inter-médica. Buenos Aires (Argentina), pp. 15, 23 y 69.

KELLY, D.F.; ROWAN, T.G. (1993). Neonatal mortality in a pair of identical twin calves: clinical and postmorten observations. En: The Veterinary Record. 133, pp. 475-476.

KELMER, G.; KRAMER, J. (2006). Deep digital flexor tendon shortening as a treatment for distal interphalangeal joint hyperextension in a 2-year-old mare. En: Veterinary and Comprtive Orthopaedics and Traumatology, 19(4), pp. 250-254.

KERR, R.; RESNICK. D.; PINEDA, C. (1988). CT analysis of proximal femoral trabecular pattern simulating skeletal pathology. En: Journal of Computer Assisted Tomography. Mar-Apr.12(2), pp. 227-230.

KIDD, J. A.; BARR, A. R. S. (2002). Flexural deformities in foals. En: Equine Veterinary Education, 14(6), pp. 311-321.

KING, A. M. (2006). Development, advances and applications of diagnostic ultrasound in animals. En: The Veterinary Journal, 171(3), pp. 408-420.

KNELLER, S. K. (2009). Metacarpos y metatarsos. En: Tratado de diagnóstico radiológico veterinario. Editado por D. E. Thrall. Ed. Inter-Médica. 5ª edición, pp. 407-418.

KOFLER, J. (1995). Application of ultrasonic examination in the diagnosis of bovine locomotory system disorders. En: Schweizer Archiv fur Tierheilkunde, 137(8), pp. 369-380.

KOFLER, J. (1995). B-mode ultrasonographic imaging and diameter measurement of arteries and veins in the distal bovine hindlimb. En: Journal of Veterinary Medicine, Series A. 42(4), p. 42.

KOFLER, J. (1996). Ultrasonographic imaging of pathology of the digital flexor tendon sheath in cattle. En: The Veterinary Record, 139(2), pp. 36-41.

KOFLER, J. (1997). Sonographische Diagnostik bei Kälbern mit septischer Arthritis, Polyarthritis und Osteomyelitis hämatogenen Ursprungs. En: Wiener Tierärztliche. Monatsschrift. 84, pp. 129 – 139.

KOFLER, J. (2000). Ultrasonographic examination of the carpal region in cattle—normal appearance. En: The Veterinary Journal, 159(1), pp. 85-96.

KOFLER, J. (2009). Ultrasonography as a diagnostic aid in bovine musculoskeletal disorders. En: Veterinary Clinics of North America: Food Animal Practice, 25(3), pp. 687-731.

KOFLER, J. (2013). Ultrasonography as a diagnostic aid in bovine musculoskeletal disorders. En: Primer Curso Avanzado Zoetis de Ecografía Orgánica y Músculo-esquelética. Madrid (España), 26 de septiembre de 2013. Universidad Complutense.

KOFLER, J.; ALTENBRUNNER-MARTINEK, B. (2008). Ultrasonographic findings of disorders of the tarsal region in 97 cattle--arthritis, bursitis, tenosynovitis, periarticular abscess and vein thrombosis. En: Berliner und Münchener Tierärztliche Wochenschrift, 121(3-4), p. 145.

KOFLER, J.; BUCHNER, A. (1995). Ultrasonic differential diagnostic examination of abscesses, hematomas and seromas in cattle. En: Wiener Tierarztliche Monatsschrift, 82(5), pp. 159-168.

KOFLER, J.; EDINGER, H. K. (1995). Diagnostic ultrasound imaging of soft tissues in the bovine distal limb. En: Veterinary Radiology & Ultrasound, 36(3), pp. 246-252.

KOFLER, J.; GEISSBÜHLER, U.; STEINER, A. (2014). Diagnostic Imaging in Bovine Orthopedics. En: Veterinary Clinics of North America: Food Animal Practice, 30(1), pp. 11-53.

KOFLER, J.; HITTMAIR, K. (2006). Diagnostic ultrasonography in animals–Continuation of the clinical examination. En: The Veterinary Journal, 171(3), pp. 393-395.

KOFLER, J.; MARTINEK, B. (2004). Ultrasonographic imaging of disorders of the carpal region in 42 cattle-arthritis, tenosynovitis, precarpal hygroma, periarticular abscess. En: Tierarztliche Praxis Ausgabe Grosstiere Nutztiere, 32(2), pp. 61-72.

KOFLER, J.; MARTINEK, B. (2005). New surgical approach to the plantar fetlock joint through the digital flexor tendon sheath wall and suspensory ligament apparatus in cases of concurrent septic synovitis in two cattle. En: The Veterinary Journal, 169(3), pp. 370-375.

KOFLER, J.; MARTINEK, B.; KÜBLER–HEISS, A.; KÜBBER, P. (2002). Thrombosis of distal limbs veins as complication of septic claws disorders and/or intravenous regional antibiosis in two cows. Session 6: diseases of the Claw & Claw Horn. En: Proceedings of the 12th International Symposium on Lameness in Ruminants. 9th– 13th Jan. 2002, Orlando, FL (USA), pp. 401-403.

KOFLER, J.; TRENTI, F. (1995). Diagnostic ultrasound examination in bovine lameness. En: Bovine Practitioner, 29, pp. 149-152.

KÖNIG, H. ; LIEBICH, H. (2005_a). Introducción. Aparato locomotor. En: Anatomía de los animales domésticos, Tomo 1: Ed. Médica Panamericana. 2ª ed. España (España), pp. 203-264.

KÖNIG, H; LIEBICH, H. (2005_b). Miembros torácicos. En: Anatomía de los animales domésticos, Tomo 1: Ed. Médica Panamericana. 2ª ed. (España), pp. 133-202.

KÖNIG, H. ; LIEBICH, H. (2005c). Miembros pelvianos. En: Anatomía de los animales domésticos, Tomo 1: Ed. Médica Panamericana. 2ª ed. (España), pp. 203-264.

KUEMMERLE, J. M; AUER, J. A. RADEMACHER, N.; LISCHER, C. J.; BETTSCHART–WOLFENSBERGER, R.; FÜRST, A. E. (2008). Short incomplete sagittal fractures of the proximal phalanx in ten horses not used for racing. En: Veterinary Surgery. Feb.37(2), pp. 123-200.

LAMB, C. R. (1991). Contrast radiography of equine joint, tendon sheaths, and draining tracts. En: Veterinary Clinics of North America: Equine Practice. Aug.7(2), pp. 241-257.

LARA, M. C.; MEDINA, M. A.; MUÑOZ, A.; RIBER, C. (2009). Herrado correctivo, como tratamiento único, de una deformación flexural congénita en la articulación interfalangiana distal en el miembro pelviano en una potra PRE. En: Revista Electrónica de Veterinaria, 11(1), pp. 1-7.

LEAN, I. J.; WESTWOOD, C. T.; GOLDER, H. M.; VERMUNT, J. J. (2013). Impact of nutrition on lameness and claw health in cattle. En: Livestock Science, 156(1), pp. 71-87.

LEIPOLD, H. W.; DENNIS, S. M. (1987). Cause, nature, effect and diagnosis of bovine congenital defects. En: Irish Veterinary News, 9, pp. 11-19.

LEOPOLD, H. (1997). Congenital defects of the musculoskeletal system. En: Lameness in Cattle. Editado por P. R. Greenough y A. D. Weaver. Ed. W. B. Saunders Company. 3ª ed., pp. 79-86.

LEPEULE, J.; SEEGERS, H.; RONDEAU, V.; ROBERT, C.; DENOIX, J. M.; BAREILLE, N. (2011). Risk factors for the presence and extent of Developmental Orthopaedic Disease in the limbs of young horses: Insights from a count model. En: Preventive veterinary medicine, 101(1), pp. 96-106.

LIMA, I. R.; FONSECA, Â. M.; DA SILVA, L. H.; COELHO, C. M. M.; CANOLA, J. C.; BORGES, N. C. (2009). Displasia fiseal em bovinos manejados em sistema intensivo. En: Ciência Animal Brasileira, 1, pp. 417-422.

LÓPEZ–SAN ROMÁN, J. (1996). Osteocondritis disecante en el caballo. En: V Jornadas de Medicina Equina. Madrid (España), 1-3 de Noviembre.

LÓPEZ–SAN ROMÁN, J. (2001). Artroscopia quirúrgica de las articulaciones del caballo. En: Curso Clínica Quirúrgica de las Extremidades de los Equinos. León (España), 9-11 de noviembre.

LÓPEZ–SAN ROMÁN, J. (2005). Artroscopia diagnóstica y quirúrgica. En: Imagen en medicina y cirugía deportiva equina. Editado por J. L. López. Servicio de Reprografía de la Universidad de Córdoba (España), pp. 16-21.

LÓPEZ, J. L.; PALENCIA, P. (2007). Biopsia muscular en medicina deportiva equina: el trabajo del laboratorio. En: Información Veterinaria. Revista de la Organización Colegial Veterinaria Española (España), 02, pp. 18-22.

LOVE, N. E.; NICKELS, F. (1993). Ultrasonographic diagnosis of a deep muscle abscess in a horse. En: Veterinary Radiology & Ultrasound. Nov.34(3), pp. 207-209.

MACKAY, R. J.; MAYHEW, I. G. (1998). Enfermedades del sistema nervioso. En: Medicina y cirugía equina. Volumen I. 4ª ed. Editado por P. T. Colahan y P. Pratt. Ed. Inter- Médica. Buenos Aires (Argentina), pp. 661-679.

MAIERL, J.; KÖNIG, H. E.; LIEBICH, H. G. (2004). Estática y dinámica. En: Anatomía de los animales domésticos. Tomo I: Aparato locomotor. Editado por H. E. König y H. G. Liebich. 2ª ed. Ed. Médica panamericana. Buenos Aires (Argentina), pp. 265- 268.

MANSON, F. A.; LEAVER, J. D. (1988). The influence of concentrate amount on locomotion and clinical lameness in dairy cattle. En: Animal Production, 47(2), pp. 185-190.

MARAÑÓN, G. (2008). La gammagrafía (scintigraphy) y el diagnóstico de lesiones del dedo del caballo. En: I Congreso Internacional de Podología Equina para Herradores y Veterinarios. Valencia, 24-26 de abril.

MARCHIONATTI, E.; FECTEAU, G.; DESROCHERS, A. (2014). Traumatic Conditions of the Coxofemoral Joint: Luxation, Femoral Head-Neck Fracture, Acetabular Fracture. En: Veterinary Clinics of North America: Food Animal Practice, 30(1), pp. 247-264.

MARKS, D. (2000). Conformation and Soundness. En: Proceedings of the American Association of Equine Practitioners. 46, pp. 39-45.

MARTINEK, B.; BAGO, Z.; FLÖCK, M.; HOCHSTEINER, W.; SCHILCHER, F.; KOFLER, J. (2006). Chondrosarcoma in a simmental cow: Clinical, ultrasonographic, radiographic and pathological findings. En: The Veterinary Journal, 172(1), pp. 181-184.

MARTINEK, B.; KOFLER, J.; HUBER, J.; SCHILCHER, F.; ZEMLJIČ, B. (2004). Neoplasms of the extremities in cattle-clinical findings, surgical treatment and outcome in 10 cases. En: Proceedings of the 13th International Symposium and 5th Conference on Lameness in Ruminants, Maribor, Slovenija, 11-15 February 2004, pp. 226-228.

MARTINS, I. S.; FERREIRA, M. M. G.; ROSA, B. R. T.; BENEDETTE, M. F.; FILADELPHO, A. L. (2008). Laminite bovina. En: Revista científica eletrônica de medicina veterinária. Ano VI – Número 10 – Janeiro de 2008.

MASRI, M. (2006). Patogenia de la Osteocondrosis. En: Memoria de las XV Jornadas Internacionales de Cirugía Veterinaria – SECIVE. Barcelona (España), 11 y 12 de noviembre.

MAWDSLEY, A.; KELLY, E. P.; SMITH, F. H.; BROPHY, P. O. (1996). Linear assessment of the thoroughbred horse: An approach to conformation evaluation. En: Equine Veterinary Journal. 28, pp. 461-467.

MAYHEW, J. (1994). Section 5: ataxia, weakness and dysmetria: (wobblers) and episodic weakness. En: Equine Neurological Conditions. III Jornadas de Medicina Equina. AEVEE. Madrid (España), 28-30 de Enero, pp. 20-22.

McCOY, A. M.; TOTH, F.; DOLVIK, N. I., EKMAN, S.; ELLERMANN, J.; OLSTAD, K.; YTHREUS, B.; CARLSON, C. S. (2013). Articular Osteochondrosis: A Comparison of Naturally-Occurring Human and Animal Disease. En: Osteoarthritis and Cartilage, 21(11), pp. 1638-1647.

McGAVIN, M. D.; CARLTON, W. W.; ZACHARY, J. F. (2001). Thomson's Special veterinary pathology. 3ª ed., Mosby, St Louis. Missouri (USA), pp. 473-474

McILWRAITH, C. W. (2013). Surgical versus conservative management of osteochondrosis. En: The Veterinary Journal, 197(1), pp. 19-28.

McILWRAITH, C. W. (2004). Enfermedades de las articulaciones, los tendones, los ligamentos y las estructuras relacionadas. En: Adams: Claudicación en el

caballo. Editado por T. S. Stashak. 5ª ed. – Inter-Médica: Buenos Aires (Argentina), pp. 469-684.

MEIMANDI–PARIZI, A.; M. RADDANIPOUR (2005). Radiographic findings of digital bones an joints in lame cattle of Shiraz area. En: Iranian Journal of Veterinary Research, 6, pp. 54-58.

MEIMANDI–PARIZI, A.; SHAKERI, M. A. (2007). Abattoir study of radiographic changes of bones and joints of digital region in cattle with abnormal claws. En: Veterinarski arhiv, 77(2), pp. 187-194.

MIRANDA, M. E.; DUNNER, S.; CAÑON, J. (2002). Origen y difusión de las mutaciones del gen de la miostatina en razas bovinas europeas de aptitud cárnica. En: Feagas nº 21- Año X- enero/julio, pp. 36-45.

MORGAN, J. P.; VAN DER WATERING, C. C.; KERJES, A. W. (1974). Salmonella bone infection in colts and calves: Its radiographic diagnosis. En: Veterinary Radiology & Ultrasound, 15(2), pp. 66-75.

MOSBAH, E.; RIZK, A. Z.; KARROUF, G. I. A.; ZAGHLOUL, A. E. (2012). Congenital limb deformities in some farm animals. En: Proceedings of the 5th Scientific Conference of Animal Wealth Research in the Middle East and North Africa, Faculty of Agriculture, Cairo University, Giza, Egypt, 1-3 October 2012, pp. 23-38. Massive Conferences and Trade Fairs.

MOYER, W. A. (1988). Factors Affecting the Prognosis of Limb Injuries. En: The Compendium Collection. Lameness in Equine Practice. Philadelphia (USA), pp. 167-171.

MOYER, W. A. (1998). Enfermedades del aparato muscoloesquelético. En: Medicina y cirugía equina. Editado por P. Colahan y P. Pratt. Ed. Inter-Médica. 4ª ed., p. 1239.

MOYER, W. A.; ANDERSON, J. P. (1975). Sheared heels: diagnosis and treatment. En: Journal of the American Veterinary Medical Association,165(8), p. 727.

MOYER, W.; FORD, T. S.; ROSS, M. W. (1988). Proximal suspensory desmitis. En: Proceedings of the American Association of Equine Practitioners. 34, p. 409-412.

MÜLLER, M.; HERMANNS, M.; FEIST, M.; SCHWARZMANN, B.; NUSS, K. (2002). Pathology of pododermatitis septica profunda. En: Session 6: diseases of the Claw & Claw Horn. Proceedings of the 12th International Symposium on Lameness in Ruminants. 9th– 13th Jan. 2002, Orlando, Florida (USA), pp. 390-393.

MULON, P. Y.; DESROCHERS, A. (2014). Indications and Limitations of Splints and Casts. En: Veterinary Clinics of North America: Food Animal Practice, 30(1), pp. 55-76.

MURCIANO, J.; AGUT, A.; LAREDO, E. G. (1999). Agenesia de Radio en una Gata. En: Clínica Veterinaria de Pequeños Animales (AVEPA), 19(1), pp. 47-50.

MURPHY, P. A.; WEAVERS, E. D.; BARRETT, J. N. (1975). Epiphysitis in beef cattle fattened on slatted floors. En: The Veterinary Record, 97(23), pp. 445-447.

MURRAY, R. C.; DYSON, S. J. (2009). El carpo equino. En: Tratado de diagnóstico radiológico veterinario. Editado por D. E. Thrall. Ed. Inter-Médica. 5ª ed., pp. 389-406.

MUSTE, A.; BETEG, F.; CIUCLE, S.; DONISA, A.; LACATUS, R.; MUSTE, M. (2009). Research and Observation about Incidence and Clinical Aspects of Tarsal Cellulites in Dairy Cows. En: Bulletin of University of Agricultural Sciences and Veterinary Medicine Cluj-Napoca. Veterinary Medicine, 66(2), pp. 229-233.

MUSTE, A.; OANA, L.; BETEG, F.; OBER, C. (2008). Morphoclinical aspects in tarsal bursitis in cattles; surgical and medicamentous treatment. En: Bulletin of University of Agricultural Sciences and Veterinary Medicine Cluj-Napoca. Veterinary Medicine, 65(2), pp. 182-186.

NICHOLS, S.; ANDERSON, D. E.; MIESNER, M. D.; NEWMAN, K. D. (2010). Femoral diaphysis fractures in cattle: 26 cases (1994–2005). En: Australian veterinary journal, 88(1), pp. 39-44.

NICHOLS, S.; LARDÉ, H. (2014). Noninfectious Joint Disease in Cattle. En: Veterinary Clinics of North America: Food Animal Practice, 30(1), pp. 205-223.

NICKELS, F. A.; GRANT, B. D.; LINCOLN, S. D. (1976). Villonodular Synovitis of the equine metacarpophalangeal joint. En: Journal of the American Veterinary Medical Association. Jun.168(11), pp. 1043-1046.

NIXON, A. (2008). Distal Tendonitis / navicular bursitis complex: diagnosis and surgical options. Coffin joint and peri – articular disease. Managing digital sheath tenosynovitis. Regenerative biologics for tendinitis. En: I Congreso internacional de podología Equina para herradores y Veterinarios. Valencia (España), 24-26 de abril.

NOVALES, M. (2002). Anatomía radiográfica del casco y estructuras internas. En: I Congreso Internacional de Infosura en el Caballo. Salamanca (España), 15 y 16 de julio.

NOVALES, M. (2004). Diagnóstico radiológico en el caballo: menudillo y dedo. Ed. Almuzara. Córdoba (España).

NOVALES, M.; MIRÓ, F.; GALISTEO, A. M. (2002). Anatomía radiográfica de las extremidades del caballo. En: IX jornadas de medicina equina AEVEE. Madrid (España), 19-21 de abril.

NUSS, K. (2007). Ultrasonography of musculoskeletal disorders in cattle: A practical tool for veterinary surgeons. En: The veterinary journal, 173(2), pp. 239-240.

NUSS, K.; RINGER, S.; MEYER, S. W.; SCHADE, B.; OHLERTH, S. (2007). Lameness caused by infection of the subtendinous bursa of the infraspinatus muscle in three cows. En: The Veterinary record, 160(6), p. 198.

O´BRIEN, R. T.; BILLER, D. S. (1996). Clinical applications of radiography and ancillary imaging. En: Veterinary Clinics of North America: Food Animal Practice, 12(1), pp. 263-275.

O´GRADY, S.E. (2002). A practitioner's approach to treating laminitis. En: I Congreso Internacional de Infosura en el Caballo. AEVEE. Salamanca (España), 15 y 16 de julio.

OLHAGARAY, N. R. (1984). Métodos de exploración e investigación en semiología de las cojeras. Semiología y diagnóstico de las claudicaciones en los equinos. Miembro anterior. Regiones de la columna vertebral. Miembro posterior. En: Semiología de las cojeras y su diagnóstico diferencial. Primera ed.. Ed.

Agropecuaria Hemisferio Sur. Montevideo (Uruguay), pp. 53-62; 67-69; 75-163; 177-183; 184-241.

OLSTAD, K.; HENDRICKSON, E. H.; CARLSON, C. S.; EKMAN, S.; DOLVIK, N. I. (2013). Transection of vessels in epiphyseal cartilage canals leads to osteochondrosis and osteochondrosis dissecans in the femoro-patellar joint of foals; a potential model of juvenile osteochondritis dissecans. En: Osteoarthritis and Cartilage, 21(5), pp. 730-738.

PALENCIA, M. (2008) Diagnóstico por imagen (TC) orientado a las diversas patologías abdominales en perro. En: Tesis Doctoral. Facultad de Veterinaria. Universidad de León (España).

PARK, A. H. (2003). Musculoskeletal Disease: Chronic laminitis. En: Current therapy in equine medicine 5ª ed. Editado por N. E. Robinson. Ed. Elsevier science. St. Louis (USA), pp. 520-528.

PARK, R. D.; STEYN, P. F.; WRIGLEY, R. H. (1996). Imaging techniques in the diagnosis of equine joint disease. En: Joint Disease in the Horse. Editado por C. W. McIlwraith y G. Trotter. Ed. W. B. Saunders Company. Philadelphia (USA), pp. 145-165.

PARRA, M. L.; SANDOVAL, J.; VALERIS, R.; ALVARADO, M.; CRUZ, R. (2004). Correlación entre la evaluación clínica y ultrasonográfica de las lesiones en tendones flexores de miembros anteriores en equinos pura sangre de carreras en Venezuela. En: Revista Científica, FCV-LUZ Vol. XIV, Nº 6, pp. 506-512.

PARRAH, J. D.; MOULVI, B. A.; ATHAR, H.; MIR, M. S.; GAZI, M. A.; ABID HANDOO, N.; U DIN, M. (2013). A Retrospective Study on the Surgical Affections of Young Calves. En: Journal of Advanced Veterinary Research, 3(2), pp. 77-82.

PEITEL, M. (1971). Frequenz der Extremitatenfrakturen und wirtschaftliche Schaden bei Pferd und Rind. En: Wiener tierarztliche Monatsschrift, pp. 158-163.

PENTECOST, R.; NIEHAUS, A. (2014). Stifle disorders. Cranial cruzate ligament, meiscus, upward fixation of patella. En: Veterinary Clinics of North America: Food Animal Practice, 30(1), pp. 265-281.

PEÑA, F. (2011). Alteraciones morfológicas de las extremidades de los equinos; diagnóstico, incidencia y estudio de las correlaciones entre éstas y las enfermedades del aparato locomotor. En: Tesis Doctoral. Facultad de Veterinaria. Dpto. Medicina, Cirugía y Anatomía Veterinaria. Universidad de León (España).

PEÑA, F.; ALONSO, P.; SÁNCHEZ–VALLE, J.; GONZALO–ORDEN, J. M.; SERANTES, A.; SÁNCHEZ, J. (2010). Diagnóstico imaginológico de alteraciones en las extremidades del caballo que cursan con mineralización. En: Revista Electrónica de Veterinaria, 11(1), pp. 1-8.

PEÑA, F.; SÁNCHEZ, J.; SÁNCHEZ–VALLE. J.; BERNARDO, C. (2007). Aproximación al diagnóstico de las cojeras en el equino. En: Ciclo de Conferencias del Día del Médico Veterinario. Universidad Autónoma de Nayarit (México), 17 de agosto.

PEÑA, F.; SÁNCHEZ–VALLE, J.; ALONSO, P.; BERNARDO, C.; SÁNCHEZ, J. (2008_a). Correlaciones entre la conformación exterior y la incidencia de enfermedades en las extremidades en caballos dedicados a la charrería y caballos de recreo. En: XXX Congreso Nacional de Médicos Veterinarios Especialistas en Equinos "MVZ JESÚS VALDEZ MIRANDA" 27 al 30 de agosto. Puebla, (México).

PEÑA, F. ; SÁNCHEZ–VALLE, J.; ALONSO, P.; BERNARDO, C.; SÁNCHEZ, J. (2014) Correlaciones entre la conformación exterior y la incidencia de enfermedades en las extremidades en caballos dedicados a la charrería y en caballos de recreo. En: Revisión Médica Equina Revista Electrónica. www.remevet.com. Mayo-agosto 2013 (Enero 2014). Año 6. Nº 20. Pp. 54-72. ISSN 2007-3941. México. Indizada en LATINDEX/UNAM. http://www.latindex.org/buscador/ficRev.htlm?folio=18675&opcion=1

PEÑA, F.; SÁNCHEZ–VALLE, J.; ALTÓNAGA, J. R.; GONZALO–ORDEN, J. M.; SÁNCHEZ, J. (2008_b). Correlaciones entre la conformación exterior y la incidencia de enfermedades en las extremidades de los equinos (I). En: XVI Congreso Internacional de la Sociedad Española de Cirugía Veterinaria. 11, 12 y 13 de abril. Facultad de Veterinaria, Universidad de Zaragoza (España).

PEÑA, F. ; SÁNCHEZ–VALLE, J.; BERNARDO, C.; SÁNCHEZ, J. (2013) Calcinosis Circunscripta (calcinosis tumoral). Consideraciones acerca de dos casos clínicos. En: Revisión Médica Equina Revista Electrónica. www.remevet.com. Mayo-agosto 2013. Año 6. Nº 20. Pp. 40-52. ISSN 2007-3941. México. Indizada en LATINDEX/UNAM. http://www.latindex.org/buscador/ficRev.htlm?folio=18675&opcion=1

PEREYRA, E. C. (1997). Plan docente de podología y arte de herrar. Facultad de Veterinaria. Universidad Nacional de la República. Montevideo (Uruguay).

PEREYRA, E. C. (2003). Últimos avances científicos en la etiopatogenia de la infosura equina. En: XII Congreso SECIVE. Facultad de Veterinaria de León (España), 21-23 de marzo.

PHARR, J. W. (1985). Ancillary diagnostic imaging. Angiography, Ultrasonography, Scintigraphy, and Xeroradiography. En: Veterinary Clinics of North America: Food Animal Practice,1(1), pp. 205-212.

PIRES, A.; LIGTHTOWLER, C. H. (1989). Anatomía y fisiología del pie. Síntomas y diagnóstico de las enfermedades del pie. En: Tratado de las enfermedades del pie del caballo. Tomo I. Ed. Hemisferio Sur. Buenos Aires (Argentina), pp. 21-50; 101-152

PLATT, D. (1997). The Musculoskeletal System: Carpal Canal Syndrome. En: Current therapy in equine medicine 4. Editado por N. E. Robinson. Ed. Elsevier science. Philadelphia (USA), pp. 17-19.

POLLIT, C. C. (1998). Atlas en Color El Pie del Caballo. Ed. Harcourt Brace. Madrid, (España).

POLLIT, C. C. (2000). Síndrome podotroclear. En: I Curso de postgrado "El Pie Equino" 18-19 agosto. Volumen 4. Colegio Médico Veterinario de Córdoba (Argentina).

POLLIT, C. C. (2008). La circulación en el pie; "What is old is new again". El cuidado del infosado agudo. State of the art de la infosura. Cuidados del infosado crónico. En: I Congreso Internacional de Podología Equina para Herradores y Veterinarios. Valencia (España), 24-26 de abril.

POLLITT, C. C. (2004). Equine laminitis. En: Clinical Techniques in equine practice, 3(1), pp. 34-44.

POOL, R. R. (1996). Pathologic manifestations of joint disease in the athletic horse. En: Joint Disease in the Horse. Editado por C. W. McIlwraith y G. Trotter. Ed. W. B. Saunders Company. Philadelphia (USA), pp. 87-104.

POPESKO, P. (1981). Pelvis y miembros. En: Atlas de anatomía topográfica de los animales domesticos. Tomo III. 2ª ed. Ed. Salvat. Barcelona (España), pp. 12-67.

PRADES, M. (2006). Localización de zonas de dolor del sistema musculoesquelético mediante diagnóstico clínico, anestesias perineurales e intraarticulares. Métodos diagnósticos complementarios: radiología, ecografía, gammagrafía en el diagnóstico de lesiones. Casos clínicos de análisis de cojeras en vídeo. En: Curso. Análisis del Aparato Locomotor del Caballo". Zamora (España), 17 y 18 de febrero.

RAES, E. V.; VANDERPERREN, K.; PILLE, F.; SAUNDERS, J. H. (2010). Ultrasonographic findings in 100 horses with tarsal region disorders. En: The Veterinary Journal, 186(2), pp. 201-209.

RANTANEN, N. W. (2008). Musculoskeletal Ultrasonography. En: Compendium equine, 3(7), pp. 356-364.

RE, M.; BLANCO, F. J.; VILLAESCUSA, A.; CALLEJA, L.; DE GASPAR, I.; GÓMEZ, I. (2013). Bloqueo anestésico ecoguiado de la extremidad pelviana en terneros. En: Primer Curso Avanzado Zoetis de Ecografía Orgánica y Musculoesquelética. Madrid (España), 26 de septiembre de 2013. Universidad Complutense.

REAL ACADEMIA ESPAÑOLA (2001). Diccionario de la Lengua Española. 22ª ed. Espasa Calpe. Madrid (España).

REEF, V. B. (1998). Physics and Instrumentation. Musculoskeletal Ultrasonography. Cardiovascular Ultrasonography. En: Equine Diagnostic Ultrasound. Ed. Saunders Company. Philadelphia (USA), pp. 1-23; 39-186; 215-272.

REEF, V. B. (2005). Examen ecográfico de las articulaciones del miembro anterior. Examen ecográfico de las articulaciones del miembro posterior. Examen

ecográfico de músculos, huesos, fístulas y cuerpos extraños. En: Curso de ecografía equina. San Agustín del Guadalix (España), 17 y 18 de Junio.

REEF, V. B.; WHITTIER, M.; ALLAM, L. G. (2004_a). Joint ultrasonography. En: Clinical techniques in equine Practice. Ed: Elsevier. 3(3), pp. 256-267.

REEF, V. B.; WHITTIER, M.; ALLAM, L. G. (2004_b). Muscle and bone ultrasonography. En: Clinical Techniques in Equine Practice, 3(3), pp. 268-273.

RIBER, C. (1989). Laminitis. En: Curso sobre Podología Equina. Facultad de Veterinaria de Córdoba (España), 21-23 de Abril de 1989.

RICHARDSON, D. W. (1998). Sinovitis crónica proliferativa. Enfermedades del aparato músculoesquelético. En: Medicina y cirugía equina. Editado por P. Colahan y P. Pratt. Ed. Inter-Médica. 4ª ed., pp. 1285-1286.

RIEDESEL, E. A. (2009). Las Falanges. En: Tratado de diagnóstico radiológico veterinario. Editado por D. Thrall. Ed. Inter–Médica. 5ª ed., pp. 432-459.

ROBERT, C.; VALETTE, J. P.; JACQUET, S.; LEPEULE, J.; DENOIX, J. M. (2013). Study design for the investigation of likely aetiological factors of juvenile osteochondral conditions (JOCC) in foals and yearlings. En: The Veterinary Journal, 197(1), pp. 36-42.

ROMEI, G. (2008). Análisis objetivo del pie para optimizar el desvasado y el herraje. En: XI Curso de Medicina Deportiva Equina. Diagnóstico y Manejo de Problemas Ortopédicos. 8-11 de mayo. Córdoba (España).

ROMOJARO, J. F; SÁNCHEZ, J; GONZALO–ORDEN, J. M.; SÁNCHEZ–VALLE, J.; GONZALO, J. M.; ORDEN M. A. (2007). Caso clínico: Introducción a las técnicas de imagen mediante Resonancia Magnética Nuclear en equinos: Hallazgo de un infarto óseo en la tibia de un caballo español mediante estudio con IRM. En: Primeras Jornadas de Veterinaria Equina: Cojeras y Diagnóstico por Imagen. Finca Castroenriquez. Diputación Provincial de Salamanca (España), 8 y 9 de junio.

ROMOJARO, J. F.; SÁNCHEZ, J; REYES, L. E.; SÁNCHEZ–VALLE, J.; GONZALO–ORDEN, J. M.; ORDEN, M. A. (2005). Imágenes de un infarto

óseo en la tibia equina. En: XIV Congreso Internacional de la S.E.C.I.V.E. Lugo 12 y 13 de noviembre.

ROONEY, J. R. (1969). Biomechanics of Lameness in Horses. Editado por J. R. Rooney. Ed. Williams & Wilkins. Baltimore (USA).

ROONEY, J. R.; QUDDUS, M. A.; KINGSBURY, H. B. (1978). A laboratory investigation of the function of the stay apparatus of the equine foreleg. En: Journal of Equine Medicine and Surgery, 2(4), pp. 173-180.

ROSE, P. L.; GRAM., J. P.; MOORE, I.; RILEY, C. B. (2001). Imaging diagnosis – caudal cruciate ligament avulsion in a horse. En: Veterinary Radiology & Ultrasound, 42(5), pp. 414-416.

ROSE, R. J.; HODGSON, D. R. (1993). Sistema musculoesquelético. Neurología. En: Manual Clínico de Equinos. Ed. Interamericana – McGraw – Hill. México D.F. (México), 54-161; pp. 431-475.

ROSE, P. L.; MOORE, I. (2003). Imaging diagnosis – avulsion of the medial collateral ligament of the tarsus in a horse. En: Veterinary Radiology & Ultrasound, 44(6), pp. 657-659.

ROSENBERGER, G. (1981). Aparato locomotor. En Exploración clínica de los bovinos. Ed. Hemisferio Sur. Buenos Aires (Argentina), pp. 361-391.

ROSSDALE, P. D.; BUTTERFIELD, R. M. (2006). Conformation: a step along the pathway to objective assessment. En: Equine Veterinary Journal, 38(7), pp. 588-590.

RÖTHLISBERGER, J.; KIRCHER, P.; STEINER, A. (2000). Collateral ligament prosthesis for the repair of subluxation of the metatarsophalangeal joint in a Jersey cow. En: The Veterinary Record, 146(22), pp. 640-643.

ROYO L. J.; GARCÍA–ATANCE M. A.; DUNNER S.; CAÑÓN J. (1998). La cularidad, presente en la raza Asturiana de los Valles y otras razas europeas, es debido a diferentes mutaciones en el gen de la miostatina bovina. En: Producción animal, pp. 28-36.

RUTTER, B. (2003). Aplomos y afecciones en los miembros de reproductores bovinos. En: Curso de producción bovina de carne, cap. IV. FAV UNRC. Córdoba (Argentina).

SAMII, V. F.; LONG, C. D. (2004). Sistema musculoesquelético. En: Diagnóstico ecográfico en pequeños animales. 2ª Edición. Editado por T. G. Nyland y J. S. Mattoon. Ed: Multimédica ediciones veterinaria. Barcelona (España), pp. 277-296.

SÁNCHEZ, J. (2005_a). Anatomía, fisiología y biomecánica aplicada del pie del caballo. En: Curso: Clínica del pie del Caballo. 20, 21 y 22 de enero. Colegio de Veterinarios de Zamora (España).

SÁNCHEZ, J. (2005_b). Conformación y Movimiento. En: III Congreso Nacional del Caballo Español. C.E.S.C.A.L.E. 2 de abril. Salamanca (España).

SÁNCHEZ, J. (2006). Conformación y Movimiento. En: Curso sobre Análisis del Aparato Locomotor del Caballo. 17 y 18 de febrero. Colegio de Veterinarios de Zamora (España).

SÁNCHEZ, J. (2006_b). Exploración y Diagnóstico de las Claudicaciones en el Caballo. En: Curso: Análisis del Aparato Locomotor del Caballo. Zamora (España), 17 y 18 de Febrero.

SÁNCHEZ, J. (2006_a). Síndrome Infosura – Laminitis. En: Plan docente de Clínica Quirúrgica. Universidad de León (España).

SÁNCHEZ, J. (2007_b). Anatomía, fisiología y biomecánica aplicada del pie del caballo. En: Plan docente de Clínica Quirúrgica. Facultad de Veterinaria. Universidad de León (España).

SÁNCHEZ, J. (2007_a). Exploración y Diagnóstico de las Claudicaciones en el Caballo. Enfermedades sépticas del pie del caballo. En: Plan docente de Clínica Quirúrgica. Universidad de León (España).

SÁNCHEZ, J. (2009_a). Conformación y Movimiento. En: Curso "Podiatría equina básica". Facultad de Veterinaria de León. 06 al 08 de noviembre. León (España).

SÁNCHEZ, J. (2009). Enfermedades del sistema recíproco del miembro pelviano. En: 6ª Jornadas Técnicas de la Facultad de Veterinaria. Universidad de la Republica. Montevideo (Uruguay), 19 y 20 de noviembre de 2009.

SÁNCHEZ, J. (2009). Otra visión particular más de la exploración y diagnóstico de cojeras. En: 6ª Jornadas Técnicas de la Facultad de Veterinaria. Universidad de la Republica. Montevideo (Uruguay), 19 y 20 de noviembre de 2009.

SÁNCHEZ, J.; ALONSO, E.; GONZALO, J. M. (1998_a). Infosura crónica equina: diagnóstico e incidencia en la Consulta Pública de la Facultad de Veterinaria de León. En: Consulta de Difusión Veterinaria, 6(54), pp. 25-26.

SÁNCHEZ, J.; ALONSO, E.; GONZALO, J. M. (1998_b). Diagnóstico e incidencia de la infosura crónica equina en la Consulta Pública de la Facultad de Veterinaria de León. En: II Congreso de Medicina Interna Veterinaria. Lugo (España), 6-8 de Noviembre.

SÁNCHEZ, J.; BERNARDO, C. (2013). Clínica del autópodo y cigópodo del caballo. Enfermedades del desarrollo esquelético. En: Plan docente de Traumatología y Ortopedia. Facultad de Veterinaria. Universidad de León (España).

SÁNCHEZ, J.; GONZALO–ORDEN, J.M. (2014). Radiodiagnóstico de las extremidades de los equinos. En: Plan docente de Patología Quirúrgica, anestesiología y Radiología. Facultad de Veterinaria. Universidad de León (España).

SÁNCHEZ, J; GONZALO–ORDEN, J. M.; PEREYRA, E. C.; ROMOJARO, J.; SERANTES, A.; GONZALO, J. M. (2003). Tratamiento de una fractura proximal, complicada con osteomielitis, del cuarto metacarpiano en caballo. En: XII Congreso Internacional de la S.E.C.I.V.E. León (España), 21-23 de marzo.

SÁNCHEZ, J.; PEÑA, F.; ALONSO, P.; BERNARDO, C.; SÁNCHEZ–VALLE, J. (2008). Rotura parcial del ligamento sesamoideo distal recto: diagnóstico ecográfico y tratamiento intralesional ecoguiado. En: I Congreso Internacional de Podología Equina para Veterinarios y Herradores. Valencia (España), 24-26 de abril.

SÁNCHEZ, J.; ROMOJARO, J.; GONZALO–ORDEN, J. M.; ALTÓNAGA, J. R.; SERANTES, A.; GONZALO, J. M. (2004). Complicaciones de la reparación de

fracturas en equinos: estudio retrospectivo de la Consulta pública de la Facultad de Veterinaria de León. En: XIII Congreso Internacional de la S.E.C.I.V.E. Córdoba (España), 4-6 de noviembre.

SÁNCHEZ, J; ROMOJARO, J.; SERANTES, A.; ALONSO, E.; DÍEZ, R.; GONZALO, J. M. (2002). Exóstosis volar supracarpal: tratamiento médico versus tratamiento quirúrgico. En: XI Congreso Internacional de la S.E.C.I.V.E. Murcia (España), 8-10 de marzo.

SÁNCHEZ, J.; SÁNCHEZ–VALLE, J. (2009). Veinte años de imaginología aplicada a la clínica de las extremidades de los equinos en León. Afecciones de los cartílagos y las articulaciones. En: 6ª Jornadas Técnicas de la Facultad de Veterinaria. Universidad de la Republica. Montevideo (Uruguay), 19 y 20 de noviembre de 2009.

SÁNCHEZ, J.; SÁNCHEZ–VALLE, J. (2009). Veinte años de imaginología aplicada a la clínica de las extremidades de los equinos en León. Afecciones de los huesos. En: 6ª Jornadas Técnicas de la Facultad de Veterinaria. Universidad de la Republica. Montevideo (Uruguay), 19 y 20 de noviembre de 2009.

SÁNCHEZ, J.; SÁNCHEZ–VALLE, J. (2009). Veinte años de imaginología aplicada a la clínica de las extremidades de los equinos en León. Afecciones de los tendones, ligamentos y misceláneas. En: 6ª Jornadas Técnicas de la Facultad de Veterinaria. Universidad de la Republica. Montevideo (Uruguay), 19 y 20 de noviembre de 2009.

SÁNCHEZ, J. ; SÁNCHEZ–VALLE, J. (2009). Veinte años de imaginología aplicada a la clínica de las extremidades de los equinos en León. Objetivos y metodología. En: 6ª Jornadas Técnicas de la Facultad de Veterinaria. Universidad de la Republica. Montevideo (Uruguay), 19 y 20 de noviembre de 2009.

SÁNCHEZ, J.; SÁNCHEZ–VALLE, J. (2009). Veinte años de imaginología aplicada a la clínica de las extremidades de los equinos en León. Síndromes podotroclear el infosura. En: 6ª Jornadas Técnicas de la Facultad de Veterinaria. Universidad de la Republica. Montevideo (Uruguay), 19 y 20 de noviembre de 2009.

SÁNCHEZ, J; SERANTES, A. (2014). Anestesia en bovinos y en pequeños rumiantes. En: Plan docente de Patología Quirúrgica, anestesiología y Radiología. Facultad de Veterinaria. Universidad de León (España).

SÁNCHEZ–IBÁÑEZ, J. M. (2013). Evolución clínica en el tratamiento de la entesopatía crónica rotuliana mediante estimulación percutánea ecodirigida: estudio de una serie de casos en población deportiva. En: Tesis Doctoral. Facultad de Veterinaria. Dpto. Medicina, Cirugía y Anatomía Veterinaria. Universidad de León (España).

SÁNCHEZ–VALLE, J. (2008). Aplicación del análisis de imágenes obtenidas con nuevas técnicas al estudio de la clínica de las extremidades de los equinos. En: Tesis Doctoral. Facultad de Veterinaria. Dpto. Medicina, Cirugía y Anatomía Veterinaria. Universidad de León (España).

SÁNCHEZ–VALLE, J.; GONZALO–ORDEN, J. M.; SÁNCHEZ, J. (2014). Imaginología aplicada a la Clínica de las Extremidades de los Equinos. En: Editorial Publicia de OmniScriptum GmbH & Co. KG. Heinrich-Böcking-Str. 6-8. 66121, Saarbrücken, Germany. ISBN 978-3-639-55679-7.

SÁNCHEZ–VALLE, J.; SÁNCHEZ, J.; PEÑA, F. J.; BERNARDO, C.; ALTÓNAGA, J. R.; GONZALO–ORDEN, J. M. (2006). Combinación de la radiografía y la ecografía para el diagnóstico de las lesiones óseas en las extremidades de los equinos. En: XV Jornadas Internacionales de Cirugía Veterinaria. Barcelona (España), 11 y 12 de noviembre.

SÁNCHEZ–VALVERDE, M. A.; MOLINA, F. (1994). Traumatismos mecánicos. En: Cirugía Veterinaria. Editado por J. M. Gonzalo. Ed. Ineteramericana McGraw-Hill. 1ª ed. – Madrid (España), pp. 23-33.

SANDOVAL, J. (1998). Miembro torácico. Miembro pelviano. En: Tratado de anatomía veterinara. Tomo II: Aparato locomotor. 3ª ed.. Ed. Sorles. Valdelafuente (España), pp. 89-255.

SANTIESTEBAN, J. M. (2001). Cojeras: Exploración y Diagnóstico. En: Curso Clínica Quirúrgica de las Extremidades de los Equinos. León (España), 9-11 de noviembre.

SCOTT, E. A.; SNYDER, S. P.; SCHMOTZER, W. B.; POOL, R. (1991). Subchondral bone cyst with fractures of the extensor processes in ha horse. En: Journal of the American Veterinary Medical Association. Sep.199(5), pp. 595-597.

SCOTT, G. P.; CRAWFORD, W. H.; COLAHAN, P. T. (2004). Arthroscopic findings in horses with subtle radiographic evidence of osteochondral lesions of the medial femoral condyle: 15 cases (1995 - 2002). En: Journal of the American Veterinary Medical Association, 224(11), pp. 1821-1826.

SERANTES, A.; GONZALO, J. M. (1994). Anestesia en Équidos. En: Cirugía Veterinaria. Editado por J. M. Gonzalo. Ed. Interamericana McGraw-Hill. 1ª ed. – Madrid (España), pp. 543-563.

SEYREK–INTAS, D.; CELIMLI, N.; GORGUL, O. S.; CECEN, G. (2005). Comparison of clinical, ultrasonographic, and postoperative macroscopic findings in cows with bursitis. En: Veterinary Radiology & Ultrasound, 46(2), pp. 143-145.

SILVA, B.; CASTAÑÓN, A. R.; VILLA, A.; ECHEVARRÍA, L. A.; CARLEOS, C.; BARO, J.A.; CAÑÓN, J. (2001). La raza asturiana de los valles II. Caracteres reproductivos, de crecimiento y de la canal. En: Feagas nº 20. Año X. Julio/diciembre, pp. 67-70.

SISSON, S.; GROSSMAN, J. D. (1981_a). Esqueleto del buey. En: Anatomía de los animales domésticos. Ed. Salvat. 4ª ed. Barcelona (España), pp. 106-132.

SISSON, S.; GROSSMAN, J. D. (1981_b). Articulaciones del buey. En: Anatomía de los animales domésticos. Ed. Salvat. 4ª ed. Barcelona (España), pp. 227-235.

SISSON, S.; GROSSMAN, J. D. (1981_c). Músculos del buey. En: Anatomía de los animales domésticos. Ed. Salvat. 4ª ed. Barcelona (España), pp. 327-342.

SKARDA, R. T. (1991). Local Anesthetics and Local Anesthetic Techniques in Horses. En: Equine Anesthesia, Monitoring and Emergency Therapy. Editado por W. M. Muir y T. A. E. Hubbell. Ed. Mosby Year Book. St. Louis (USA), pp. 199-246.

SLOVIS, N. (2006). Encefalopatía hipóxica isquémica en el potro. En: XI Congreso Nacional AEVEE: Medidina, cirugía y alimentación en potros. Valencia (España), 13-15 de enero.

SMITH, M. R. W.; WRIGHT, I. M. (2006) Non infected tenosynovitis of the digital flexor tendon sheath: a retrospective analysis of 76 cases. En: Equine Veterinary Journal, 38(2), pp. 134-141.

SNYDER, J. (2006). Selected Lameness Conditions In The Performance Horse. En: Memoria de XV Jornadas Internacionales de Cirugía Veterinaria – SECIVE. Barcelona (España), 11 y 12 de noviembre.

SPRECHER, D. J.; HOSTETLER, D. E.; KANEENE, J. B. (1997). A lameness scoring system that uses posture and gait to predict dairy cattle reproductive performance. En: Theriogenology, 47(6), pp. 1179-1187.

SQUIRE, K. R.; FESSLER, J. F.; BLEVINS, W. E.; CANTWELL, H. D.; HORSTMAN, L. (1990). Full-length diaphyseal sequestrum as a consequence of segmental transverse fractures of the large metatarsal bone in a calf. En: Journal of the American Veterinary Medical Association, 196(12), pp. 2006-2008.

STANEK, C. (1997_a). Tendons and tendons sheats. En: Lameness in cattle. Editado por P. R. Greenough y A. D. Weaver. Ed.: W. B. Saunders Company. 3ª ed., pp. 188-195.

STANEK, C. (1997_c). Examination of the locomotor system. En: Lameness in cattle. Editado por P. R. Greenough y A. D. Weaver. Ed.: W. B. Saunders Company. 3ª ed., pp. 14-23.

STANEK, C. (2005). Enfermedades del aparato locomotor. En: Medicina Interna y Cirugía del Bovino. Editado por G. Rosenberger. Ed. Inter-Médica 4ª ed. Buenos Aires (República Argentina), pp. 683-932.

STASHAK, T. S. (2004_b). El antebrazo. En: Adams: Claudicación en el caballo. Editado por T. S Stashak. 5ª ed. Inter–Médica, Buenos Aires (Argentina), pp. 929–944.

STASHAK, T. S. (2004). Examen de las claudicaciones. Claudicación. En: Adams: Claudicación en el caballo. Editado por T. S. Stashak. 5ª ed. – Inter-Médica. Buenos Aires (Argentina), pp. 113-183; 685-1162.

STASHAK, T. S.; HILL, C. (2004). Conformación y movimiento. En Adams: Claudicación en el Caballo. 5ª ed. Editado por T. S. Stashak. Ed. Inter-médica. Buenos Aires (Argentina), pp. 73,75,77-82-87,89-90,93-95,98,99,101-104.

STEDHAM, M. A. (1989). Enfermedades neoplásicas. En: Texto de cirugía de los grandes animales Tomo I. Editado por P. B. Jennings. Ed. Salvat editores S.A. Barcelona (España), pp. 203–231.

STEINER, A. (1998). Management of metacarpal, metatarsal, radial and tibial fractures in calves. En: 9th Annual ESVOT Congress. Munich, pp. 95-96.

STEINER, A. (2005). Enfermedades del aparato locomotor. En: Medicina Interna y Cirugía del Bovino. Editado por G. Rosenberger. Ed. Inter-Médica 4ª ed. Buenos Aires (República Argentina), pp. 683-932.

STEINER, A. (2009). Diagnóstico de cojeras en vacuno: procedimientos clínicos y técnicas de diagnóstico por imagen. En: ANEMBE (Secretaría), 23 de marzo 2011.

STEINER, A.; ANDERSON, D. E.; DESROCHERS, A. (2014). Diseases of the Tendons and Tendon Sheaths. En: Veterinary Clinics of North America: Food Animal Practice, 30(1), pp. 157-175.

STEWART, A. J. (2006). Clostridial myositis and collapse in a standardbred filly. En: Veterinary Clinics of North America: Equine Practice. Apr.22(1), pp. 127-143.

STEYN, P. F. (2003). Imagenes diagnósticas en caballos: Medicina nuclear. En: Adams: Claudicación en el caballo. Editado por T. S. Stashak. 5ª ed. – Inter-Médica. Buenos Aires (Argentina), pp. 349-378.

STRÖMBERG, B.; REJNÖ, S. (1978). Osteochondrosis in the horse. I. A clinical and radiologic investigation of osteochondritis dissecans of the knee and hock joint. En: Acta radiologica. Supplementum, 358, pp. 139-152.

SULLINS, K. E. (2004). El tarso. En: Adams: Claudicación en el caballo. Editado por T. S. Stashak. 5ª ed. – Inter-Médica, Buenos Aires (Argentina), pp. 1001-1062.

SWINEBOARD, E. L.; DABAREINER, R. M.; SWOR, T. M.; CARTER, G. K.; WATKINS, J. P.; WALKER, M.; SCHMITZ, D. G.; HONNAS, C. M. (2003). Osteomyelitis secondary to trauma involving the proximal end of the radius in horses: five cases (1987 - 2001). En: Journal of the American Veterinary Medical Association. Aug. 223(4), pp. 486-491.

THOMSON, R. G. (1984). Trastornos circulatorios. En: Anatomía patológica general veterinaria. Segunda Edición. Ed. Acribia. Zaragoza (España), pp. 160-161.

THRALL, D. E. (2009). Características radiográficas de los tumores y las infecciones de los huesos. En: Tratado de diagnóstico radiológico veterinario. Editado por D. E. Thrall. Ed. Inter–Médica. 5ª ed., pp. 314-324.

TOMLINSON, J. E.; SAGE, A. M.; TURNER, T. A. (2003). Ultrasonographic abnormalities detected in the sacroiliac area in twenty cases of upper hindlimb lameness. En: Equine Veterinary Journal, 35(1), pp. 48-54.

TOUSSAINT, E. (1992). Cuidado de la pezuña del bovino y el recorte functional. Ed. Universidad Nacional. Costa Rica.

TRANTER, W. P.; MORRIS, R. S. (1991). A case study of lameness in three dairy herds. En: New Zealand veterinary journal, 39(3), pp. 88-96.

TRYPHONAS, L.; HAMILTON, G. F.; RHODES, C. S. (1974). Perinatal femoral nerve degeneration and neurogenic atrophy of quadriceps femoris muscle in calves. En: Journal of the American Veterinary Medical Association, 164(8), p. 801.

TUCKER, R. L.; SANDE, R. D. (2003). Articulación metacarpofalángica (metatarsofalángica). En: Manual de diagnóstico radiológico veterinario. Editado por D. E. Thrall. 4ª ed. Ed. Elsevier. Madrid (España), pp. 259 – 269.

TULLENERS, E. P. (1986). Metacarpal and metatarsal fractures in dairy cattle. En: Journal of the American Veterinary Medical Association, 189(4), pp. 463-468.

TULLENERS, E. P. (1996). Metacarpal and metatarsal fractures in cattle. En: Veterinary Clinics of North America: Food Animal Practice, 12(1), pp. 199-209.

TULLENERS, E. P.; NUNAMAKER, D. M.; RICHARDSON, D. W. (1987). Coxofemoral luxation in cattle: 22 cases (1980-1985). En: Journal of the American Veterinary Medical Association, 191(5), pp. 569-574.

TURNER, A. S. (1989). Cirugía traumatológica en los grandes animales. En: Texto de cirugía de los grandes animales. Tomo II. Editado por P. B. Jennings. Ed. Salvat editores S. A. Barcelona (España), pp. 675-831.

TURNER, A. S. (1994). Diseases of bones and related structures. En: Adams' Lameness in horses. 4ª ed. Editado por T. S. Stashak Ed. Lea & Febiger. Philadelphia, pp. 293-338.

TURNER, T.; HAWKINS, D. (1995). Lameness Examination. En: IV Jornadas Internacionales de Cirugía Veterinaria. Córdoba (España), 10 y 11 de marzo, pp. 16-34.

VALDÉS, M. (2007_a). ¿Qué información suministra la venografía en la evaluación del caballo infosado?. En: VIII Congreso internacional de Medicina y Cirugía Equina. SICAB'07. Sevilla (España), 22-24 de noviembre.

VALDÉS, M. (2007_b). Tenotomía del flexor digital profundo como tratamiento de la laminitis. Técnica quirúrgica evaluación clínica en 11 casos. En: VIII Congreso internacional de Medicina y Cirugía Equina. SICAB'07. Sevilla (España), 22-24 de noviembre.

VALDÉS, M. (2008_a). Fijación interna y externa de la segunda falange. En: I Congreso Internacional de Podología Equina para Herradores y Veterinarios. Valencia (España), 24-26 de abril.

VALDÉS, M. (2008_b). Tenotomía del flexor digital profundo como tratamiento de la laminitis. En: I Congreso Internacional de Podología Equina para Herradores y Veterinarios. Valencia (España), 24-26 de abril.

VALENTINO, L. W.; SAINT JEAN, G.; ANDERSON, D. E.; DESROCHES, A.; KERSTING, K.; LOPEZ, M. J.; ADAMS, S. B.; HUHN, J.; MUELLER, P. O.; COHEN, N. D. (2000). Osseous sequestration in cattle: 110 cases (1987-1997). En: Journal of the American Veterinary Medical Association, 217(3), pp. 376-383.

VAN DEN BELT, A. J.; DIK, K. J.; BARNEVELD, A. (1994). Ultrasonographic evaluation and long – term follow – up of flexor tendonitis/desmitis in the metacarpal/metatarsal region in Dutch warmblood horses and standardbred racehorses. En: Veterinary Quarterly, 16(2), pp. 76-80.

VAN WEEREN, P. R. (2004). Manejo clínico de los problemas articulares. Diagnóstico radiológico de osteocondrosis, extracción y análisis de líquido articular y

demostraciones prácticas de artroscopia diagnóstica y quirúrgica. En: VIII Curso de extensión Universitaria de Medicina Deportiva Equina. Córdoba (España), 7-9 de mayo.

VAN WEEREN, P. R. (2006). Etiology, diagnosis, and treatment of OC(D). En: Clinical Techniques in Equine Practice, 5(4), pp. 248-258.

VAN WEEREN, P. R. (2007_a). Novedades sobre la osteocondrosis. Influencia del ejercicio a edad temprana sobre el desarrollo del cartílago articular. Biomarcadores del líquido sinovial. En: VIII Congreso Internacional de Medicina y Cirugía Equina. Sevilla (España), 22-24 de noviembre.

VAN WEEREN, P. R. (2007_b). The influence of early exercise on the development of articular cartilage. En: VIII Congreso Internacional de Medicina y Cirugía Equina. SICAB´07. 22, 23 y 24 de noviembre. Sevilla (España).

VAN WEEREN, P. R. (2008). El cartílago articular equino. Una década investigando para la prevención de cojeras. En: XI Curso de Medicina Deportiva Equina. Diagnóstico y Manejo de Problemas Ortopédicos. 8 – 11 de mayo. Córdoba (España).

VANDERPERREN, K.; RAES, E.; BREE, H. V.; SAUNDERS, J. H. (2009_b). Diagnostic imaging of the equine tarsal region using radiography and ultrasonography. Part 2: Bony disorders. En: The Veterinary Journal, 179(2), pp. 188-196.

VANDERPERREN, K., RAES, E.; HOEGAERTS, M.; SAUNDERS, J. H. (2009_a). Diagnostic imaging of the equine tarsal region using radiography and ultrasonography. Part 1: The soft tissues. En: The Veterinary Journal, 179(2), pp. 179-187.

VANDERPERREN, K.; SAUNDERS, J. H. (2009_a). Diagnostic imaging of the equine fetlock region using radiography and ultrasonography. Part 1: Soft tissues. En: The Veterinary Journal, 181(2), pp. 111-122.

VANDERPERREN, K.; SAUNDERS, J. H. (2009_b). Diagnostic imaging of the equine fetlock region using radiography and ultrasonography. Part 2: The bony disorders. En: The Veterinary Journal, 181(2), pp. 123-136.

VÁZQUEZ, P.; ROMERO, A.; BENITO, J. A.; PÉREZ, L. F.; PÉREZ, A.; VILORIA, A. (2007). Infosura, herraje y radiología. En: Jornadas de Veterinaria Equina: Cojeras y Diagnóstico por Imagen. Salamanca (España), 8 y 9 de junio.

VERSCHOOTEN, F.; DEMOOR, A. (1974). Infectious arthritis in cattle: a radiographic study. En: Veterinary Radiology, 15(1), pp. 60-69.

VERWILGHEN, D.; GABRIEL, A.; BUSONI, V.; VAN GALEN, G.; GRULKE, S.; SERTEYN, D. (2009). Les tendinopathies et desmopathies de la région métacarpienne et–tarsienne: une revue des thérapies actuelles. Première partie: la structure, les lésions du tendon et le diagnostic. En: Annales de Médecine Vétérinaire, 3(153), pp. 145-155. Université de Liège.

VICKERS, K. L.; ROSS, M. W. (1996). Atypical villonodular synovitis in a horse. En: Journal of the American Veterinary Medical Association. Nov.209(9), pp. 1602-1603.

VIGNOLI, M.; SARLI, G.; ROSSI, F. ; TERRANGNI, R. ; POZZI, L. (2002). Dysplasia epiphysalis in a boxer puppy. En: Veterinary Radiology & Ultrasound, 43(6), pp. 528-523.

VILLATORO, A. J. (1996). Patología quirúrgica del ligamento anular palmar. En: V jornadas de medicina equina. Madrid (España), 1-3 de noviembre.

WATKINS, J. P. (1992). Osteochondrosis. En: Equine surgery. Editado por J. A. Auer. Ed. W. B. Saunders. Philadelphia (USA), pp. 971-984.

WEBBON, P. M. (1978). A histological study of macroscopically normal equine digital flexor tendon. En: Equine Veterinary Journal, 10(4), pp. 253-259.

WELKER, F. H.; MODRANSKY, P. D.; RINGS, D. M.; HULL, B. L. (1989). Tarsal fractures in a heifer and a bull. En: Journal of the American Veterinary Medical Association, 195(2), pp. 240-241.

WERESZKA, M. M.; WHITE, N. A.; FURR, M. O. (2007). Factors associated with outcome following treatment of horses with septic tenosynovitis: 51 cases (1986 - 2003). En: Journal of the American Veterinary Medical Association. Apr.230(8), pp. 1195-1200.

WHAY, H. (2002). Locomotion scoring and lameness detection in dairy cattle. En: Farm Animal Practice, 24(8), pp. 444-449.

WHAY, H. R.; WATERMAN, A. E.; WEBSTER, A. J. F. (1997). Associations between locomotion, claw lesions andnociceptive threshold in dairy heifers during the peri-partum period. En: The Veterinary Journal, 154(2), pp. 155-161.

WHITCOMB, M. B. (2004). Ultrasonographic evaluation of the metacarpus, metatarsus, and pastern. En: Clinical Techniques in Equine Practice, 3(3), pp. 238-255.

WIDMER, W. R.; BUCKWLATER, K. A.; FESSLER, J. F.; HILL, M. A.; VANSICKLE, D. C.; IVANCEVICH, S. (2000). Use of radiography, computed tomography and magnetic resonance imaging for evaluation of navicular syndrome in the horse. En: Veterinary Radiology & Ultrasound. Mar-Apr.41(2), pp. 108-16.

WILDERJANS, H.; BOUSSAUW, B.; MADDER, K. (2003). Tenosynovitis of the digital flexor tendon sheath and annular ligament constriction syndrome caused by longitudinal tears in the deep digital flexor tendon: a clinical and surgical report of 17 cases in Warmblood horses. En: Equine Veterinary Journal, 35(3), pp. 270-275.

WILLIAMS, J.; MIYABAYASHI, T.; RUGGLES, A.; YAMAMOTO, J.; TAKIGUCHI, M. (1994). Scintigraphic and ultrasonographic diagnosis of soft tissue injury in a thoroughbred horse. En: Journal of Veterinary Medical Science, 56(1), pp. 169-172.

WISNER, E. R.; POLLARD, R. E. (2009). Enfermedades ortopédicas de perros y gatos jóvenes en crecimiento. En: Tratado de diagnóstico radiológico veterinario. Editado por D. E. Thrall. Ed. Inter-Médica. 5ª ed., pp. 275-291.

WONGAUMNUAYKUL, S.; SIEDLER, C.; SCHOBESBERGER, H.; STANEK, C. (2006). Doppler sonographic evaluation of the digital blood flow in horses with laminitis or septic pododermatitis. En: Veterinary Radiology & Ultrasound, 47(2), pp. 199-205.

WOODIE, J. B.; RUGGLES, A. J.; BERTONE, A. L.; HARDY, J.; SCHNEIDER, R. K. (1999). Apical fracture of the proximal sesamoid bone in standardbred

horses: 43 cases (1990 - 1996). En: Journal of the American Veterinary Medical Association, 214(11), pp. 1653-1636.

WRIGLEY, R. H. (2004). Ecografía de los tendones, los ligamentos y las articulaciones. En: Adams: Claudicación en el caballo. Editado por T. S. Stashak. 5ª ed. – Inter-Médica. Buenos Aires (Argentina), pp. 315-343.

WRIGLEY, R. H. (2004). Imágenes diagnósticas en caballos: Ecografía de los tendones, los ligamentos y las articulaciones. En: Adams: Claudicación en el caballo. Editado por T. S. Stashak. 5ª ed. – Inter-Médica. Buenos Aires (Argentina), pp. 315-348.

WYN–JONES, G. (1992). Diagnóstico de las causas de las cojeras. Enfermedades del pie y de la parte distal del miembro anterior. Enfermedades de la parte proximal del miembro anterior. Enfermedades de la parte proximal del miembro posterior. En: Enfermedades Ortopédicas de los Equinos. 1ª ed. Ed. Hemisferio Sur S.A. Buenos Aires (Argentina), pp. 1-18; 34-85; 86-114; 115-159.

YARDIMCI, C.; OZAK, A.; NISBET, O. (2012). Correction of severe congenital flexural carpal deformities with semicircular external skeletal fixation system in calves. En: Veterinary and Comparative Orthopaedics and Traumatology, 25(6), pp. 518-523.

YTREHUS, B.; CARLSON, C. S.; EKMAN, S. (2007). Etiology and pathogenesis of osteochondrosis. En: Veterinary Pathology Online, 44(4), pp. 429-448.

ZAERA, J. P.; SAN ROMAN, F.; MUÑOZ, F. (1994). Fracturas, Tema 27. En: Cirugía veterinaria. Editado por J. M. Gonzalo. Ed. McGraw-Hill-Interamericana (España). 1ª ed., pp. 311-317.

ZUBROD, C. J.; SCHNEIDER, R. K.; TUCKER, R. L. (2004). Use of magnetic resonance imaging to identify suspensory desmitis and adhesions between exostoses of the second metacarpal bone and suspensory ligament in four horses. En: Journal of the American Veterinary Medical Association, 224(11), pp. 1815-1820.