

UNIVERSIDAD DE LEÓN

DEPARTAMENTO DE MEDICINA, CIRUGÍA Y ANATOMÍA VETERINARIA



“ Estudio mediante Resonancia Magnética del Síndrome de Cauda Equina en el Perro y su Correlación con los Hallazgos Quirúrgicos y Postmortem”

Zulima Suárez Diez

León, 2015

UNIVERSIDAD DE LEÓN

DEPARTAMENTO DE MEDICINA, CIRUGÍA Y
ANATOMÍA VETERINARIA



*“ Estudio mediante Resonancia
Magnética del Síndrome de Cauda
Equina en el Perro y su Correlación
con los Hallazgos Quirúrgicos y
Postmortem”*

Zulima Suárez Díez

León, 2015

MEMORIA PARA OPTAR AL GRADO
DE DOCTOR EN VETERINARIA POR LA
UNIVERSIDAD DE LEÓN

*A todos aquellos a quienes pueda resultar útil,
en el más amplio sentido de la expresión.*

AGRADECIMIENTOS

Al Dr. José Manuel Gonzalo Cordero, porque siempre me dio una oportunidad de aprender algo más con un buen equipo de profesionales a su cargo.

A los doctores José Manuel Gonzalo Orden, Lorena Millán Varela, y Jose A. Rodríguez – Altónaga, por la dirección de esta tesis doctoral.

A la Dra. M^a Asunción Orden Recio por la dirección de esta tesis al inicio de la misma.

A la Dra. Alicia E. Serantes y al Dr. Jesús Sánchez por sus consejos y ayuda, tanto en el terreno profesional como en el personal.

Al Dr. J. Rodríguez – Altónaga, por su ayuda en los casos quirúrgicos contenidos en este trabajo.

A la Dra. Ana Carvajal, por la ayuda con el tratamiento estadístico de los datos contenidos en este estudio y hacer que algo así pareciese fácil y divertido por un momento.

Al Dr. Iván Prada Areán, gracias por ser un colega tan valioso.

A la Dra. Marta Regueiro Purriños por su colaboración en la recepción, exploración de los animales y la cumplimentación de fichas clínicas, y su apoyo con la anestesia.

A la Dra. Lorena Millán Varela, por su inestimable ayuda en la realización de esta tesis, desde la elección del tema hasta el final de la corrección de la misma.

Todas las pasiones que mueven el mundo se resumen en dos: amor y odio; unas veces una, en otras ocasiones la otra, han hecho posible la realización de este trabajo. No es fácil agradecer sin olvidar a nadie, de todos modos mi más sincero agradecimiento a quienes formaron parte de mi vida para bien en este largo proceso, si olvidé vuestro nombre sin duda no olvidé vuestros actos.

A quienes me negaron su ayuda y pudiendo tenderme una mano me hicieron tropezar una y otra vez, gracias, porque me enseñasteis a despertar el fénix que hay en mí y a apartaros de mi vida.

A todas aquellas personas que directa o indirectamente han colaborado en la realización de este trabajo:

Al personal administrativo y de servicios de la Unidad de Cirugía y Diagnóstico por Imagen de la Facultad de Veterinaria de León: Carlos (†),

Victor, Piedad, y en especial a Santi, por su paternal paciencia, sus ánimos y su amistad.

A todos los becarios, colaboradores y alumnos internos que compartieron conmigo todos esos años en el departamento, algunos ya doctores: Elisa, Susana, Andrés, Jose "Zamorano", Lorena, Ana Pernía, Fran, Antonio, Jose Romojaro, Marta "Purri", Inés, Israel, Miriam, Laura, Claudio, Joaquín, Luis Fernando, Paco, Ozcar, Anabel, Paola, Ajenjo, Bea, ... ¡Cuántos ratos buenos y malos pasamos juntos! Me quedo con los buenos.

A Cristina, por su apoyo técnico, sobre todo con el ordenador, y por los buenos momentos trabajando juntas.

A Pepe, por su buen humor, sus ánimos y su inestimable ayuda.

A Luis y Lucas, por los fantasmas, los malos y los buenos ratos.

A Chus, siempre dispuesto a tender una mano a quien la necesita.

A Raúl por sus reflexiones lapidarias y sus consejos informáticos.

A Javi "Pato" por cuantas veces me infundió ánimos.

A Alité, por su amistad y tantas ayudas en la corrección inicial y no tan inicial de esta tesis y en otras cuestiones no relacionadas con ella.

"Nunca seremos Cervantes", pero seguiremos juntas y haciendo "pinitos".

A todos mis amigos, veterinarios o no, doctores o no, por su ayuda y su comprensión en los peores momentos: Oscar, Ana Barrios, Lorena, Alité, Raquel y Aurora.

A "mi Raquelita", Aurora y Santi por intentar sostenerme en los peores instantes y tratar de iluminar los momentos más oscuros por los que he pasado mientras realizaba este trabajo e incluso cuando no lo realizaba.

A Emilia (†), por tantos años y tantas prácticas.

A las grandes mujeres de mi vida; mi madre Paz, mis abuelas Leonor (†) y Antonia (†) y a mi centenaria tía Caridad, espero haber heredado muchas de las cosas que siempre he admirado en vosotras.

A mi padre y maestro Armando, por enseñarme tantas cosas, por intentar crear para mí un mundo justo y honesto que yo sé ya a mi edad que por desgracia sólo existe en su cabeza y sobre todo por inculcarme que lo más valioso que tiene una persona es su palabra.

A mi hermano Armando, por demostrarme que si el sistema se equivoca no significa que yo esté equivocada. Y que vale más elegir el camino que creemos correcto que el fácil.

Y en definitiva y principalmente:

A mis padres por todos estos años de sacrificio y tantas ilusiones puestas en mí; y a mi hermano, por sentirse orgulloso de mí y haberme ayudado tanto.

MUCHAS GRACIAS

ABREVIATURAS

AINEs	Antiinflamatorios no esteroideos
CRNN	Compresión de raíces nerviosas en su salida intervertebral
D0	Grado de dolor: Sin dolor
D1	Grado de dolor: Dolor leve
D2	Grado de dolor: Dolor marcado/moderado
D3	Grado de dolor: Dolor intenso
DES/EAS	Discoespondilosis/espondiloartrosis deformante
DIS	Discoespondilitis
EDLS	Enfermedad degenerativa lumbosacra
FEC	Embolismo fibrocartilaginoso
FC	Ficha clínica
Fig.	Figura
Figs.	Figuras
FMR	Ficha de resonancia magnética
FRx	Ficha radiológica
Graf.	Gráfico
LCR	Líquido cefalorraquídeo
HD	Hernia discal
IRM	Imagen por resonancia magnética
M0	Normal al paso y trote
M1	Normal al paso y ataxia leve en el trote o algún grado de cojera que permitía un desplazamiento a ritmo prácticamente normal.
M2	Ataxia y/o cojera al paso y al trote.
M3	Ataxia al paso e incapacidad para trotar. Dificultad grave para marchar.
M4	Paresia de miembros posteriores.
MMA	Mielomalacia ascendente
P dcha.	Extremidad posterior derecha
PDLSE	Estenosis adquirida por protrusión del disco lumbosacro
P izq.	Extremidad posterior izquierda
QS/ES	Estenosis lumbosacra congénita/ Quiste subaracnoideo
Tª	Temperatura
T.A.C.	Tomografía axial computadorizada
TRAUMAT	Traumatismo
TRC	Tiempo de relleno capilar
VRSN	Vértebras supranumerarias

ÍNDICE

ÍNDICE

I. Introducción	1
II. Objetivos	2
III. Revisión Bibliográfica	
1. Anatomía	3
1.1. Ósea	3
1.2. Articular	5
1.3. Ligamentosa	8
1.4. Muscular	9
1.5. Estructuras nerviosas y anejas	9
a- La médula espinal y las raíces nerviosas	10
b- Estructura de un segmento espinal	12
c- Envolturas meníngeas y LCR	14
1.6. Vascularización	15
2. Fisiopatología	16
2.1. Anomalías congénitas	16
a- Espina bífida	16
b- Disgenesia caudal	17
c- Vértebras supranumerarias	17
d- Estenosis lumbosacra	17
2.2. Enfermedades degenerativas	18
a- Enfermedad degenerativa lumbosacra	18
b- Causas traumáticas	19
c- Enfermedades infecciosas	19
d- Enfermedades vasculares	20
e- Neoplasias	20
3. Diagnóstico	22
3.1 Ficha clínica	22
a- Descripción del animal	22
b- Anamnesis y cuadro clínico	23
3.2 Exploración física	27
3.3 Exploración neurológica	30
a- Observación del paciente	30
b- Inspeccionar la marcha y estación	30
c- Palpación del tono y la masa muscular	30
d- Reacciones posturales	31
e- Reflejos espinales	31
a. Propioceptivos	32
b. Nociceptivos	33
c. Especiales	34

f- Evaluación nociceptiva	35
3.4 Electromiografía	36
3.5 Análisis LCR	37
3.6 Diagnóstico por imagen	38
a- Radiografía convencional	38
b- Tomografía lineal	39
c- Radiografías de contraste	40
• Mielografía	40
• Discografía	41
• Epidurografía	41
• Flebografía de senos	42
d- T.A.C. sin contraste	42
e- T.A.C. con contraste	43
f- IRM	44
4. Tratamiento	53
4.1 Tratamiento conservador	53
4.2 Tratamiento quirúrgico	58
a- Técnica descompresiva	59
b- Técnica de distracción/fusión	60
IV. Material y Métodos	62
1. Materiales e instrumentos	62
2. Animales	70
3. Tratamiento estadístico	73
4. Protocolo de trabajo	74
V. Resultados	82
1. Estadística descriptiva	85
1.1 Diagnósticos etiológicos	85
1.2 Razas	86
1.3 Sexo	89
1.4 Dolor	90
1.5 Marcha	91
1.6 Peso	92
1.7 Edad	92
2. Estadística analítica	92
2.1 Sexo	93
2.2 Razas	93
2.3 Dolor	94
2.4 Marcha	95
2.5 Edad	96
2.6 Peso	96
3. Resultados de imágenes, hallazgos quirúrgicos y postmortem	97
3.1 Diagnóstico vértebras supranumerarias y/o transicionales	97
3.2 Diagnóstico estenosis congénita del canal y quiste subaracnoideo	98

3.3	Diagnóstico compresión de raíces nerviosas intervertebrales	100
3.4	Diagnóstico estenosis adquirida por protrusión discal	101
3.5	Diagnóstico mielomalacia ascendente	102
3.6	Diagnóstico fibroembolismo cartilaginoso	103
3.7	Diagnóstico espondilosis y espondiloartrosis deformante	104
3.8	Diagnóstico neoplasia	105
3.9	Diagnóstico traumatismo	106
3.10	Diagnóstico discoespondilitis	108
3.11	Diagnóstico hernia discal	111
3.12	Diagnóstico enfermedad degenerativa lumbosacra	113
4.	Anexo	117
VI.	Discusión	263
1.	Animales	263
2.	Material, métodos y protocolo de trabajo	265
2.1	Anamnesis, exploración general y neurológica	265
2.2	Exploración radiológica	265
2.3	Protocolo anestésico	266
2.4	Estudio mediante resonancia magnética	268
3.	Resultados	269
3.1	Análisis estadístico y tratamiento de los datos	269
3.2	Estadística descriptiva	270
3.3	Estadística analítica	271
3.4	Resultados de imágenes, hallazgos quirúrgicos y postmortem	273
VII.	Proyectos de Futuro	275
VIII.	Conclusiones	277
IX.	Resúmenes	278
1.	Resumen	278
2.	Summary	279
X.	Bibliografía	280

ÍNDICE DE FIGURAS, GRÁFICOS Y TABLAS

ÍNDICE DE FIGURAS

		Página
Figura 1	Columna lumbar	5
Figura 2	Sacro	5
Figura 3	Corte transversal de un espacio intervertebral	7
Figura 4	Segmentos medulares	9
Figura 5	Segmentos medulares	10
Figura 6	Inervación del miembro pelviano	10
Figura 7	Sección de un corte espinal	14
Figura 8	Planos de corte para IMR	46
Figura 9	Interpretación de colores para el estudio por IRM	47
Figura 10	Antiinflamatorios esteroideos	54
Figura 11	Antiinflamatorios esteroideos	54
Figura 12	Antiinflamatorios no esteroideos	57
Figura 13	Antibióticos	57
Figura 14	Complejo vitamina B	58
Figura 15	Instrumental de exploración	62
Figura 16	Aparato de Rayos X	63
Figura 17	Fármacos preanestésicos	64
Figura 18	Fármacos anestésicos	64
Figura 19	Aparato de anestesia en la sala de resonancia	65
Figura 20	Aparato de resonancia magnética de bajo campo	67
Figura 21	Aparato de resonancia magnética de bajo campo	67
Figura 22	Aparato de anestesia en el quirófano	68
Figura 23	Material quirúrgico general	69
Figura 24	Material quirúrgico específico	70
Figura 25	Material quirúrgico específico	70
Figura 26	Material quirúrgico específico	70
Figura 27	Modelo ficha clínica	74
Figura 28	Modelo ficha clínica	74
Figura 29	Diagnóstico VRNN Sagital T2	98
Figura 30	Diagnóstico VRNN Coronal T2	98
Figura 31	Diagnóstico QS/EC Sagital T1	99
Figura 32	Diagnóstico QS/EC Sagital T2	99
Figura 33	Diagnóstico QS/EC Coronal T2	99
Figura 34	Diagnóstico QS/EC Axial T2	99
Figura 35	Diagnóstico CRNN Coronal T2	100
Figura 36	Diagnóstico CRNN Coronal T2	100
Figura 37	Diagnóstico PDLSE Sagital T2	101
Figura 38	Diagnóstico PDLSE Axial T2	102
Figura 39	Diagnóstico MMA Sagital T2	102
Figura 40	Diagnóstico MMA Sagital T1	102
Figura 41	Diagnóstico MMA Axial T2	103
Figura 42	Diagnóstico FEC Sagital T2	103
Figura 43	Diagnóstico FEC Axial T2	104
Figura 44	Diagnóstico FEC Axial T2	104

Figura 45	Radiografía espondiloartrosis	105
Figura 46	Radiografía espondiloartrosis	105
Figura 47	Diagnóstico DES/EAS Sagital T1	105
Figura 48	Diagnóstico DES/ESA Sagital T2	105
Figura 49	Diagnóstico Neoplasia Sagital T1	106
Figura 50	Diagnóstico Neoplasia Sagital T2	106
Figura 51	Diagnóstico Neoplasia Axial T2	106
Figura 52	Diagnóstico Neoplasia Axial T2	106
Figura 53	Diagnóstico Traumatismo Sagital T1	107
Figura 54	Diagnóstico Traumatismo Coronal T2	107
Figura 55	Diagnóstico Traumatismo Sagital T2	107
Figura 56	Diagnóstico Traumatismo Axial T2	107
Figura 57	Diagnóstico Traumatismo Sagital T1	107
Figura 58	Diagnóstico Traumatismo Sagital T2	107
Figura 59	Diagnóstico Traumatismo Sagital T2	108
Figura 60	Traumatismo resolución quirúrgica	108
Figura 61	Traumatismo resolución quirúrgica	108
Figura 62	Diagnóstico DIS Sagital T2	109
Figura 63	Diagnóstico DIS Sagital T1	109
Figura 64	Diagnóstico DIS Axial T2	109
Figura 65	Diagnóstico DIS Axial T2	109
Figura 66	Diagnóstico DIS Ecografía de próstata	110
Figura 67	Diagnóstico DIS Sagital T2	110
Figura 68	Diagnóstico DIS Sagital T2	110
Figura 69	Diagnóstico DIS Axial T2	110
Figura 70	Diagnóstico DIS Axial T2	110
Figura 71	Diagnóstico HD Sagital T1	111
Figura 72	Diagnóstico HD Axial T1	111
Figura 73	Diagnóstico HD Axial T2	111
Figura 74	Diagnóstico HD Identificación de lesiones en cirugía	112
Figura 75	Diagnóstico HD Identificación de lesiones en cirugía	112
Figura 76	Diagnóstico HD Identificación de lesiones en cirugía	112
Figura 77	Diagnóstico HD Identificación de lesiones en cirugía	112
Figura 78	Diagnóstico HD Identificación de lesiones en cirugía	112
Figura 79	Diagnóstico EDLS Sagital T1	113
Figura 80	Diagnóstico EDLS Sagital T2	114
Figura 81	Diagnóstico EDLS Resolución quirúrgica	114
Figura 82	Diagnóstico EDLS Resolución quirúrgica	114
Figura 83	Diagnóstico EDLS Identificación de lesiones en cirugía	115
Figura 84	Diagnóstico EDLS Identificación de lesiones en cirugía	115
Figura 85	Diagnóstico EDLS Identificación de lesiones en cirugía	115
Figura 86	Diagnóstico EDLS Identificación de lesiones en cirugía	115
Figura 87	Diagnóstico EDLS Identificación de lesiones postmortem	115

Figura88	Diagnóstico EDLS Identificación de lesiones postmortem	Página 115
----------	--	---------------

ÍNDICE DE GRÁFICOS

		Página
Gráfico 1	Frecuencias de diagnósticos etiológicos	86
Gráfico 2	Distribución de población por frecuencias de razas con síndrome de cauda equina	88
Gráfico 3	Distribución de población por frecuencias de sexo don síndrome de cauda equina	89
Gráfico 4	Frecuencias para el grado de dolor	90
Gráfico 5	Frecuencias según el nivel de la marcha	91

ÍNDICE DE TABLAS

Tabla 1	Frecuencias de diagnósticos etiológicos	85
Tabla 2	Frecuencias de razas	86-87
Tabla 3	Frecuencias por sexo	88
Tabla 4	Frecuencias para el grado de dolor	90
Tabla 5	Frecuencias para el nivel de la marcha	91
Tabla 6	Estadística descriptiva según el peso	92
Tabla 7	Estadística descriptiva según la edad	92
Tabla 8	Estadística analítica para la variable sexo	93
Tabla 9	Estadística analítica para la variable raza	94
Tabla 10	Estadística para la variable dolor	94
Tabla 11	Estadística para la variable nivel de la marcha	95
Tabla 12	Estadística para la variable edad	96
Tabla 13	Estadística para la variable peso	75

*La palabra dada, a pesar de no creer en
el sistema.*

(Guzmán de León)

I. INTRODUCCIÓN

INTRODUCCIÓN

Con el paso del tiempo, el perro, el fiel amigo del hombre, ha llegado a ocupar un hueco cada vez más importante en los hogares actuales. Esta aptitud de compañía y el cambio de mentalidad al considerar como un miembro más de la familia al perro, conlleva una serie de cuidados para el animal que le permiten una longevidad y calidad de vida que hace unos años eran impensables.

La nueva situación coloca al clínico veterinario frente al reto de diagnosticar y tratar enfermedades a las que antes no se les daba importancia, no preocupaban, o simplemente no llegaban a aparecer, porque la vida del perro no era lo suficientemente larga como para que se desarrollasen.

El término síndrome de cauda equina engloba un grupo de signos neurológicos resultantes de la compresión, destrucción y/o desplazamiento de las raíces nerviosas y nervios espinales que componen la cola de caballo. Este síndrome, debido a etiologías diversas, muchas de ellas ligadas al envejecimiento, se diagnostica cada vez con más frecuencia en los perros de razas medianas, grandes o gigantes puesto que nuestros canes tienen mayor esperanza de vida hoy en día.

Las distintas técnicas de diagnóstico por imagen, ponen al alcance del veterinario la posibilidad de “descubrir” la causa de enfermedad provocando en el paciente el menor daño posible. Entre ellas, una de las más novedosas incorporada al diagnóstico médico veterinario, la imagen por resonancia magnética, permite explorar los órganos no solo por su localización, tamaño y estructura, sino incluso a nivel molecular, de modo que podemos saber si la composición de un tejido es normal o no.

En este trabajo, estudiamos la columna lumbosacra del perro mediante imagen por resonancia magnética, con el fin de diagnosticar y tratar a la mayor brevedad posible lesiones en la *cauda equina* y correlacionar las imágenes obtenidas por resonancia magnética con los hallazgos postmortem y/o quirúrgicos.

II- OBJETIVOS

OBJETIVOS

Al tomar la decisión de iniciar nuestro trabajo, nos planteamos una serie de objetivos que podríamos clasificar en tres grupos:

OBJETIVO GENERAL

- Verificar la utilidad de la resonancia magnética en el diagnóstico, pronóstico y planificación del tratamiento quirúrgico o médico en pacientes caninos que padecen síndrome de cauda equina.

OBJETIVOS ESPECÍFICOS

- Identificar las etiologías posibles del Síndrome de Cauda Equina en el perro.
- Establecer unos criterios que sirvan como herramienta diagnóstica de aplicación inmediata a la clínica cotidiana de pequeños animales, auxiliando al médico veterinario a alcanzar un juicio diagnóstico ante la ambigüedad de los síntomas que se presentan en los perros afectados por el síndrome de cauda equina.
- Definir las características de la población canina que típicamente padece síndrome de cauda equina.

OBJETIVOS PERSONALES

- Completar nuestra formación académica profundizando en un tema de estudio práctico con una aplicabilidad directa e inmediata al desarrollo diario de nuestra profesión.

*“Daría todo lo que sé por la mitad de lo
que ignoro”*

(René Descartes)

III – REVISIÓN BIBLIOGRÁFICA

1- ANATOMÍA

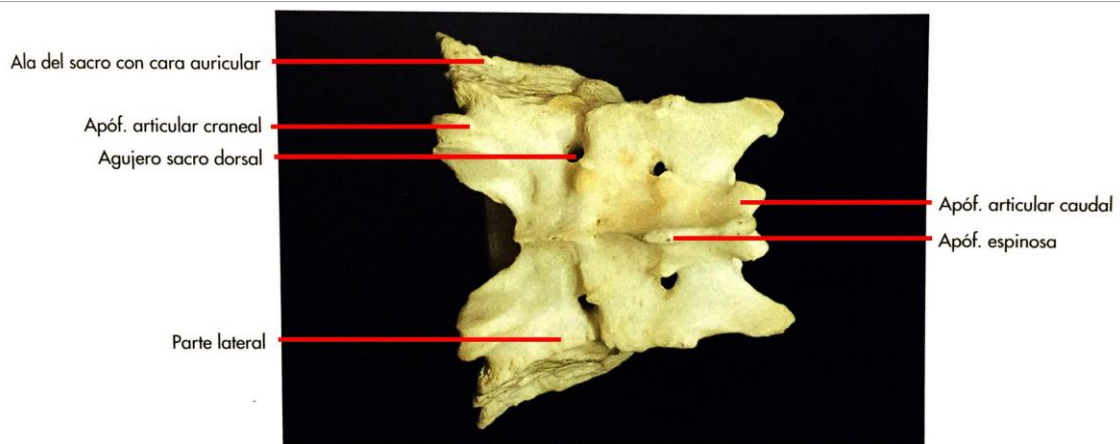
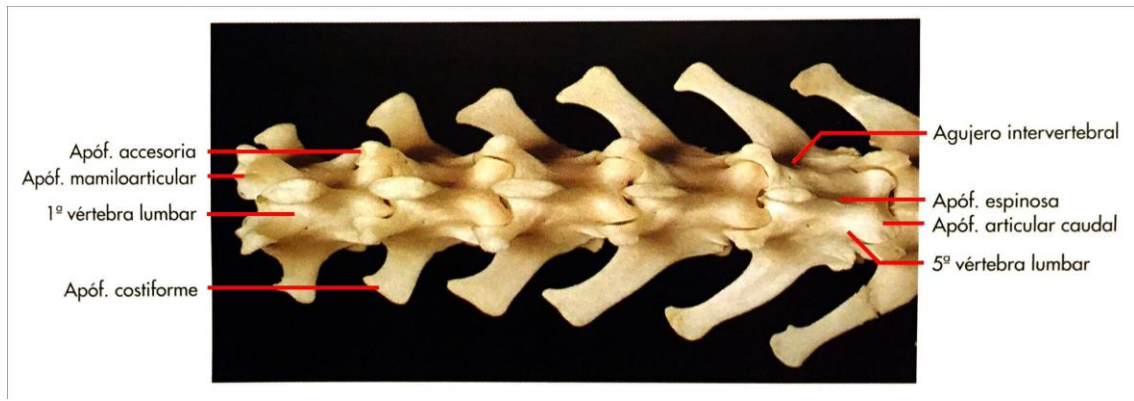
1.1 ÓSEA

El estuche óseo, conformado por las vértebras, tiene como función proteger la médula espinal y la salida de las raíces nerviosas que de ella emergen y ofrecer inserción a la musculatura axial; presenta en el tramo de la columna vertebral que nos ocupa, las **vértebras lumbares** y el **sacro**, unas características propias que a continuación describimos:

- Existen en el perro, de modo general, siete vértebras lumbares, aunque hay individuos que pueden presentar seis, cuando L₇ se *sacraliza* y se integra en el sacro, u ocho si, como ocurre en algunas ocasiones, la primera vértebra sacra se *lumbariza* y se separa del sacro.
- El cuerpo de las vértebras lumbares es de mayor longitud que el de las torácicas.
- Las apófisis espinosas de las vértebras lumbares son más cortas que las de las vértebras del tórax, y al contrario que en estas no terminan en punta.
- Las apófisis transversas, en las vértebras lumbares, se proyectan latero-cranealmente, siendo en la primera lumbar de menor tamaño que en el resto.
- A medida que avanzamos en dirección caudal, observamos que las vértebras lumbares se hacen cada vez más largas y estrechas.
- Las apófisis articulares en las vértebras lumbares tienen una orientación vertical, mientras que la apófisis accesoria está orientada caudalmente.
- En esta región vertebral, las apófisis articulares craneales presentan, como una entidad clara, los procesos mamilares
- Widmer (1998) describe como los más estrechos de toda la columna lumbar los espacios intervertebrales situados entre las vértebras L₅ – L₆ y entre L₆ – L₇.

- La apófisis espinosa de la última vértebra lumbar (L₇) es más corta que las del resto de las lumbares.
- El agujero intervertebral entre la última vértebra lumbar y la primera sacra se sitúa cranealmente al disco de la séptima vértebra lumbar, y la raíz nerviosa L₇ discurre por un receso lateral en el canal vertebral antes de emerger de él.
- El hueso sacro está formado por la fusión de las tres vértebras sacras, siendo el cuerpo del primer segmento más largo que los otros dos.
- En la superficie dorsal del sacro, observamos la cresta sacra media dorsal, resultado de la unión de las apófisis espinosas de las vértebras sacras.
- En la ventral, destaca la cresta sacra media ventral, que en la parte craneal del sacro termina en el promontorio, formación de interés obstétrico en las hembras.
- En las vértebras sacras las apófisis transversas se fusionan dando origen a las alas del sacro, que se articulan con el ilion. En las alas del sacro hallamos los cuatro agujeros sacros dorsales y los cuatro ventrales, salida de los vasos y nervios de la región sacra.

Es importante destacar la existencia de la cisura craneal del sacro, pues debido a la presencia de ésta, la cauda equina no queda totalmente protegida por el estuche óseo en la unión lumbosacra en su parte dorsal, dicha característica es fundamental en el momento de plantear un abordaje quirúrgico al canal vertebral y a los nervios que conforman la cola de caballo a este nivel.



Figs. 1 y 2 Columna lumbar y sacro

1.2 ARTICULAR

Existen dos tipos de articulaciones a lo largo de toda la columna vertebral: articulaciones **diartrodiales** y articulaciones **anfiartrodiales**.

Las que se establecen entre los procesos articulares dorsales son articulaciones **diartrodiales**, con cápsula articular, cartílago articular y líquido sinovial; confieren un movimiento limitado y restringido en una dirección paralela a las superficies articulares. El movimiento total de la columna es el resultado sumatorio de estos pequeños movimientos de las articulaciones sinoviales (diartrodiales). El segundo tipo de articulaciones que encontramos en la columna vertebral son las articulaciones **anfiartrodiales**, entre los cuerpos vertebrales, proporcionan estabilidad y movilidad a la columna y aumentan la amortiguación del movimiento intervertebral. El componente básico en este tipo de articulaciones es el disco intervertebral. El disco facilita el movimiento entre dos cuerpos vertebrales, transmitiendo y distribuyendo la fuerza y el peso a lo largo de toda la columna.

Excepto en la región sacra, donde las vértebras se fusionan para dar origen al hueso sacro, y entre las dos primeras vértebras cervicales, a lo largo de toda la columna vertebral encontramos un disco intervertebral, entre la cara caudal del cuerpo vertebral de una vértebra y la cara craneal del cuerpo vertebral de la siguiente en sentido craneo-caudal.

Las articulaciones anfiartrodiales confieren estabilidad y flexibilidad a la columna y absorben los golpes y presiones que esta pueda recibir, a modo de amortiguador. Sin embargo, estas capacidades disminuyen con la edad, al producirse con el tiempo cambios degenerativos en los discos.

Los **discos intervertebrales** están pobremente vascularizados y se nutren por difusión. Están formados por dos entidades anatómicas: el núcleo pulposo gelatinoso y el anillo fibroso que reviste dicho núcleo pulposo.

El **núcleo pulposo** tiene su origen en la notocorda embrionaria y permanece en posición excéntrica entre las placas terminales vertebrales. La naturaleza celular principal de este núcleo es mesenquimatosa, con una matriz gelatinosa de fibrillas colágenas y gel de mucoproteínas y glucosaminoglicanos, que proporcionan al núcleo pulposo capacidad de retener agua, capacidad que disminuye con la edad. La pérdida de agua en el centro del disco tiene importancia en la degeneración discal, puesto que las fuerzas mecánicas en un disco cuyo núcleo pulposo está deshidratado, se transmitirán de modo anómalo al anillo fibroso.

El **anillo fibrocartilaginoso** rodea al núcleo pulposo y constituye el borde externo del disco intervertebral. Histológicamente presenta dos capas diferenciadas: la externa, de naturaleza fibrosa y la interna, cartilaginosa. A su vez estas dos capas están organizadas en varios estratos, en cada uno de los cuales se disponen las fibras inclinándose hacia el lado opuesto a las del estrato anterior, siempre con un ángulo de inclinación de 30º con respecto al eje axial del cuerpo vertebral. Esta organización hace más fuerte la estructura anular y confiere mayor resistencia al anillo frente a roturas de origen traumático.

Las fibras localizadas en la parte externa central del anillo (Fibras de Saarpay) se insertan en el cartílago articular hialino de los cuerpos vertebrales, y las más

periféricas pasan sobre el borde vertebral y se unen al cartílago articular. Estas inserciones periféricas son mucho más fuertes que las centrales.

Las capas más externas del anillo fibroso tienen un suplemento neurovascular: con fibras receptoras del dolor, principalmente en la periferia (Widmer, 1998), las cuales, son en parte responsables del “dolor discal” en la enfermedad discal degenerativa.

El disco se aloja entre las dos vértebras, en la parte central excavada de las caras de los cuerpos vertebrales, sobre los platillos vertebrales, que están perforados por pequeños agujeros, y se apoya en un relieve compacto o anillo epifisario; la porción central está revestida de cartílago hialino, más grueso en la periferia y adelgazado hacia la parte central, y ofrece la superficie cóncava ideal para que se acoplen el anillo fibroso y el núcleo pulposo del disco. Las funciones de estos platillos cartilagosos son proporcionar el alojamiento anatómico del disco intervertebral, proteger la vértebra de atrofia por compresión y permitir los intercambios de fluidos mediante una membrana semipermeable entre el núcleo pulposo, el anillo fibroso y el cuerpo vertebral.

El espesor del anillo fibroso en su cara ventral es tres veces mayor que en la cara dorsal, lo cual obliga a una posición excéntrica del núcleo pulposo; todo ello cobra un importante papel en la extrusión del núcleo del disco hacia el canal medular.

En la región lumbar los discos intervertebrales son de mayor tamaño que en la columna torácica, y estos mayores que los de la columna cervical.

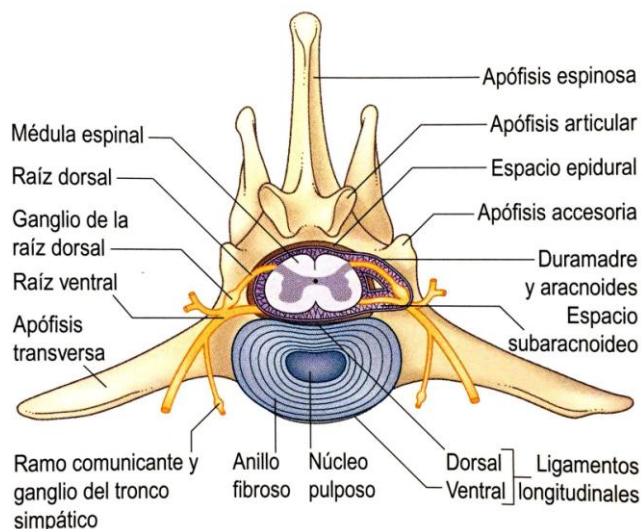


Fig. 3 Corte de un espacio intervertebral

1.3 LIGAMENTOSA

Las estructuras óseas y articulares se complementan en sus funciones con los ligamentos y músculos que participan en la estabilidad del eje anatómico axial.

Adyacentes al disco encontramos dos estructuras ligamentosas: el **ligamento longitudinal dorsal** que une los cuerpos vertebrales mediante una inserción resistente, situado en el surco medio del suelo del canal vertebral, va desde la apófisis odontoides del axis hasta la primera vértebra coccígea. Es un ligamento compacto, más estrecho sobre el cuerpo de las vértebras y ensanchado sobre el disco intervertebral, donde se entrelaza con fibras del anillo fibroso. Este ligamento es más ancho y grueso en la región cervical y más fino en las regiones torácica y lumbar, lo que justifica que en la primera sea más frecuente la extrusión lateral del material discal que la protusión, mientras que en las otras dos regiones, al ser el ligamento más delgado, haya una predisposición mayor a la extrusión dorsal.

El **ligamento longitudinal ventral** recorre las caras ventrales de las vértebras y se extiende hasta el sacro.

El **ligamento amarillo** discurre por la parte dorsal del canal vertebral. Es un ligamento muy elástico, que conecta las láminas vertebrales adyacentes y se ancla también en la cápsula articular de las apófisis articulares. Este ligamento cobra gran importancia en el área lumbosacra lesionada, ya que sufre una notable hipertrofia en los casos en los que el origen del síndrome de cauda equina es degenerativo y/o por inestabilidad articular.

El **ligamento supraespinoso**, que a modo de cordón une las puntas de las apófisis espinosas a lo largo de la columna vertebral.

Los **ligamentos intertransversos** están presentes únicamente en la zona lumbar, uniendo las apófisis transversas de las vértebras lumbares.

El **ligamento interespinoso**, que consiste en una fina fascia y conecta entre sí las apófisis espinosas vertebrales en sentido cráneo-caudal, en el área de estudio tiene continuidad con la **fascia lumbosacra**.

1.4 MUSCULAR

Podemos clasificar los músculos relacionados con la columna vertebral lumbosacra (Sandoval, 1975), en función de su colocación, en:

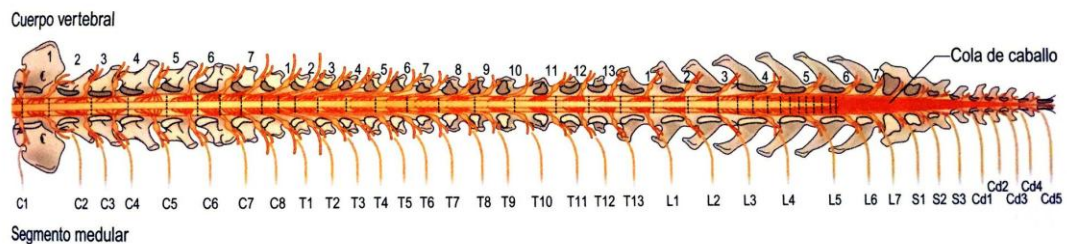
a) Dorsales al cuerpo vertebral:

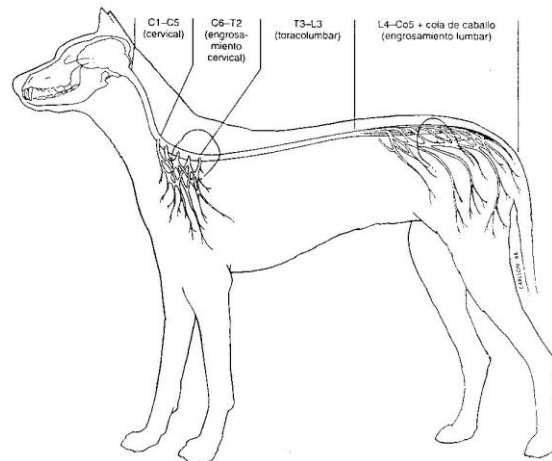
- Longísimus dorsi
- Iliocostal
- Sacrocaudal dorsal medial
- Sacrocaudal dorsal lateral
- Cuadrado de los lomos
- Intertrasversos

b) Ventrales al cuerpo vertebral:

- Sacrocaudal ventral lateral
- Sacrocaudal ventral medial
- Psoas mayor
- Psoas menor

1.5 ESTRUCTURAS NERVIOSAS Y ANEJAS





Figs. 4 y 5 Segmentos medulares

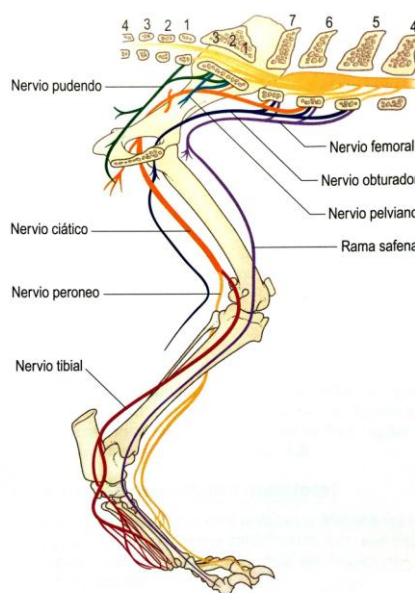


Fig. 6 Inervación miembro pelviano

a) La médula espinal y las raíces nerviosas espinales

La médula espinal es el “cordón” nervioso que forma parte del sistema nervioso central y está alojada y protegida por la columna vertebral. Se inicia a nivel del

foramen magno, como continuación directa de la médula oblonga del encéfalo y termina en el cono medular, el cual se extiende en razas pequeñas hasta la séptima vértebra lumbar, mientras que en razas medianas y grandes suele alcanzar, por lo general, la quinta o sexta vértebra lumbar; aunque existen variaciones individuales.

El interior del canal vertebral no presenta la misma amplitud a lo largo de su recorrido (Wheeler, 1994), y en aquellas zonas, como en el área cervical, donde hay un mayor espacio residual, encontramos más cantidad de grasa protegiendo a la médula espinal. Este espacio lleno de grasa es el **espacio epidural**, y la grasa que lo ocupa recibe el mismo nombre.

En la médula espinal, hablamos también de segmentos cervical, torácico, lumbar, sacro y coccígeo; sin embargo, la segmentación de la médula espinal no es coincidente con la segmentación vertebral; aunque en el origen embrionario, inicialmente sí es coincidente cuando comienzan a aparecer estos segmentos a partir de los metámeros embrionarios. Los segmentos espinales se definen desde el área de origen de las raíces nerviosas espinales, y así, existen ocho segmentos cervicales, trece torácicos, siete lumbares, tres sacros y cinco coccígeos.

Debido a un ascenso de la médula espinal durante el desarrollo embrionario, los segmentos espinales se localizan más craneales de lo que les correspondería con respecto a los segmentos vertebrales. De este modo, el último segmento espinal sacro y los segmentos espinales coccígeos se sitúan, aproximadamente y según el individuo, a nivel de la última vértebra lumbar.

La médula espinal no muestra una anchura homogénea en toda su longitud, sino que presenta dos intumescencias, una a nivel cervical (segmentos espinales C₆ – T₂), entre la cuarta vértebra cervical y la segunda torácica aproximadamente y otra a nivel lumbar (segmentos espinales L₄– S₃), entre las vértebras lumbares tercera y quinta. Dichas intumescencias coinciden con los plexos nerviosos braquial y lumbosacro respectivamente, y los segmentos medulares que las constituyen están formados por cuerpos celulares de las neuronas motoras inferiores que inervan los miembros torácicos y pelvianos respectivamente.

El cono medular termina como **filum terminale**, consistente en una banda de células gliales y endodurales rodeadas por meninges que se anclan y fusionan con el periostio y el ligamento longitudinal dorsal de las vértebras coccígeas.

Al conjunto del filum terminale y las raíces nerviosas que lo acompañan se le denomina **cauda equina** (cola de caballo).

Los nervios de la cauda equina tienen una estructura típica de nervio periférico y están recubiertos parcialmente por las meninges; debido a esto y a que el espacio epidural por el que discurren los nervios a este nivel es bastante amplio, soportan la deformación mejor y son más resistentes que el tejido propiamente medular (Wheeler, 1994).

b) **Estructura de un segmento espinal:**

Cualquier segmento espinal se estructura así: en el centro se localiza el **epéndimo**, tapizado por células epiteliales cilíndricas y con líquido cefalorraquídeo en su interior. Rodeando al epéndimo, con una disposición en forma de “H” o mariposa, se encuentra la **substancia gris** (presenta este color por la ausencia de mielina), que está formada por cuerpos neuronales y una densa ramificación de dendritas y axones inmersos en una matriz de células gliales donde localizamos una mayor densidad de

vasos que en la substancia blanca. En la substancia gris podemos distinguir tres áreas, los **cuernos ventrales**, constituidos por cuerpos neuronales de células de neurona motora inferior; la **parte intermedia**, formada por cuerpos celulares preganglionares del sistema nervioso autónomo, de naturaleza simpática a nivel torácico y lumbar, y parasimpática en la región sacra; y los cuernos dorsales, integrados por cuerpos celulares de neuronas que procesan información sensorial, interneuronas y neuronas de arco reflejo. La **substancia blanca**, envuelve a la gris, está formada por paquetes de axones con distintos grados de mielinización. En ella se originan las raíces de los nervios dorsales y ventrales de cada segmento medular y se unen para formar los

nervios espinales. Distalmente a la raíz dorsal, y próximo al nervio espinal, se localiza el **ganglio espinal**, formado por cuerpos de neuronas aferentes.

Los **tractos motores ascendentes** se originan en las células del borde dorsolateral de la sustancia gris, en los segmentos lumbares de la médula espinal. Sus axones pasan cranealmente al fascículo propio contralateral del funículo lateral e inervan los músculos extensores del miembro torácico. La interferencia en este camino, como se observa en lesiones medulares severas a nivel torácico, causa el signo de Schiff – Sherrington, consistente en la hiperextensión de los miembros torácicos, cifosis y paraplejia con preservación de los reflejos, acompañado o no con hipotonía muscular y disminución o pérdida de la sensibilidad dolorosa.

La sustancia blanca de la médula espinal está compuesta por fibras nerviosas de diversos tamaños, la mayoría de ellas recubiertas por mielina; las fibras más grandes están muy mielinizadas, son más rápidas en la conducción nerviosa y son las encargadas de la propiocepción consciente. Las fibras motoras, de tamaño intermedio, también están mielinizadas. Las fibras pequeñas mielinizadas y las no mielinizadas son las que transmiten la propiocepción dolorosa, principalmente la profunda.

El grosor de las fibras nerviosas y su naturaleza (mielinizadas o no) tiene importancia en el orden de aparición de los síntomas en las lesiones espinales; las fibras de gran diámetro y mielinizadas son más susceptibles al daño espinal que las de pequeño tamaño. Por ello, las lesiones medias causan pérdida de la propiocepción consciente; lesiones de mayor gravedad causan pérdida de la capacidad para sostenerse y del movimiento voluntario y las lesiones más graves causan pérdida de la sensibilidad al dolor profundo.

Los nervios espinales están constituidos por grupos de axones envueltos por neurolemnócitos y todo ello rodeado por tejido conectivo. En el caso de los nervios que conforman la cauda equina, están además parcialmente protegidos por las meninges, al igual que los nervios espinales en su raíz, hasta que emergen por los agujeros intervertebrales correspondientes, a partir de donde se continúan las meninges con el **epineuro**.

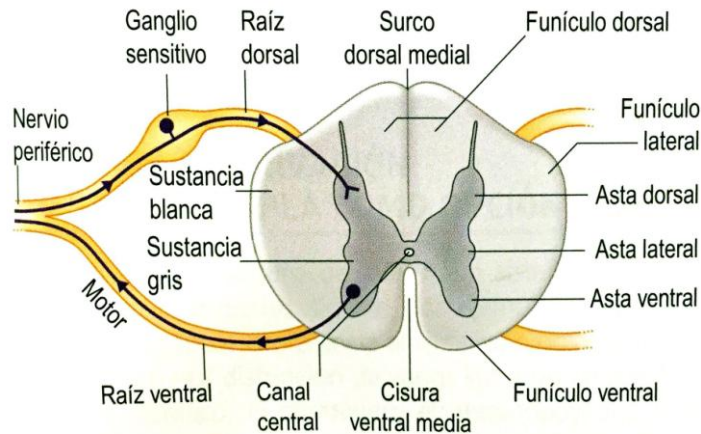


Fig.7 Sección de un corte espinal

c) Las envolturas meníngeas y el líquido cefalorraquídeo

Las **meninges** son las envolturas que rodean la médula espinal protegiéndola. Existen dos meninges, que se diferencian por su grosor: la **paquimeninge** es la más gruesa y externa y está formada por una única capa que es la **duramadre**, y la **leptomeninge**, de menor grosor que la anterior y constituida por dos capas, que son la **aracnoides** y la **piamadre**.

La **duramadre** es la membrana más externa, y está separada del canal óseo vertebral por el espacio epidural, espacio en el que, como ya hemos citado antes, hay una cantidad variable de grasa epidural. La duramadre es de tejido conectivo fibroso denso. Esta membrana presenta su anclaje craneal en el agujero magno y caudalmente forma parte del filum terminale.

Bajo la duramadre y entre esta y la leptomeninge, hay un espacio al que denominamos subdural.

La **aracnoides** es la capa exterior de la leptomeninge, no está vascularizada y se encuentra unida a la piamadre por finas trabéculas. Existe bajo esta membrana el espacio subaracnoideo, el cual se encuentra ocupado por líquido cefalorraquídeo.

La **piamadre** es la tercera membrana meníngea, se localiza íntimamente unida a la médula espinal. En los márgenes laterales está más engrosada y origina el **ligamento denticulado**, que se inserta en la duramadre para suspender la médula de la

meninge externa. La piamadre se continúa cranealmente con la piamadre cerebral y caudalmente se extiende desde el cono medular a través del espacio subaracnoideo, constituyendo la parte interna del filum terminale.

Las estructuras meníngeas se pueden delinear por mielografía. El límite caudal varía según las distintas razas, el tamaño del animal y los individuos, pero suele situarse entre la última vértebra lumbar y el sacro.

El **líquido cefalorraquídeo** (LCR) se forma en los plexos coroideos del encéfalo, en las membranas meníngeas piamadre y aracnoides y en el revestimiento celular del epéndimo. Describe una circulación caudal, de modo que la mayor parte abandona el cuarto ventrículo por sus aperturas laterales en el interior del espacio subaracnoideo y una pequeña cantidad lo hace a través del epéndimo. En las vellosidades aracnoideas, las vénulas presentes en el espacio subaracnoideos, los vasos linfáticos que rodean los nervios espinales y el revestimiento ependimario, el LCR circulante es reabsorbido.

Las características físicas del líquido cefalorraquídeo normal son las de un líquido claro, poco coloreado y con un bajo contenido celular y proteico que le confiere una densidad baja.

Una de las funciones fundamentales que desempeña el LCR es la de servir de amortiguador al encéfalo y la médula espinal dentro del estuche óseo y sólido que los protege. El sistema nervioso central y el líquido cefalorraquídeo presentan unas densidades específicas muy similares, por lo cual el encéfalo y la médula “flotan” en el líquido. En consecuencia, ante un traumatismo recibido a nivel de la columna hará que toda la médula se desplace de modo uniforme y simultáneo y ninguna porción de la misma se deformará momentáneamente por el golpe. Las otras funciones que cumple el LCR son de aporte nutricional y metabólico para todo el sistema nervioso central.

1.6 VASCULARIZACIÓN

El **aporte sanguíneo arterial** a la médula espinal es segmental, es decir, corre a cargo de las ramas vasculares espinales, que, asociadas a los nervios espinales, penetran en el canal vertebral por los agujeros intervertebrales correspondientes a cada segmento medular. En la región lumbar, estas ramas espinales proceden de la ramificación de las arterias lumbares que nacen en la aorta. Igualmente acontece con

la región sacra, donde las ramas vasculares espinales acceden al canal vertebral a través de los agujeros sacros, procedentes de las ramas arteriales originadas en el final de la aorta y en las arterias ilíacas. Una vez en el canal, las ramas espinales originan la **rama radicular dorsal** y la **rama radicular ventral**, las cuales se anastomosan sobre la superficie medular a modo de escalera y se sitúan por debajo de la duramadre. Otras **dos arterias dorsolaterales** gemelas se asientan en la superficie dorsal de la médula espinal; su trayecto es tortuoso, por lo que no se reconocen como una entidad aislada. Por último, existe una **arteria espinal ventral** alojada en la cisura ventral de la médula. Entre todos estos vasos se establecen innumerables anastomosis que conectan entre sí las arterias principales. La distribución y número de las arterias segmentarias es variable, y en ocasiones encontramos tramos medulares que únicamente presentan una arteria espinal.

El interior de la médula se vasculariza a través de varias arterias de pequeño calibre que atraviesan la superficie medular, una **arteria vertical** que se desglosa de la arteria espinal ventral, pasando a través de la cisura ventral hacia la zona dorsal de la médula espinal, y proporcionando así irrigación a la mayor parte de la sustancia gris y a algo de la sustancia blanca. Existen **arterias radiales** que, desde las arterias de la superficie medular, penetran en el interior de la médula son estas las que aportan sangre arterial a la mayor parte de la sustancia blanca y al área periférica de la sustancia gris.

El **drenaje venoso** de la médula espinal también sigue un **patrón radial**, con una serie de venas dispuestas a modo de escalera en la superficie medular que drenan en los **plexos venosos vertebrales internos** del suelo del canal vertebral. Dichos plexos, a los que drenan también las venas que recogen la sangre de los cuerpos vertebrales, vierten toda la sangre recogida en las venas intervertebrales, las cuales a su vez drenarán a las venas mayores del abdomen, principalmente la vena cava caudal, en la región lumbosacra que nos ocupa.

Estos plexos venosos al estar situados ventralmente hacen que el acceso quirúrgico más sencillo al disco intervertebral sea dorsal o lateral.

2- FISIOPATOLOGÍA

El síndrome de *cauda equina* es un conjunto de síntomas de etiología diversa que pueden resumirse fundamentalmente en dolor y en importantes déficits neurológicos, que se traducen en una alteración de la marcha de mayor o menor gravedad, en el perro.

Las enfermedades que afectan a la región lumbosacra originan alteraciones neurológicas, debido al compromiso que sufre la cauda equina (ramas nerviosas en las que termina la médula espinal).). Los términos *síndrome de cauda equina* o *síndrome lumbosacro* se utilizan en medicina veterinaria, indistintamente, para hacer referencia a signos de disfunción nerviosa sensorial y/o motora, como consecuencia de la compresión de las raíces dorsales y ventrales de los nervios espinales más caudales y/o de su aporte vascular.

Aunque hay autores que han considerado un número mayor de grupos de procesos patológicos, en función de sus distintas etiologías, tradicionalmente (Howard, 2004) se han clasificado las causas de la enfermedad lumbosacra en congénitas y adquiridas:

2.1 Anomalías congénitas:

- a. Espina bífida: Esta enfermedad se debe a la falta de fusión de las mitades de las apófisis espinosas durante el desarrollo fetal.

Aunque puede presentarse en cualquier parte de la columna vertebral, es más común observar esta anomalía en la región lumbar.

En ocasiones se observan simultáneamente otras alteraciones como meningocele, mielocelo, mielomeningocele, mielodisplasia (consistente en gliosis e hidromielia), siringomielia y alteración de la posición de la sustancia gris central con alteraciones en las astas dorsales y ventrales.

Las razas en las que con mayor incidencia se observan estos defectos son el bulldog inglés y el bulldog francés.

Los signos clínicos se manifiestan cuando los cachorros afectados comienzan a caminar, e incluyen desde ataxia en las extremidades posteriores hasta paraparesia e incontinencia urinaria y fecal, de acuerdo con la gravedad de la malformación.

En el área del defecto, puede advertirse una depresión de la piel, con pelaje sinuoso y una cavidad palpable en la apófisis espinosa.

- b. Disgenesia caudal: Se trata de una malformación de la médula espinal y las vértebras sacrocaudales.

Tiene mayor incidencia en determinadas razas de gatos, en las que se transmite de forma autosómica dominante, pero también puede observarse en el perro.

Los animales afectados presentan agenesia o disgenesia de las vértebras caudales y en algunos casos también disgenesia sacra y espina bífida.

Las lesiones neurológicas asociadas a disgenesia caudal, pueden ser meningocele, mielomeningocele, siringomielia, distematomelia, ausencia de cauda equina y anomalías en el asta dorsal.

Algunos pacientes sufren un deterioro de su estado a medida que van creciendo y terminan padeciendo paraplejia, mientras que en otros la enfermedad permanece estática.

- c. Vértebras supranumerarias: Esta alteración congénita consiste en la formación de una o más vértebras transicionales, bien sean vértebras lumbares que se sacralizan o vértebras sacras que se lumbarizan.
- d. Estenosis lumbosacra congénita o idiopática: Se observa en perros de talla mediana y pequeña. Los signos clínicos se manifiestan entre los tres y ocho años de edad tanto en machos como en hembras. Se ha descrito en diversas razas caninas, como el caniche, beagle, lhasa apso y perros mestizos.

- i. La estenosis es debida a un desarrollo deficiente del arco neural. El estrechamiento tiene lugar en la unión lumbosacra y en los agujeros intervertebrales L₆-L₇ y L₇-S₁.
- ii. Las vértebras se caracterizan por sus pedículos cortos y gruesos, procesos articulares engrosados y láminas escleróticas y engrosadas, hipertrofia y plegamiento interno del ligamento amarillo y facetas articulares escleróticas y bulbosas que protuyen en la mitad dorsal del canal vertebral.

2. 2 Enfermedades adquiridas:

- a. Enfermedad degenerativa: La lesión se desarrolla en respuesta a una tensión acumulada sobre el tejido conectivo, que sobrepasa los límites fisiológicos y causa microtraumas. El proceso comienza en el tejido normal y elástico del disco intervertebral, que se ve reemplazado, con el tiempo, por tejido fibroso, rígido e inelástico.

El anillo fibroso, ahora menos resistente, se rompe y permite la protusión del disco. La prematura degeneración del disco es seguida por la formación de osteofitos en los bordes de los cuerpos vertebrales de L₇ y S₁ y en las facetas articulares de dichas vértebras.

Con el tiempo, la pérdida de resistencia a la tensión en el disco conduce a un estrechamiento del foramen intervertebral por la subluxación de las facetas articulares entre sí. Este colapso del foramen puede llevar a un engrosamiento y formación de pliegues en el ligamento interarcuato, tenso en condiciones normales.

La combinación de todos estos procesos (protusión discal, formación de osteofitos, subluxación de facetas articulares e

hipertrofia o prolapso del ligamento interarcuato) puede comprimir la cauda equina a la altura del disco y/o foramen entre L₇– S₁.

Los cambios patológicos que determinan el síndrome de cauda equina por enfermedad degenerativa son: osteoartritis degenerativa de las facetas e hipertrofia de las cápsulas articulares, causando compresión dorsolateral; hipertrofia del ligamento amarillo que produce compresión a nivel dorsal; colapso de las facetas y angulación de la faceta rostral de S₁, que ocasiona presión a nivel dorsolateral; protusión del anillo, que ocasiona compresión ventral y extrusión del material anular fragmentado, que origina compresión ventral o ventrolateral.

- b. Causas traumáticas: Ocasionan habitualmente un síndrome de *cauda equina* agudo. Pueden estar vinculadas con traumatismos externos que producen fracturas vertebrales, luxaciones, rotura explosiva de un disco intervertebral o incluso heridas penetrantes a nivel lumbosacro; lesiones que van acompañadas de hemorragia aguda y edema en la mayoría de los casos.
- c. Enfermedades infecciosas: La discoespondilitis es la inflamación y /o infección concurrente de un disco intervertebral y la osteomielitis del cuerpo de las vértebras contiguas. Es más frecuente en perros de razas grandes, adultos y más en machos que en hembras. Cuando se presenta a nivel lumbosacro, las manifestaciones clínicas se corresponden con un *síndrome de cauda equina* acompañado de signos característicos de infección e inflamación como fiebre.

Las causas de discoespondilitis son variadas e incluyen desde migración de un cuerpo extraño, como pueden ser espigas vegetales, hasta infecciones bacterianas o micóticas de tejidos adyacentes que por extensión llegan a afectar al disco intervertebral; esta infección también puede ser vehiculada hasta el disco por la sangre desde tejidos menos próximos. Lo más habitual

es que la infección alcance el disco intervertebral por diseminación hematológica desde otros focos, habitualmente desde el aparato genitourinario (próstata), la piel o la boca.

El *Staphylococcus aureus* ha sido el microorganismo que con más frecuencia se ha identificado en cultivos de sangre, orina y hueso, aunque también se aíslan en ocasiones en perros afectados bacterias como *Brucella canis*, *Streptococcus spp.*, *Nocardiaspp.*, *Corynebacterium diphtheroides* y algunas especies de hongos.

- d. Enfermedades vasculares: Son habitualmente de carácter isquémico, bien por falta de aporte sanguíneo debido a una trombosis en alguna de las arterias principales (ramas espinales) que se ocupan de la irrigación a este nivel, o por isquemia secundaria a infarto fibrocartilaginoso.

La presencia de hematomas a nivel lumbosacro produce también compresión sobre las raíces nerviosas que conforman la cola de caballo; la reorganización de estos hematomas, cuyo origen habitual es un traumatismo, hace que la compresión sobre la *cauda equina* se cronifique, de manera que la sintomatología aguda va seguida de una mejoría en el *síndrome de cauda equina*, pero si el hematoma no se reabsorbe completamente y queda organizado y fibrosado los síntomas permanecerán.

- e. Neoplasias: (Bagley, 2003) Los tumores de la médula espinal pueden afectar también a los nervios que conforman la *cauda equina* causando los síntomas ya reseñados.

Los tumores que encontramos a este nivel pueden ser de origen primario o metastásico y, en el caso de los primarios, originados en cualquiera de los tejidos que conforman esta región anatómica.

La incidencia de tumores primarios de tejido nervioso en la médula espinal del perro es mucho menor que en el encéfalo. Se diagnostican entre otros astrocitomas y gliomas.

Entre los tumores extramedulares del sistema nervioso que pueden afectar a la cola de caballo se citan neurinomas, neurofibromas, neurofibrosarcomas y meningiomas. Estos tumores son de curso insidioso y lento y provocan signos neurológicos progresivos a medida que crece el tumor.

El tumor que con más frecuencia metastatiza en el tejido nervioso de la médula y las raíces espinales es el linfosarcoma. Es raro que tumores de otras naturalezas provoquen metástasis en la médula espinal o la *cauda equina*.

Los tumores vertebrales a nivel lumbosacro originan también una sintomatología de *síndrome de cauda equina* cuando comprimen las raíces nerviosas de ésta. Los tumores malignos extradurales óseos incluyen osteosarcoma, fibrosarcoma, condrosarcoma y hemangiosarcoma. Las vértebras también son susceptibles de verse afectadas por tumores metastásicos como mieloma múltiple y adenocarcinomas.

3 DIAGNÓSTICO

La aproximación al diagnóstico de la enfermedad lumbosacra, al igual que el de otros procesos patológicos pasa por la realización de una reseña del animal y anamnesis correcta, un examen físico general y un examen neurológico que sitúan al clínico ante la sospecha de enfermedad lumbosacra, o síndrome de cauda equina.

Seguidamente, se realiza un diagnóstico diferencial mediante pruebas específicas, que requieren la utilización de diversas técnicas de diagnóstico por imagen.

Este estudio ha de ser seriado y deben recogerse todos los datos posibles a través de él. Igualmente, esos datos han de registrarse para ser consultados en cualquier momento a medida que avanza la investigación sobre la enfermedad que aqueja al animal.

El modo más práctico de registrar los hallazgos que obtenemos del examen físico consiste en el empleo de **fichas clínicas** individualizadas.

1. FICHA CLÍNICA

En ella se recogen todos los datos obtenidos a través de la anamnesis, el cuadro clínico, la exploración física y la exploración neurológica han de constar en una ficha clínica individualizada para cada paciente (Wheeler, 1994; Millán, 2001; Howard, 2004; Fitzmaurice, 2011).

a- Descripción del animal:

Raza: Determinadas razas, como el pastor alemán (F.Rossi, 2004), presentan una predisposición a sufrir síndrome de cauda equina por estenosis lumbosacra adquirida.

Edad: Los animales de mayor edad son más susceptibles de padecer síndrome de cauda equina de etiología degenerativa, por herniación del disco lumbosacro o por neoplasias medulares; mientras que en animales más jóvenes, es

más frecuente que la causa de un síndrome de cauda equina radique en traumatismos o anomalías congénitas.

Sexo: No existe acuerdo entre los distintos autores consultados, puesto que, mientras para algunos no resulta una característica determinante (Knapp,1990. F. Rossi,2004), otros, sin embargo, consideran que los machos presentan mayor riesgo de padecer enfermedades como la degeneración y herniación discal que las hembras. Esto podría deberse a un efecto protector de los estrógenos frente a la degeneración discal (Walker, 1985), al peso, puesto que en general los machos de todas las razas alcanzan un peso superior al de las hembras, y/o a que son , con mayor frecuencia, los machos los animales escogidos para entrenamiento y trabajo, siendo sometidos a una actividad física mayor y más brusca.

Aptitud: Tiene importancia conocer a qué actividad se dedica el animal, pues un perro de trabajo o entrenado habitualmente en disciplinas como el agility realiza mayor esfuerzo físico que uno de compañía.

b- Anamnesis y cuadro clínico:

Los signos clínicos que presentan la mayoría de ellos, son dolor y debilidad de los miembros posteriores. El dolor puede manifestarse como cojera uni o bilateral y dificultad en la locomoción (Fitzmaurice, 2011). Estas alteraciones suelen tener un comienzo relativamente reciente (días a semanas), y el motivo por el cual el propietario acude a consulta es que el animal no tiene ganas de correr o saltar y tiene dificultad para levantarse sobre las extremidades posteriores, al incorporarse desde la posición de acostado o sentado y/o para subir escalones u otras alturas, cuando anteriormente realizaba estos ejercicios sin dificultad.

Además, en muchas ocasiones, el ejercicio agudiza los síntomas, y a menudo se observa una respuesta parcial o temporal de mejoría al tratamiento con antiinflamatorios.

La historia y los signos clínicos en pacientes con enfermedad lumbosacra crónica pueden revelar signos característicos, que difieren en general de aquellos asociados con las alteraciones espinales toracolumbares. Estos incluyen:

- Dolor en la región lumbosacra.
- Resistencia a sentarse.
- Resistencia a subir escaleras o saltar obstáculos.
- Debilidad de los miembros posteriores (más severa tras el ejercicio)

En los casos más avanzados se puede observar:

- Paresia uni o bilateral de los miembros posteriores.
- Atrofia muscular.
- Pérdida de reflejos anal, perineal, bulbocavernoso y/o del clítoris.
- Parálisis flácida de la cola.
- Disminución o ausencia del tono de esfínteres y del músculo detrusor de la vejiga.
- Incontinencia urinaria y/o fecal.

Es preciso preguntar al dueño por el **motivo** de la consulta. Desde **cuándo** el paciente presenta sintomatología, cuál es el **síntoma principal** y si el propietario lo asocia a algún hecho concreto. Así mismo, deberemos conocer la **evolución** del proceso, si ha sido estática, progresiva o ha observado mejorías, así como la **velocidad** de dicha evolución. Es fundamental saber si el animal ha sido **tratado** previamente frente al problema y si es así que resultados y respuestas se han obtenido.

Averiguaremos además si el perro ha presentado **episodios similares anteriores**, si han existido traumatismos, anestesia, intervenciones quirúrgicas o problemas médicos previos.

También nos informaremos sobre el **entorno** del animal, su **alimentación**, su **historial de vacunas** completo y el **estado reproductivo**. (Millán, 2001)

Es preciso preguntar al dueño por el **motivo** de la consulta. Desde **cuándo** el paciente presenta sintomatología, cuál es el **síntoma principal** y si el propietario lo asocia a algún hecho concreto. Así mismo, deberemos conocer la **evolución** del proceso, si ha sido estática, progresiva o ha observado mejorías, así como la **velocidad** de dicha evolución. Es fundamental saber si el animal ha sido **tratado** previamente frente al problema y si es así, que resultados y respuestas se han obtenido.

Averiguaremos además si el perro ha presentado **episodios similares anteriores**, si han existido traumatismos, anestesia, intervenciones quirúrgicas o problemas médicos previos.

También nos informaremos sobre el **entorno** del animal, su **alimentación**, su **historial de vacunas** completo y el **estado reproductivo** (Millán, 2001).

Los signos clínicos que presentan la mayoría de ellos, son dolor y debilidad de los miembros posteriores. El dolor puede manifestarse como cojera uni o bilateral y dificultad en la locomoción (Fitzmaurice, 2011). Estas alteraciones suelen tener un comienzo relativamente reciente (días a semanas), y el motivo por el cual el propietario acude a consulta es que el animal no tiene ganas de correr o saltar y muestra dificultad para levantarse sobre las extremidades posteriores, al incorporarse desde la posición de acostado o sentado y/o para subir escalones u otras alturas, cuando anteriormente realizaba estos ejercicios sin dificultad.

Además, en muchas ocasiones, el ejercicio agudiza los síntomas, y a menudo se observa una respuesta parcial o temporal de mejoría al tratamiento con antiinflamatorios.

La historia y los signos clínicos en pacientes con enfermedad lumbosacra crónica pueden revelar signos característicos, que difieren en general de aquellos asociados con las alteraciones espinales toracolumbares. Estos pueden incluir:

- Dolor en la región lumbosacra.
- Resistencia a sentarse.
- Resistencia a subir escaleras o saltar obstáculos.
- Debilidad de los miembros posteriores (más severa tras el ejercicio)

En los casos más avanzados se puede observar:

- Paresia uni o bilateral de los miembros posteriores.
- Atrofia muscular.
- Pérdida de reflejos anal, perineal, bulbocavernoso y/o del clítoris.
- Parálisis flácida de la cola.
- Disminución o ausencia del tono de esfínteres y del músculo detrusor de la vejiga.
- Incontinencia urinaria y/o fecal.

Todos los datos obtenidos en la anamnesis orientarán al clínico hacia la probable **etiología** de la enfermedad (Moore,1992), ya que aquellos procesos de comienzo agudo y evolución rápida de los signos clínicos nos inducen a pensar en traumatismos vertebrales, accidentes vasculares, extrusiones discales agudas o enfermedades infecciosas; mientras que las enfermedades de desarrollo lento, progresivo e insidioso de estos signos clínicos lo asociaremos a procesos degenerativos (protusión discal, mielopatía del pastor Alemán) o neoplásicos (Shores, 1989).

Si ha existido traumatismo a nivel de la *cauda equina*, otros factores importantes ante la presencia de ciertos trastornos neurológicos son el **tiempo transcurrido** desde que se produjo la contusión, el **tipo y descripción de la misma**, el resultado inmediato del traumatismo (capacidad de mantenerse en pie, marcha, etc) y signos posteriores, así como la forma de traslado a la clínica.

Si existe sospecha de compresión de la *cauda equina* sin historia de traumatismo asociado, factores como episodios anteriores de dolor, paresia o parálisis; actividad al inicio del problema (subir y bajar escaleras, salto desde alturas, etc.) e incontinencia urinaria y/o fecal, cobran importancia en caso de ciertas alteraciones neurológicas.

La **etiología** del síndrome de cauda equina, como hemos observado, es variada, si bien, en resumen, el cuadro clínico que se presenta habitualmente será un cuadro

de lesión de la neurona motora inferior, puede resultar de importancia para el tratamiento y el pronóstico el conocimiento de la causa de este síndrome cuyo listado recordamos y ya explicamos en un apartado anterior.

a) Congénita:

- Espina bífida
- Disgenesia caudal
- Vértebras supranumerarias
- Estenosis Lumbosacra

b) Adquirida:

- Espondilosis deformante
- Degeneración lumbosacra
- Hernia discal
- Discoespondilitis
- Lesiones traumáticas
- Neoplasias

2 EXPLORACIÓN FÍSICA

Debido a la presencia de signos poco claros, que se asemejan a los de otros procesos de origen neurológico y/u ortopédicos, es necesaria una profunda exploración física que nos permita excluir enfermedades de otras naturalezas (como la displasia de cadera, etc).

Así pues, la exploración física habrá de ser completa y se realizará de un modo lógico y ordenado; para que a su fin podamos discernir si estamos ante un problema neurológico o una enfermedad de origen musculoesquelético, ortopédico, o metabólico que curse también con dolor, debilidad, parálisis o motilidad anormal de los miembros pélvicos.

La exploración física general se lleva a cabo mediante técnicas clásicas de **inspección, palpación, percusión y auscultación.**

Es importante la observación atenta del paciente desde el primer momento en que tomamos contacto con él, considerando su actitud, modo de caminar, postura y otros signos similares.

Inicialmente, como en cualquier otra enfermedad, debemos evaluar todos los sistemas orgánicos, mediante una exploración general en la cual recogeremos informaciones como (Fitzmaurice, 2011):

- **Peso**
- **Color de mucosas**
- **Temperatura**
- **Ritmo cardíaco**
- **Frecuencia respiratoria.**

A continuación, es importante prestar atención a la presencia de **dolor** en algún punto de la columna mediante palpación, presión y manipulación cuidadosa.

En los pacientes que hayan sufrido un traumatismo y haya podido producirse una fractura o luxación de la columna vertebral, la manipulación debe ser mínima.

Según Wheeler (1994) hemos de tener en cuenta determinados problemas ortopédicos entre los diagnósticos diferenciales de los procesos patológicos vertebrales, así pues debemos explorar y palpar todas las estructuras óseas y articulaciones de los miembros pélvicos y la capacidad de movimiento de cada articulación de ambas extremidades posteriores y compararlas entre sí. Este autor puntualiza también la importancia en la exploración física de la palpación abdominal, para determinar el grado de repleción de la vejiga de la orina y en caso de estar llena, la facilidad o dificultad de su vaciado por simple presión manual, puesto que la incontinencia urinaria es, en ocasiones, un signo asociado a la presencia de desórdenes espinales.

En la exploración física dolorosa haremos hincapié en la región lumbosacra, mediante presión sobre el espacio lumbosacro con ambos dedos pulgares o realizando presión sobre el sacro al tiempo que con la otra mano realizamos una elevación de la cola.

3 EXPLORACIÓN NEUROLÓGICA:

La exploración neurológica es complementaria al examen físico, ha de ser completa (Fitzmaurice, 2011), y no centrarse solamente en la región con déficit neurológico evidente, puesto que podrían pasar desapercibidos problemas más sutiles en otras partes del sistema nervioso.

El objetivo del examen neurológico es determinar, dentro de lo posible, la localización y alcance de la lesión.

Al igual que en el examen físico general, debemos hacer constar todos los datos obtenidos con la exploración neurológica en la ficha clínica, puesto que así nos aseguraremos de que todo será tenido en cuenta de cara al diagnóstico y pronóstico finales.

El examen neurológico ha de ser lógico, metódico y constante. Debe desarrollarse en una secuencia específica y seguirla en todos los casos, yendo de lo general a lo específico, y procurando dejar las pruebas dolorosas para el final de la exploración.

Una exploración neurológica correcta nos puede permitir localizar el problema a un nivel del sistema nervioso, saber si es focal o multifocal, determinar el alcance de la lesión, ayudarnos en la selección de métodos diagnósticos complementarios, en el establecimiento de un pronóstico y prever la evolución de la enfermedad,(Fenner,1997)

Para que el estudio neurológico sea completo debemos incluir en él:

- **Observación del paciente**
- **Inspección de la marcha y estación**
- **Palpación del tono y la masa muscular**
- **Constatación de reacciones posturales**
- **Evaluación de reflejos espinales**
- **Examen de la nocicepción (dolor)**

- a- La **observación del paciente** a distancia y antes de cualquier tipo de manipulación, nos permite analizar al animal en su conjunto y captar problemas, no solo a nivel lumbosacro, sino en otros puntos de la anatomía del perro.
- b- El **inspeccionar la marcha y estación** del animal ayuda a evaluar el sistema nervioso propioceptivo (consciente, inconsciente y especial) y el sistema motor, y podrá poner de manifiesto hallazgos anormales, como ataxia, apoyo con los nudillos o debilidad. (Fitzmaurice, 2011)

Consideraremos una posición estándar del tercio posterior en la estación a aquella que muestra una posición normal de los miembros pélvicos, coherente con la anchura de la cadera y que permite un buen aplomo de los dedos. Las disposiciones anormales de la estación pueden estar asociadas a debilidad, dolor, lesión en la médula espinal, la *cauda equina* o el sistema nervioso periférico.

Respecto a la marcha, debemos advertir si existe o no oscilación del tren posterior durante la misma, si el modo de caminar es rítmico, si se arrastran las uñas de una extremidad o ambas produciendo un desgaste anormal en ellas, la capacidad y esfuerzo para subir y bajar peldaños y el grado de afectación de cada miembro.

En el caso de que la marcha sea atáxica, trataremos de discernir si el origen se localiza a un nivel central (cerebelo, tronco del encéfalo, médula espinal) o a nivel periférico (*cauda equina*, nervios espinales).

Si la anomalía más notoria de la marcha es la debilidad, aparecerán tropiezos, caídas, traspies y/o discapacidad para iniciar o mantener una actividad. Las alteraciones neurológicas que ocasionan debilidad, pueden situarse también a nivel central o periférico.

- c- La **palpación del tono y la masa muscular** son importantes, ya que en lesiones degenerativas y crónicas a nivel del espacio lumbosacro, podemos advertir una disminución de los mismos debido a que la lesión es de neurona motora inferior. Si los miembros presentan un aumento de tono muscular (espasticidad o hipertonia), la lesión se localiza a nivel de neurona

motora superior, por encima del segmento L₂ (encéfalo o médula). Mientras que en los casos en que el tono muscular está disminuido (hipotonía) la lesión se halla a nivel de neurona motora inferior.

- d- Las **reacciones posturales** permiten al clínico evaluar las fibras propioceptivas tanto de los nervios espinales como del sistema nervioso central y el oído interno. Del mismo modo, mediante el examen de las reacciones posturales, podemos averiguar el estado de las rutas motoras largas de neurona motora superior y de las sinapsis entre las neuronas motoras superior e inferior. De las pruebas que nos permiten la investigación de la propiocepción (reacciones posturales), interesan a nivel del área lumbosacra las siguientes:

– Técnica de **colocación propioceptiva**: consiste en apoyar el pie sobre el dorso y observar si el animal lo vuelve a colocar o no en su posición natural, y cuánto tiempo tarda en llevar a cabo este movimiento. Esta prueba no ofrece demasiada información sobre la localización de la lesión, pero sí manifiesta la existencia de la misma; además, según el miembro afectado, el veterinario puede hacerse una idea del nivel al que se encuentra la lesión. En lesiones de médula espinal o de nervios periféricos, esta reacción postural está disminuida o ausente del lado en que se localiza la lesión nerviosa, es decir, generalmente es ipsilateral.

– **Hemicarretilla**: consiste en hacer caminar al animal, sostenido por las manos, sobre las extremidades posteriores únicamente, hacia delante y hacia atrás. Con esta prueba se pone de manifiesto la presencia o ausencia de debilidad.

El resto de reacciones posturales que de modo general se incluyen en una exploración neurológica, como son: carretilla clásica, hemiestación, hemisalto y hemimarcha; empuje postural extensor, enderezamiento, colocación visual; colocación táctil y colocación del cuello, no nos aportan, en el caso de enfermedad de la *cauda*

equina, información alguna, aunque podrían ser útiles en los casos de alteraciones multifocales.

- e- Los **reflejos segmentarios espinales** nos permiten evaluar de modo directo los arcos reflejos de la médula espinal, e indirectamente, los centros superiores en el cerebro, que regulan los reflejos espinales. Si se observa alteración de los reflejos, por disminución de los mismos (hiporreflexia o arreflexia) podemos ubicar la lesión a nivel de neurona motora inferior. Sin embargo, la hiperreflexia (reflejo aumentado) es un signo menos preciso en cuanto a localización del daño, pues puede deberse este hallazgo a falta de regulación en la neurona motora superior o a lesión en el sistema nervioso central.

Podemos distinguir tres tipos de reflejos espinales:

- a. **Propioceptivos**: Provocan el estiramiento de tendones y/o músculos, están bastante influidos por la neurona motora superior. Aparecen aumentados o exagerados en daños del sistema nervioso central a nivel craneal del arco reflejo. Cuando la lesión, bien de neurona motora superior, o bien de neurona motora inferior, es leve, los reflejos segmentarios espinales de tipo propioceptivo son normales. El mejor modo de valorar los reflejos propioceptivos y el tono muscular es con el animal relajado y colocado en decúbito lateral.

Los reflejos propioceptivos útiles para examinar los miembros pélvicos son:

Patelar: Permite evaluar el estado del nervio femoral (constituido por fibras nerviosas originadas entre los segmentos espinales L₄ – L₆). Consiste en la percusión, con un martillo de exploración, del tendón patelar (rotuliano medio), dicha percusión ocasiona un

reflejo de extensión de la rodilla. Posiblemente, en medicina veterinaria, este sea el reflejo más fiable, si bien, podemos obtener falsos positivos cuando existe lesión en el nervio ciático, puesto que aparecería un reflejo exagerado (pseudohiperreflexia) por disminución funcional de los músculos antagonistas.

Tibial anterior (craneal): Permite valorar la rama peronea del nervio ciático (que tiene su origen entre los segmentos espinales L₆ – S₁ o S₂). Se provoca mediante la percusión del vientre del músculo tibial craneal, y la reacción normal es una flexión del tarso. Esta respuesta refleja es de difícil obtención, por lo cual no resulta fiable en todas las ocasiones.

Gastrocnemio: Permite la valoración de la rama tibial del nervio ciático (que se origina de las fibras nerviosas entre los segmentos espinales L₆ – S₁ o S₂). Resulta de la percusión del tendón de inserción del músculo gastrocnemio (proximal a la tuberosidad del calcáneo). La reacción obtenida, en un perro con el reflejo normal, es la extensión del tarso. Tampoco es este un reflejo demasiado fiable, puesto que en algunos casos en lugar de una extensión, el tarso experimenta un movimiento de flexión.

- b. Nociceptivos: Estos reflejos son iniciados por estímulos dolorosos, tales como pellizcos, compresiones digitales o pinchazos. No reciben mucha influencia de la neurona motora superior (NMS) por lo cual no están exagerados cuando hay lesión en dicha neurona motora. El cambio más significativo que puede apreciarse es la ausencia de un reflejo nociceptivo, que indica la presencia de lesión en una neurona motora inferior (NMI). Dentro de estos reflejos dolorosos, podemos señalar tres que nos ayudan en la evaluación neurológica de las extremidades posteriores:

Flexores: Iniciados por la compresión de un dedo, la respuesta normal obtenida es la flexión del miembro lejos de la fuente del estímulo. Permite valorar el nervio ciático y sus ramas, comprobando pues el estado de los segmentos espinales comprendidos entre L₆ y S₂. En aquellos casos en que haya arreflexia o hiporreflexia existirá lesión de NMI.

Perineales: Se valoran mediante pinchazos superficiales en el periné y la región perianal. Permiten la evaluación de los nervios perineal y pudendo (originados en los segmentos espinales S₁ hasta S₃ y en la *cauda equina*). La reacción normal es la contracción del esfínter anal y la flexión de la cola ante el estímulo doloroso. En aquellos casos en los que se sospecha debilidad, puede servir de ayuda el realizar una palpación rectal digital para comprobar la fuerza del esfínter.

Reflejo panicular: Se obtiene por estimulación de la piel del tronco del animal con un alfiler. Este reflejo puede ser útil como auxilio en la localización de lesiones transversas de la médula espinal si existe un límite definido entre el área de arreflexia y la zona donde el reflejo está presente. La interpretación del reflejo panicular debe ser cautelosa, pues en ocasiones falta en perros totalmente normales desde el punto de vista neurológico.

- c. Reflejos especiales (liberados): Este tipo de reflejos, están suprimidos cuando no existe lesión en la NMS. Cuando hay una desconexión entre el arcoreflejo y la neurona motora superior los reflejos quedan desinhibidos (liberados). Su presencia en el animal adulto indica la falta de inhibición de la NMS sobre el arco reflejo y una lesión en el SNC (sistema nervioso central). Aparecen exclusivamente en aquellos casos en los que la lesión de la neurona motora superior es muy grave.

Reflejo de Babinski: Al percutir suavemente sobre la cara plantar del metatarso, los dedos no manifiestan respuesta o se encorvan ligeramente. Si existe daño a nivel de la NMS, los dedos se extienden y elevan. Esta dorsiflexión de los dedos se conoce como reflejo de Babinski positivo.

Extensor cruzado: Al tratar de inducir el reflejo flexor, el animal normal flexiona el miembro estimulado, mientras que el contralateral permanece en su posición sin realizar movimiento. En los casos que existe lesión a nivel de NMS, al flexionar el miembro estimulado, la extremidad contralateral experimenta una extensión involuntaria.

f- La **evaluación nociceptiva** nos permite apreciar dos tipos de trastornos sensorios:

La disminución de la capacidad para percibir dolor (hipoalgesia o hiperestesia) o la pérdida total de esta capacidad (analgesia o anestesia) .

El aumento de capacidad sensitiva o respuesta exagerada a los estímulos dolorosos (hiperestesia).

A comprimir los dedos del perro con vigor, este no reacciona (hipoalgesia) o lo hace de un modo exagerado, girando la cabeza y emitiendo vocalizaciones (hiperestesia).

Esta evaluación pone a prueba todo el sistema nervioso, desde los nervios periféricos hasta el cerebro. Únicamente queda excluido el cerebelo, pues no está incluido en las vías nociceptivas. Una respuesta exagerada al dolor, por lo común, indica una lesión radicular (hernia discal) o meníngea (meningitis).

La ausencia de sensación dolorosa profunda nos encamina a pensar en una lesión tan grave que el pronóstico es fatal.

Todas estas observaciones y exploraciones, que obtenemos del examen físico y neurológico y sus resultados, reflejadas en la ficha clínica, nos sitúan ante la sospecha firme del padecimiento de un *síndrome de cauda equina* por parte del animal. La pesquisa diagnóstica se lleva a cabo a continuación mediante pruebas complementarias, como la electromiografía y otras ayudas diagnósticas como diversas técnicas de diagnóstico por imagen, e irá encaminada a conocer la causa que origina la enfermedad, el tipo de tratamiento más adecuado que debemos instaurar y el pronóstico.

Procedemos a describir a continuación las pruebas complementarias que se pueden emplear en el diagnóstico de esta enfermedad.

4 ELECTROMIOGRAFÍA

Los estudios electromiográficos ayudan a diferenciar las causas neurológicas y ortopédicas de la claudicación. Los miembros posteriores se examinan de forma individual para evaluar la salud de los músculos, nervios periféricos del plexo lumbosacro, las raíces nerviosas de los segmentos medulares L₄ – S₂ y la *cauda equina*,

La electromiografía de la musculatura paraespinal y las extremidades se puede aprovechar para una definición adicional de la extensión lesional mielopática. Este método diagnóstico debe ser anterior a la ejecución de radiografías, pues sus resultados pueden ayudar a determinar la zona afectada, lo que facilita la concentración del estudio radiológico en dicho área.

No obstante, el papel de la electromiografía en el diagnóstico de mielopatías y síndrome de *cauda equina* es algo limitado. Los resultados anormales inducidos por la mielopatía solo se aprecian cuando las neuronas motoras inferiores en el asta ventral de la médula espinal, o de sus axones en la raíz ventral nerviosa están interesadas en el proceso patológico. La electromiografía a menudo resulta normal en presencia de trastornos que afectan primordialmente a la sustancia blanca de la médula, y

además, con la electromiografía no obtenemos información acerca de la causa que origina el problema. La principal ayuda diagnóstica que obtenemos con la electromiografía es el definir con precisión la localización y extensión de la lesión medular, puesto que es posible distinguir entre atrofia muscular por desuso o postdesnervación mediante un estudio electromiográfico.

5 ANÁLISIS DE LÍQUIDO CEFALORRAQUÍDEDO (LCR)

La extracción y análisis de LCR pueden ser de ayuda en los casos donde las radiografías vertebrales simples no logran definir totalmente la localización, naturaleza y alcance de la mielopatía. (Fitzmaurice, 2011)

El LCR se obtiene mediante raquicentesis a nivel de la cisterna magna o el espacio subaracnoideo lumbar.

El análisis del líquido extraído de un animal con mielopatía ha de incluir siempre un recuento celular diferencial y total y una estimación cuantitativa del contenido proteico.

Los resultados del análisis del LCR pueden justificar un examen adicional del mismo; por ejemplo la muestra puede someterse a cultivos de bacterias y hongos y antibiogramas, o a medición de títulos virales. Las técnicas de determinación de Ig G y electroforesis proteica del LCR brindan una extensión provechosa del examen convencional del LCR, mediante la cual podemos averiguar la naturaleza de una elevada concentración de proteínas (por ejemplo si están elevadas las inmunoglobulinas pensaremos en un origen infeccioso de la mielopatía.)

El resultado del análisis de LCR en el síndrome de cauda equina de origen degenerativo no aporta demasiada información a la investigación de la enfermedad, puesto que los parámetros celulares son normales y la proteína total resultante es normal también o experimenta un incremento leve.

6 DIAGNÓSTICO POR IMAGEN

a- Radiografía convencional

La radiología simple vertebral no contrastada es el primer paso indiscutible para el diagnóstico preciso de un proceso que afecte a la columna vertebral, la médula espinal y/o a la *cauda equina*.

Necesariamente las radiografías han de incluir toda la región del raquis que puede producir los signos observados, es decir toda el área lumbosacra, lo cual se consigue centrando el haz en el sacro.(Howard,2004)

Debido a las limitaciones del examen neurológico para esbozar las lesiones medulares múltiples y con el fin de poder comparar, si aparecen problemas relacionados con otras regiones de la columna en el futuro, siempre que sea posible se debería radiografiar toda la extensión raquídea.

La técnica correcta y la realización de proyecciones latero-laterales y ventrodorsales, así como el posicionamiento del paciente, son esenciales para la calidad diagnóstica (Fitzmaurice, 2011).

Para la obtención de proyecciones latero-laterales debe posicionarse al paciente en decúbito lateral, resulta de interés realizar una radiografía latero-lateral en hiperextensión de la columna, para ello se traccionará de las extremidades posteriores cuanto sea posible, puede ser necesaria la sedación del animal con el fin de mantenerlo relajado y evitar el dolor que la manipulación de la articulación lumbosacra puede producir.

Para las proyecciones ventrodorsales el animal se colocará en decúbito supino, generalmente con la ayuda de un posicionador radiotransparente, y las extremidades posteriores se mantendrán flexionadas en postura de rana o bien se traccionará de ellas, colocando los fémures paralelos y ligeramente rotados hacia medial.

Una vez obtenida la radiografía hay que evaluar diversos signos básicos como: número de vértebras, alineación, tamaño, forma y radioopacidad (Walker, 1998), así como el aspecto que presentan los márgenes óseos.

Sobre la base de la radiografía vertebral simple se pueden indicar otras pruebas diagnósticas; por ejemplo, la observación de una discoespondilitis nos puede sugerir la necesidad de realizar seguidamente un hemocultivo y un antibiograma, o un urocultivo o cultivo de material aspirado del disco intervertebral infectado.

Sin embargo, la información que aporta la radiografía simple es bastante limitada y por ejemplo, no nos permite diferenciar fácilmente entre una lesión infecciosa y una neoplasia vertebral.

Las radiografías planas pueden poner de manifiesto anomalías de la región lumbosacra, tales como *espondilosis deformans*, estrechamiento del interespacio L7 – S1, esclerosis laminar y una osteoartritis degenerativa de las facetas articulares. También se observa en ocasiones un deslizamiento ventral del sacro sobre el cuerpo de L7 (retrolistesis).

Estos cambios, sin embargo, son difíciles de interpretar, ya que aparecen con frecuencia en perros clínicamente normales.

Algunos autores recomiendan realizar radiografías en posiciones de estrés (flexión y extensión), lo que permite detectar signos de inestabilidad, que se basan en determinadas apreciaciones, tales como cambios producidos en la angulación del espacio discal con el ápex dorsal y en la apariencia del suelo del canal vertebral en la región lumbosacra.

b- Tomografía lineal (actualmente es una técnica en desuso)

Para conseguir una tomografía lineal hay que disponer de un tubo de rayos X y de un chasis que se muevan en direcciones opuestas en el plano horizontal y alrededor del punto focal. Con este efecto, las estructuras anatómicas localizadas alrededor y debajo del punto focal, que está centrado en la región de interés, se desvanecen.

La tomografía lineal es una técnica simple que se utiliza, sobre todo, en el estudio de la articulación lumbosacra. Su mayor ventaja en esta región con respecto a la radiología convencional es la capacidad de realzar los detalles radiológicos de interés, anulando las estructuras pélvicas superpuestas (Ramírez, 1998).

Esta técnica puede ser particularmente útil cuando se combina con epidurografía, porque proporciona una evaluación más exacta de la posición del tejido neural y permite visualizar cambios sutiles en el material de contraste, que de otra forma no se verían. (Howard, 2004)

Requiere un equipo especial relativamente caro y no alcanza las ventajas de la Tomografía Axial Computadorizada (T.A.C.) y de la Imagen por Resonancia Magnética (IRM) (Park, 1990; Ramírez, 1998)

c- Radiografías de contraste:

Mielografía

Las radiografías con contraste deben realizarse cuando los resultados de la radiografía simple no definen claramente el proceso mielopático.

La mielografía es el examen radiológico de la médula espinal y las raíces nerviosas emergentes tras la inyección de material de contraste en el espacio subaracnoideo.

Existe una gran controversia sobre el empleo de la **mielografía** como método de examen del área lumbosacra, ya que el espacio subaracnoideo acaba a menudo cranealmente a dicha articulación; sin embargo, algunos autores opinan que en muchos perros, incluyendo algunos pastores alemanes, el espacio subaracnoideo puede llenarse con un agente de contraste hasta el interior del sacro.

En estos casos, la mielografía resulta muy útil y, en ellos, la punción debe realizarse en la cisterna magna para evitar las fugas de contraste al espacio epidural, que

pueden producirse en las punciones lumbares si la técnica empleada no es apropiada.

La mielografía también es de gran ayuda para descartar otros procesos patológicos que se producen por delante de la articulación lumbosacra.

Al igual que en las radiografías convencionales, se recomiendan las posiciones de estrés para conseguir un mejor diagnóstico; la compresión se ve mejor en extensión y localización.

Discografía

Se realiza mediante inyección percutánea de un medio de contraste en el núcleo pulposo del disco intervertebral. Sólo tiene valor en los casos en que existe protusión discal acompañando a la enfermedad degenerativa; en ellos se demuestra la dirección y extensión del disco protruído. No informa, sin embargo, sobre la compresión dorsal que produce el ligamento amarillo hipertrofiado, ni tampoco de la compresión dorsolateral ocasionada por la artrosis de las carillas articulares. Esta técnica también ha dejado de utilizarse en el momento actual.

Epidurografía

Muchos radiólogos veterinarios consideraban la **epidurografía** como el método diagnóstico de elección hasta la aparición de la IRM.(Millán 2001)

Consiste en la introducción de un agente de contraste en el espacio epidural y por tanto resulta, respecto a las anteriores, la técnica más objetiva para valorar el estrechamiento del canal espinal en esta área.

Para algunos autores existe una alta correlación entre los hallazgos de la epidurografía y de la cirugía; sin embargo, la presencia de grasa epidural puede

crear defectos de contraste que se confunden con masas compresivas sobre la cauda equina.

Para efectuar esta técnica se recomienda combinar la posición lateral normal con las posiciones de estrés (flexión y extensión); la extensión visualiza mejor las compresiones ventrales y dorsales.

Si se realizan mielografía y epidurografía para el diagnóstico, la epidurografía debe efectuarse siempre tras la primera, ya que resulta imposible la interpretación de la mielografía si hay contraste en el espacio epidural.

Flebografía de los senos vertebrales

Consiste en la introducción de una sustancia de contraste en la médula ósea de una de las vértebras coccígeas. Es una técnica difícil de realizar y no resulta muy fiable.

Otro método para realizar la flebografía consiste en la introducción de contraste en la vena cava caudal y mediante presión sobre la misma, el contraste llega a los senos venosos intervertebrales.

Si hay una compresión lumbosacra se pueden apreciar estos tres signos anormales: desplazamiento de los senos venosos vertebrales, estrechamiento de los senos y obstrucción del flujo craneal tras la masa compresiva. Debido a la dificultad técnica y a la resolución de la IRM también es una técnica que ha dejado de emplearse.

d- T.A.C. sin contraste

Es una técnica que nos facilita imágenes de cortes transversales o axiales del área a estudiar.

Este método diagnóstico está basado en el paso de un delgado haz de rayos X perpendicular al eje longitudinal del cuerpo del paciente, la información es recogida por detectores específicos y los datos resultantes digitalizados,

computados y representados como secciones transversales o tomográficas de la región de interés.

El T.A.C. nos permite la evaluación de estructuras que no se pueden visualizar completamente con radiografías convencionales, tales como el foramen intervertebral y los procesos articulares. Además con esta técnica se obtienen imágenes de detalles óseos con mayor definición que con la resonancia magnética.(Feeney, 1996; Kneissl, 1997)

Las anomalías que se pueden observar con el TAC incluyen pérdida de grasa epidural en la región, incremento de la opacidad de los tejidos blandos, prominencia del disco intervertebral, estrechamiento del canal vertebral, engrosamiento de los procesos articulares, subluxación de los procesos articulares, aparición de osteofitos en dichos procesos y pérdida de la alineación normal del canal vertebral. (Jones, 1996)

Para autores como Lenehan (1983), normalmente se pueden definir bien las áreas compresivas que se originan en la lámina hipertrofiada, procesos articulares y pedículos. Pese a todo ello, a veces resulta difícil dar una interpretación adecuada, pues la densidad del tejido adyacente a las lesiones es similar a la densidad que muestran las raíces nerviosas y a la del disco no mineralizado.

Entre las desventajas del TAC figuran el uso de radiaciones ionizantes, la escasa información que nos ofrece sobre tejidos blandos (médula espinal, nervios, etc.), la necesidad de mantener al paciente con anestesia general como en la mayoría de las técnicas de diagnóstico por imagen que precisan uso de medios de contraste y la limitación en cuanto a disponibilidad de este procedimiento.

e- T.A.C. con contraste

La técnica de tomografía axial computadorizada puede combinarse con el uso de contraste en el espacio subaracnoideo (mielotomografía).

Esta aplicación permite distinguir la médula espinal y la *cauda equina*, proporcionando una resolución axial óptima; además, la T.A.C muestra una resolución superior del medio de contraste y permite visualizar pequeñas cantidades de material de contraste que podrían estar distales al bloqueo (Rao, 1994).

Para Hara (1994), la técnica de mielotomografía resulta muy útil para planificar la intervención quirúrgica de los animales afectados por hernias discales, puesto que localiza de forma exacta el material discal protruido.

f- I.R.M.

En la actualidad, la IRM es la técnica de diagnóstico por imagen más avanzada para investigar la columna vertebral y los tejidos que en ella se alojan (Millán, 2001).

Las grandes ventajas que aportan los estudios por resonancia magnética reside en que es un método no invasivo, que no usa radiación ionizante y que permite la visualización directa del parénquima nervioso y de los tejidos blandos en general (grasa epidural, discos intervertebrales, etc.), por lo que se puede mostrar con gran definición la protrusión o degeneración discal, así como el grado de compromiso de la médula espinal y de las raíces nerviosas que de ella emergen.

Además, la administración de determinados contrastes hace posible distinguir, en aquellos casos en que se sospecha de un tumor, el tejido sano del tumoral y así determinar la extensión del mismo.

La principal cualidad de este método de diagnóstico por imagen frente a los anteriores descritos, es que diferencia los distintos tejidos entre sí en función de su contenido en moléculas de hidrógeno, lo que proporciona una imagen anatómica o patológica que no es igualada por ningún otro método, además no está basado en radiaciones ionizantes (Williams, 1994), lo cual supone una mayor seguridad, e inocuidad.

Sin embargo, el mayor inconveniente es que el animal, al igual que en el T.A.C., debe someterse a anestesia general para poder realizar el estudio por resonancia magnética, y la duración de la anestesia ha de ser mayor que en el T.A.C. puesto que los tiempos de disparo de la resonancia magnética son mucho más largos que los de otras técnicas de diagnóstico por imagen.

Los estudios por resonancia magnética están absolutamente contraindicados en aquellos pacientes que tengan implantados marcapasos, clips ferromagnéticos en aneurismas, stens o válvulas vasculares ferromagnéticas y/o cuerpos extraños metálicos en el canal espinal que pueden desplazarse bajo la acción del campo magnético causando lesiones irreparables (Herzog,1995).

Con la IRM podemos obtener imágenes con todas las orientaciones posibles de la región anatómica objeto de estudio, sin embargo, trabajamos habitualmente con una serie de planos de corte estandarizados considerados fundamentales (Millán, 2001):

- Plano sagital: Es todo plano paralelo al plano mediano de la región anatómica objeto de estudio. En el caso de la región lumbosacra, cualquier plano paralelo a la columna vertebral en sentido craneo-caudal. Las series orientadas en el plano sagital se denominan series sagitales.
- Plano axial: Se corresponde con cualquier plano paralelo al plano transversal principal de la región anatómica que se explora. Tratándose de la región lumbosacra será cualquier plano perpendicular a las vértebras con un sentido latero-medial. Las series orientadas en estos planos son series axiales.
- Plano coronal: Es cualquier plano paralelo al plano dorsal principal de la región anatómica que se explora. En un estudio de la columna lumbosacra, aquel plano paralelo a la columna en sentido dorso-ventral. Las series que se orientan en este plano se llaman series coronales.

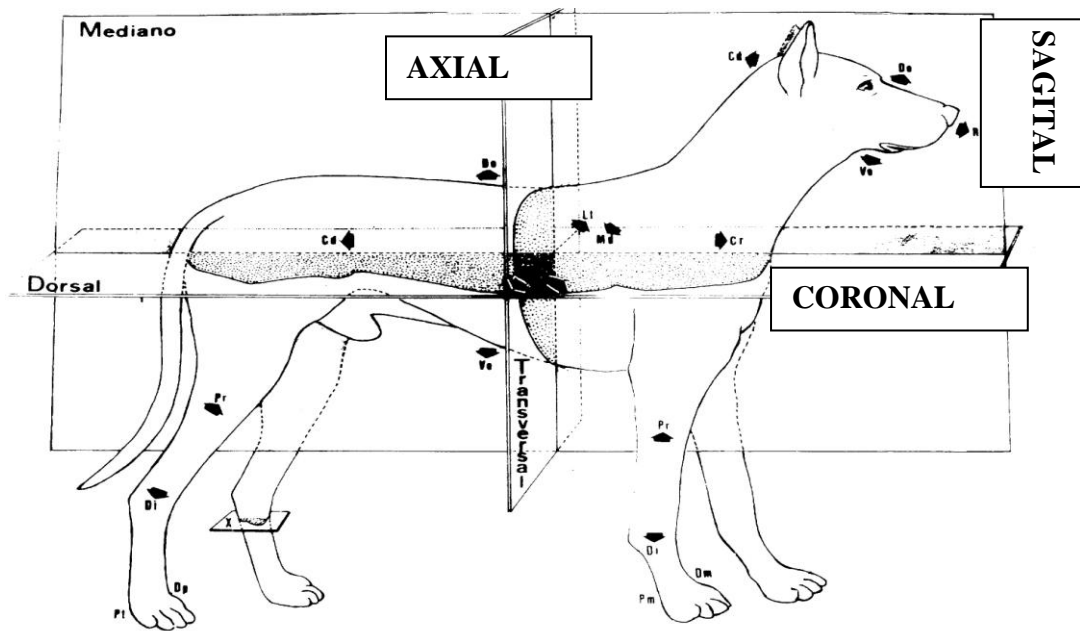


Fig.8 Planos de corte para el estudio por IRM

Básicamente, las imágenes por resonancia magnética se obtienen situando al paciente en un campo magnético principal en el que se orientan o equilibran todos los núcleos de hidrógeno del organismo y enviando, a continuación, pulsos de radiofrecuencia de distintos valores, separados por lapsos de tiempo adecuados, que constituyen las secuencias de pulso; que ocasionaran la energización o excitación de los núcleos (Millán, 2001).

Al volver a su estado de reposo, los núcleos liberan ondas de distintas frecuencias que son captadas por una antena y estas señales son transformadas, por un programa informático, en imagen.

La relajación de los átomos de hidrógeno se produce en dos tiempos o fases, T1 y T2, que son independientes y nos ofrecen imágenes distintas. El tiempo de relajación T2 es menor o igual que el T1.

La señal en T1 que generan los tejidos blandos depende, en principio, de la proporción de agua libre. Cuanto mayor sea la cantidad de agua libre del tejido obtendremos un T1 más largo y a mayor cantidad de agua ligada un T1 más corto.

En una imagen potenciada en T1, la grasa aparece como una señal de alta intensidad y los líquidos se ven negros

Así pues, la escala de grises orientativa de una imagen potenciada en T1, de más blanco (o brillante) a negro, es la siguiente: grasa, hueso medular, sustancia blanca, sustancia gris, músculo, LCR, agua, ligamentos, tendones, hueso cortical, aire.

En las imágenes potenciadas en T2 el agua libre aparecerá siempre hiperintensa. La escala de grises, orientativa, en una imagen estándar en T2, de la estructura más blanca a la más negra es: agua, LCR, grasa, hueso medular, sustancia gris, sustancia blanca, músculo, ligamentos, tendones, hueso cortical, aire (Millán, 2001).

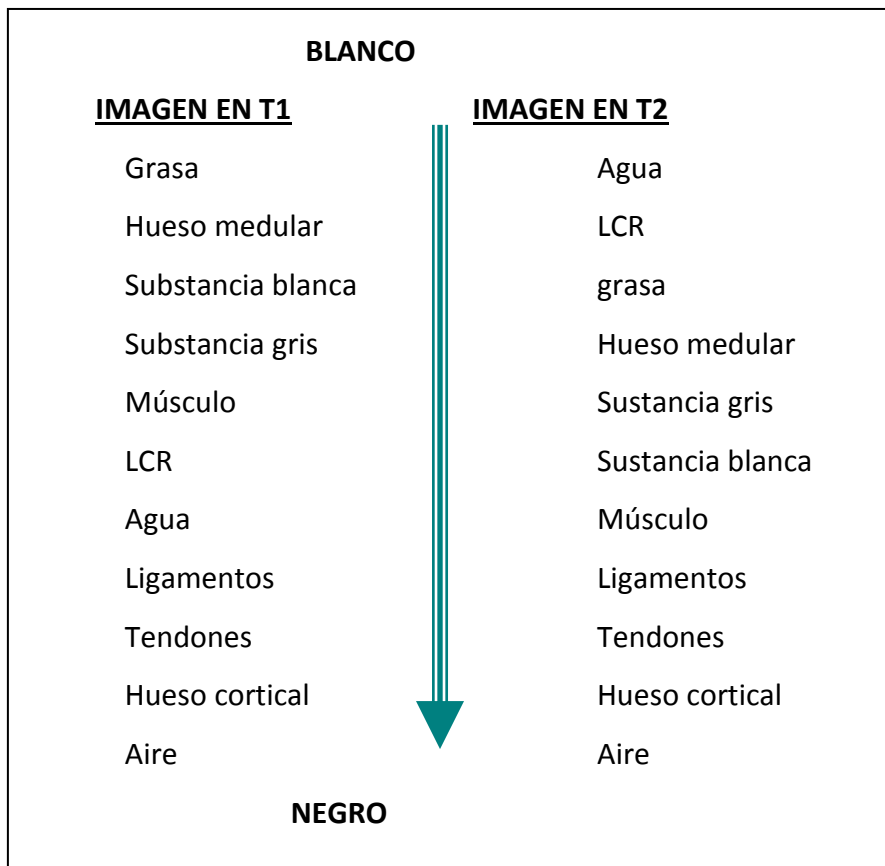

Fig.9 Interpretación de los colores para el estudio por IRM

La resonancia magnética ofrece una buena imagen de tejidos blandos, incluso de aquellos contenidos en un estuche óseo, como es el caso de la médula espinal y, en general, de todo el sistema nervioso central (Assheuer, 1997).

El uso de secuencias de pulso potenciadas en T1 permite contrastar muy bien detalles anatómicos. Dennis (1996) describe la apariencia de estructuras espinales en T1 de la siguiente manera: el hueso cortical tiene baja intensidad de señal debido a que contiene pocos protones móviles; se observa como una banda hipointensa en el perímetro del cuerpo vertebral. Sin embargo, la médula ósea del cuerpo vertebral, debido a su contenido en grasa, es hiperintensa. El LCR y los ligamentos longitudinales de la columna emiten una señal de baja intensidad en esta secuencia.

El disco intervertebral se observa como una estructura biconvexa, con una intensidad de señal intermedia y homogénea muy similar a la intensidad de señal del músculo. La grasa epidural es hiperintensa y las raíces nerviosas tienen una intensidad de señal intermedia que contrasta claramente en su salida del canal vertebral gracias a la grasa. El cono medular y las raíces nerviosas que conforman la cauda equina aparecen de forma homogénea, con una intensidad de señal similar al LCR o según Bagley (1998) isointensa a la medular ósea.

En secuencias de pulso potenciadas en T2 Dennis (1996) describe la imagen así: El hueso cortical y los ligamentos longitudinales continúan teniendo baja intensidad de señal. El núcleo pulposo se distingue claramente debido a su alta intensidad de señal que contrasta con el anillo fibroso hipointenso. En los T2 muy potentes es posible evaluar el contenido de agua del disco lo cual resulta muy útil para evaluar el grado de degeneración discal. La medula ósea del cuerpo vertebral presenta una intensidad intermedia y el LCR posee en T₂ la intensidad de señal más alta y por ello actúa como agente de contraste en el interior del canal vertebral (efecto mielograma).

La médula espinal es isointensa con los cuerpos vertebrales en esta secuencia (Bagley, 1998).

Las secuencias potenciadas en T₂ son muy útiles para demostrar la presencia de procesos patológicos, especialmente tumores e inflamación (Assheuer, 1997).

El plexo basivertebral y los vasos sanguíneos epidurales presentan un vacío de señal, tanto en T1 como en T2, y aparecen completamente negros (Lee, 1988).

A la hora de aplicar la IRM en el estudio de la columna vertebral del perro existen una serie de consideraciones especiales (Dennis, 1996), ya que la calidad de la imagen dependerá de la posición del paciente, de su tamaño, del grosor de corte y de la potencia del imán.

En cuanto a la posición del paciente, el perro puede colocarse en decúbito supino, posición en la cual la imagen está menos afectada por artefactos del movimiento respiratorio, o bien en decúbito prono. Respecto al tamaño del animal, en perros pequeños podría emplearse una antena circular mientras que, en perros de mayor tamaño, se necesitan otro tipo de antenas, en cualquier caso hay que tener en cuenta que un aumento de la distancia entre la antena y la columna disminuye la relación señal-ruido y altera la calidad de la imagen. Si se dispone de una antena de superficie podría utilizarse para regiones pequeñas de la columna puesto que permite una gran resolución espacial.

Para programar las series de resonancia debe considerarse que las proyecciones axiales se orientan, normalmente, siguiendo el plano de los discos intervertebrales, y que estos están angulados siguiendo la forma de S de la columna. El plano dorsal se orienta paralelamente al canal espinal pero, debido al perfil de la columna, sólo pueden visualizarse, de modo adecuado, pequeñas regiones. Los grosores de corte han de programarse con cuidado ya que, si son demasiado pequeños, causan disminución de la relación señal – ruido provocando una apariencia granulosa de la imagen.

Finalmente, debe tenerse en cuenta que la interpretación de las imágenes de resonancia requiere entender la anatomía desde una concepción del cuerpo en tres dimensiones; para el radiólogo que interpreta una resonancia, es muy importante un conocimiento más detallado de la anatomía de los tejidos blandos que no se distinguen en una radiografía convencional. Una vez que se conoce esta apariencia normal se pueden distinguir las lesiones por desplazamiento o deformidad de las líneas normales (efecto masa) o por cambios en tejidos debidos a procesos patológicos como edema, hemorragias, necrosis, calcificación y osteolisis.

La **anatomía de la región lumbosacra** en imágenes por resonancia magnética se observa, según Millán (2001) del siguiente modo:

- En las siete vértebras lumbares, al ser de mayor tamaño que las torácicas, se distinguen mejor que en el resto de las vértebras la capa externa del hueso cortical y el hueso esponjoso del interior.
- Mediante una imagen sagital de la línea media del raquis a nivel lumbosacro se obtiene una visión de la *cauda equina* que incluye el cono medular y la mayor parte de las raíces nerviosas espinales de recorrido central (Los recesos laterales se pueden observar mediante cortes paramediales). La imagen de resonancia magnética del cono medular potenciada en T1 es isointensa a la medular del hueso vertebral y aparece rodeada por una fina línea hipointensa de LCR y por una señal hiperintensa que se corresponde con la grasa epidural, tan abundante en esta región.
- Los ligamentos de la columna son de baja intensidad de señal en las imágenes potenciadas tanto en T1 como en T2, por lo cual no se diferencian del hueso compacto adyacente en la mayoría de los casos; pero sí se observan al discurrir sobre el disco intervertebral.
- En las imágenes potenciadas en T1, los discos intervertebrales sanos son isointensos con respecto al cono medular.
- Los agujeros intervertebrales pueden observarse en una sección sagital paramedial, y la imagen normal en T1 es hiperintensa debido a la grasa epidural.

- El agujero intervertebral L₇ –S₁ es diferente de los anteriores tanto en diámetro como en forma, puesto que el diámetro vertical queda definido por la posición del proceso articular de la primera vértebra sacra.
- El nervio espinal presenta baja intensidad de señal y emerge por el correspondiente agujero intervertebral habitualmente en su parte craneo ventral. Aunque en algunos perros podemos observar la salida del nervio en la parte caudal del agujero intervertebral.
- En un corte sagital sobre la línea media potenciado en T2, podremos observar el cono medular ligeramente hiperintenso con respecto al hueso medular vertebral. Aparece además rodeado por el LCR que presenta una señal brillante.
- El espacio epidural que rodea el final del cono medular y toda la *cauda equina* tiene tanto en T2, como en T1, una intensidad de señal alta.
- En la imagen potenciada en T2, los discos intervertebrales sanos se observan con la periferia hipointensa y el centro (núcleo pulposo) da una imagen hiperintensa.

En la región lumbosacra pueden resultar útiles los cortes coronales, ya que permiten ver como se desprenden los nervios de la *cauda equina* y su salida por los agujeros intervertebrales. Para realizar una observación completa de la región son necesarios dos cortes coronales: uno con la orientación de la columna lumbar y el otro que siga la orientación del sacro.

Los cortes axiales en esta región permiten observar las múltiples raíces nerviosas de la *cauda equina*, embebidas en la grasa epidural; como hemos señalado previamente, las primeras resultan hipointensas, mientras que la

grasa emite una señal brillante tanto en T1 como en T2. A este nivel, observaremos que la sección del canal vertebral es ovalada.

Cuando el animal presenta síndrome de cauda equina, los hallazgos observados en las imágenes por resonancia magnética son según los autores de Haan (1993), Adams (1995) y Taga (1998):

- La pérdida, parcial o completa, de la grasa epidural.
- El desplazamiento de las raíces nerviosas a nivel de L₇-S₁ por la protrusión, mayor o menor, del disco intervertebral que ocasionará diferentes niveles de compresión sobre las raíces nerviosas.
- Degeneración y/o protrusión discal.
- Protrusiones foraminales
- Estrechamiento del agujero intervertebral.
- Lisis ósea.
- Presencia de osteofitos en las apófisis articulares.
- Fractura de apófisis articulares.
- Proliferación ósea de la lámina terminal caudal de L₇ y de la lámina terminal craneal de S₁.
- Espondilosis deformante.

TRATAMIENTO

El tratamiento en el *síndrome de cauda* equina irá encaminado a la reducción o eliminación de la compresión del parénquima nervioso en la región con el fin de aliviar el dolor y mejorar el estatus neurológico del animal y la elección del tipo de tratamiento dependerá de la causa que origina la enfermedad.

En algunos casos se usarán métodos conservadores, como pueden ser la utilización de antibióticos en los casos de discoespondilitis, o el uso de antiinflamatorios en los primeros episodios de dolor en animales con enfermedad lumbosacra degenerativa.

En otros pacientes, sin embargo, el tratamiento recomendado será el quirúrgico, cuando la enfermedad progrese y el dolor no ceda, o comiencen a aparecer déficits neurológicos.

1. TRATAMIENTO CONSERVADOR

El tratamiento no quirúrgico puede estar indicado en aquellos casos en los que solamente existe dolor sin deficiencia motora o la ataxia es prácticamente imperceptible, cuando es el primer episodio de dolor y paresia ambulatoria que presenta el animal, en aquellos casos en los que debido a la edad y la presencia de otras enfermedades ajenas al proceso que nos atañe no es recomendable someter al enfermo a una intervención quirúrgica.

El tratamiento conservador está indicado también cuando se observa parálisis, habiendo perdido la sensibilidad dolorosa profunda hace más de cuarenta y ocho horas, para algunos autores este tiempo se reduce a 8 – 12 horas, puesto que todo paciente sin sensibilidad dolorosa profunda tiene mal pronóstico y por ese motivo muchos cirujanos son reticentes a operar en estos casos.

Entre los fármacos que con mayor frecuencia son empleados para tratar el dolor y la inflamación en el *síndrome de cauda equina* encontramos los dos clásicos grupos de antiinflamatorios:

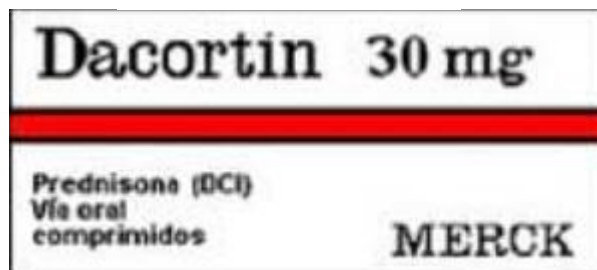
- ◆ Antiinflamatorios esteroideos: La terapia con corticoesteroides ha demostrado ser eficaz en el tratamiento de episodios agudos

del *síndrome de cauda equina*, como por ejemplo el trauma espinal a nivel lumbosacro.

Idealmente deben ser administrados tan pronto como sea posible. Estudios experimentales con pequeños animales sugieren que solo los corticoides solubles, como el succinato de metilprednisolona, aplicados en la hora posterior al trauma del tejido nervioso medular o de la cola de caballo son beneficiosos para mitigar los efectos fisiopatológicos secundarios a dicho trauma. Estudios realizados en humanos sugieren que el succinato sódico de metilprednisolona resulta beneficioso en el trauma espinal aun aplicado ocho horas después.

Las dosis empleadas de succinato sódico de metilprednisolona comúnmente son de 30 mg/kg vía intravenosa, con dosis adicionales de 15 mg/kg intravenosas a las 2 y 6 horas después de la dosis inicial.

Sin embargo, cuando el proceso se cronifica, la mayoría de los autores desechan la terapia con antiinflamatorios esteroideos, debido a la cantidad de efectos secundarios indeseables que estos pueden ocasionar.



Figs.10 y 11 Antiinflamatorios esteroideos

- ◆ Antiinflamatorios no esteroideos (AINEs): Existen actualmente en el mercado diversas moléculas antiinflamatorias no esteroideas que han minimizado sus efectos secundarios sobre la mucosa del aparato digestivo, la inhibición de prostaglandinas gástricas y la actividad anticoagulante. Estos productos antiinflamatorios permiten tratamientos prolongados, evitan el dolor, reducen la sintomatología clínica y proporcionan al paciente etapas de normalidad duraderas cuando el grado de afección es leve.
 - Ketoprofeno: Se emplea este AINE a dosis de 1mg/Kg. durante 3-5 días. Sin embargo aunque su efecto es potente no está recomendado su uso durante periodos prolongados por sus efectos adversos sobre el estómago y duodeno, el riñón y la coagulación sanguínea. Es eficaz en el tratamiento de procesos agudos, sin embargo, esta molécula no parece aportar ventajas con respecto al uso de corticoesteroides en casos, por ejemplo, de trauma espinal.
 - Meloxicam: Usado a dosis 0,1 – 0,2mg/kg/día durante varios días ofrece resultados satisfactorios al igual que otras moléculas AINEs.
 - Carprofeno: Se administra a dosis de 4mg/kg/día vía oral, repartidas en dos tomas diarias. Es un AINE muy seguro, puesto que sus efectos

secundarios están minimizados y se puede administrar durante largos períodos de tiempo. Suele ser tratamiento de elección en procesos crónicos como artrosis y por lo tanto resulta de utilidad en el síndrome de *cauda equina* en los primeros procesos dolorosos, cuando la sintomatología es leve y también durante el postoperatorio.

- Ácido Tolfenámico: Es un antiinflamatorio no esteroideo con potentes propiedades analgésicas y antipiréticas. Se emplea a dosis de 4mg/kg. Esta dosis puede ser repetida a las 24 y las 48 horas. Al igual que ocurre con el ketoprofeno, no debe usarse en tratamientos continuos y prolongados, debido a sus efectos secundarios sobre el aparato digestivo (vómitos y diarreas), el riñón, el hígado y el corazón.
- Grupo de AINEs coxib: En los últimos años encontramos en el mercado una serie de antiinflamatorios no esteroideos (firocoxib, robenacoxib, mavacoxib, cimicoxib) de interesante potencia antiinflamatoria y analgésica con mínimos efectos secundarios (se caracterizan por seguir rutas metabólicas en relación con las prostaglandinas que minimizan los efectos indeseables de otros aine_s) que se emplean en distintas dosis y han desplazado el uso de otras moléculas antiinflamatorias no esteroideas en la última década.

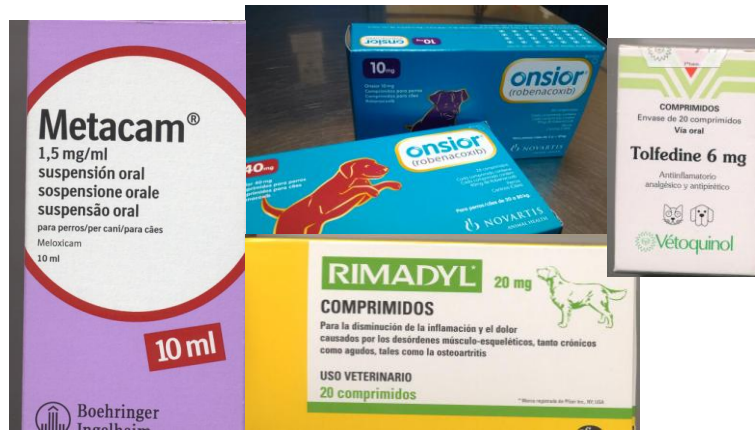

Fig.12 Antiinflamatorios no esteroideos

- ◆ **Antibioterapia:** Cuando el origen de la enfermedad es atribuido a un proceso infeccioso de origen bacteriano, por ejemplo discoespondilitis, prostatitis o enfermedad renal, es necesario el uso de antibióticos. Los más empleados suelen ser amoxicilina en combinación con clavulánico y quinolonas de última generación. Sin embargo es preferible realizar un antibiograma que indique a qué antibióticos son sensibles los gérmenes que ocasionan la infección.

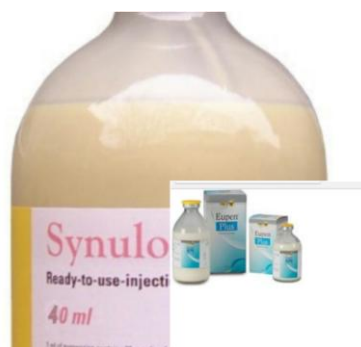

Fig.13 Antibióticos

- ◆ Vitaminas y antioxidantes: Son empleados con frecuencia como adyuvantes en la terapia de procesos neurológicos, con el propósito fundamental de ralentizar la afección medular y de los nervios por parte de los radicales libres y en ocasiones colaborar en la recuperación del paciente. Las sustancias empleadas principalmente son vitaminas del grupo B, sobretodo B₁. Y vitaminas con efecto antioxidante como la A, la C y la E. Así mismo, se emplean fosfolípidos y esfingolípidos que preserven las membranas neuronales y sus componentes a nivel bioquímico del envejecimiento en muchos de los casos de afección de la cauda equina.

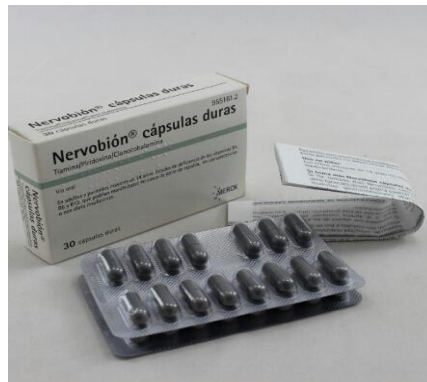

Fig.14 Complejo Vitamina B

2. TRATAMIENTO QUIRÚRGICO

La resolución quirúrgica del síndrome de cauda equina pretende la descompresión de las raíces nerviosas que forman la cola de caballo.

La cirugía descompresiva mediante una laminectomía dorsal, ha sido la técnica más empleada para el tratamiento de la enfermedad lumbosacra degenerativa. Así mismo, es el procedimiento de elección para poder extirpar tumores intraluminales en esta región, o conseguir la descompresión necesaria en casos de inestabilidad debido a

alteraciones anatómicas de carácter congénito como pueden ser lumbarizaciones del sacro.

2. a. TECNICA DESCOMPRESIVA

Esta técnica consiste en practicar un acceso dorsal, realizando la incisión a lo largo de la línea media dorsal, desde la vértebra L6 hasta la primera vértebra coxígea. Se separa la grasa subcutánea, la fascia y se realiza la desinserción de los músculos paravertebrales desde la apófisis espinosa de L7 hasta S2. El ligamento amarillo se disecciona cuidadosamente y con unas pinzas gubias, se retiran la mitad caudal de la apófisis espinosa de la vértebra L7 y la mitad craneal de la cresta medial del sacro.

Seguidamente, se realiza la laminectomía con pinzas gubias o fresado, respetando en un principio las facetas articulares y los pedículos. Tras realizar la laminectomía, en aquellos casos de enfermedad lumbosacra degenerativa, se inspecciona el curso de las raíces nerviosas y se procede, cuando existe hernia discal, a la fenestración del disco intervertebral protruido, para lo que es necesaria la retracción lateral de la cauda equina.

También se debe inspeccionar la raíz nerviosa L₇ en su recorrido hacia el foramen intervertebral L7 – S1, y si fuese necesaria se realiza una foraminotomía. A veces, se requiere una facetectomía unilateral o bilateral; la última produce una gran inestabilidad de la columna a este nivel, por lo que en estos casos, es aconsejable hacer una fijación interna uniendo las apófisis espinosas desde L6 a S2.

Por último, antes de cerrar, se desbrida el tejido blando desvitalizado y la herida quirúrgica se lava con abundante solución salina fisiológica. A continuación, se disecciona una pequeña porción de grasa subcutánea y se coloca sin ningún tipo de fijación en la zona descomprimida; en medicina humana, en ciertas ocasiones, resulta necesaria la fijación de esta grasa, ya que existe el riesgo de migración o herniación de la misma

hacia el interior del espacio dejado por la laminectomía, pudiéndose provocar de nuevo el cuadro clínico inicial. El cierre se realiza por capas de forma rutinaria.

La mayor parte de los autores siguen aconsejando este procedimiento en casi todos los casos, sin embargo, hay otros que, para la enfermedad lumbosacra degenerativa, proponen como alternativa una técnica de distracción – fusión o también llamada de tracción – estabilización.

2. b. TÉCNICA DE DISTRACCIÓN FUSIÓN

Se realiza un abordaje dorsal por la línea media. La musculatura epaxial se separa de las apófisis espinosas de L7 y del sacro. Las facetas articulares y los pedículos se respetan. Mediante el empleo de retractores colocados entre las apófisis del sacro y de L7 se produce una tracción hasta que las facetas articulares quedan alineadas, abriéndose entonces el espacio lumbosacro. Para visualizar las raíces nerviosas se corta el ligamento flavum (amarillo) y para ver el anillo fibroso dorsal se retira cuidadosamente la cauda equina.

La fijación de la articulación lumbosacra se realiza mediante tornillos de 3,5mm que se colocan de forma bilateral desde el tercio caudal de la faceta articular de L7 hasta la porción lateral del sacro. A continuación, se coloca un autoinjerto de grasa en el espacio L7 – S1. Seguidamente, se obtiene un injerto de hueso cortico esponjoso de las alas del ilion que se reduce a fragmentos de 3mm. Una vez hecho esto, se coloca la sustancia ósea sobre la lámina del sacro y L7, por encima del injerto de grasa y del ligamento amarillo. Por último, se cierra la herida quirúrgica por planos de forma rutinaria.

Esta técnica quirúrgica resulta una buena alternativa para evitar la inestabilidad crónica de la columna vertebral que con frecuencia se produce con la técnica escisional o descompresiva. Sin embargo, en 1993, algunos autores (Slocum y Devine) admitieron que estaba contraindicada en animales con dolor severo y déficits neurológicos de neurona motora inferior, así como en aquellos casos en los que el mielograma o epidurograma con articulación lumbosacra en flexión no demostraba alivio de la

compresión de las raíces nerviosas. En 1998, estos mismos autores precisaron que la fijación – fusión de L7 – S1 solamente estaba indicada para aquellos perros que presentasen una historia de dolor lumbosacro intermitente. Por lo tanto, cuando el dolor es constante y hay déficit neurológico, la estabilización quirúrgica debería estar asociada con una laminectomía dorsal, disquetomía, foraminotomía y tal vez facetectomía, dependiendo de la naturaleza de la compresión y la gravedad de los signos.

IV- MATERIAL Y MÉTODOS

MATERIAL E INSTRUMENTOS DE TRABAJO

1. MATERIALES E INSTRUMENTOS

En la **exploración general** de los pacientes se emplearon un termómetro y un estetoscopio. Para la realización de la **exploración neurológica** se utilizaron martillo de exploración, agujas estériles de un solo uso de entre 25G y 22G y pinzas tipo Cocher.

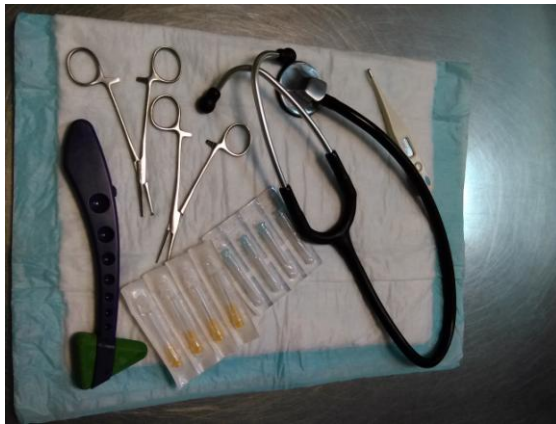

Fig.15 Instrumental de exploración

Para la **exploración radiográfica** se emplearon los siguientes materiales e instrumentos:

- ◆ Aparato de Rayos X marca CGR[®], exponent 100 1st, con rendimiento de 150 Kv y 500 mA ó 100 Kv y 1000 mA; con un Potter-Bucky Super Speed recipromatic, con parrilla de relación 12:1 para trabajar con una distancia focal de 100 cm.
- ◆ Películas radiográficas normales de sensibilidad azul y ortocromáticas de sensibilidad verde, de 30 por 40 cm. y de 35 por 43 cm. de marcas diversas.
- ◆ Chasis de 30 por 40 cm. y de 35 por 43 cm. (FUJI[®], EC-AWU, cassette; FG-8). Placas intensificadoras de wolframato de calcio y de tierras raras, tipo FG-8-842288, con factor de reducción del 40% y alta velocidad.

- ◆ Reveladora automática AGFA GEVAERT® modelo Gevomatic 60 y los líquidos revelador y fijador adecuados para el revelado de las películas.
- ◆ Identificador de radiografías, MODELO RADIOLOGÍA 0940, Tipo B americano.
- ◆ Negatoscopio
- ◆ Diversos modelos de posicionadores radiotransparentes.
- ◆ Material de radioprotección (guantes de plomo, delantales plomados, etc.) para la protección del personal que participó en la colocación y sujeción de los animales.




Fig.16 Aparato de Rayos X

Para la realización de la exploración mediante resonancia magnética, y en ocasiones también en la exploración radiográfica, es necesario mantener al animal bajo **anestesia general**. Para obtener dicha anestesia se emplearon en este trabajo:

- En la premedicación y sedación previa a la anestesia general se utilizaron los siguientes fármacos: atropina, propionilpromazina (Combelén®), acepromazina(Calmoneosan®), diazepam (Valium®), medetomidina (Domtor®) y butorfanol (Torbugesic®).

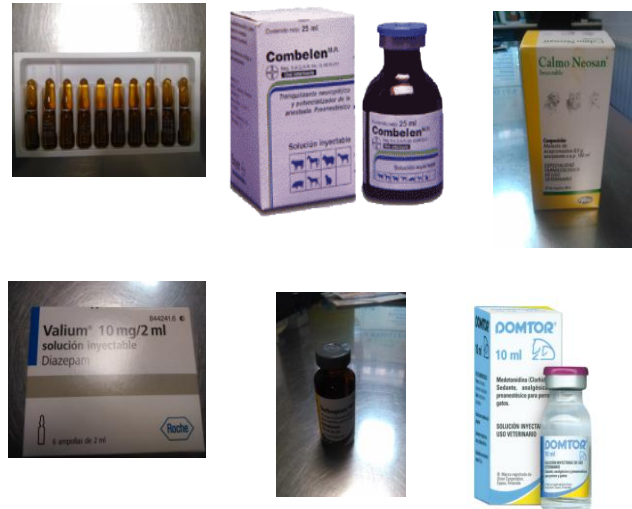

Fig 17. Fármacos preanestésicos

- Para la inducción de la anestesia general se empleó propofol (Braun®) a dosis de 2mg /kg vía intravenosa en emboladas hasta conseguir abolir el reflejo de deglución y la intubación endotraqueal del animal.
- El mantenimiento de la anestesia general se llevó a cabo mediante anestesia inhalatoria con isoflurano o sevoflurano (Abbot®); se empleó uno u otro agente anestésico según el estado de salud general del paciente.

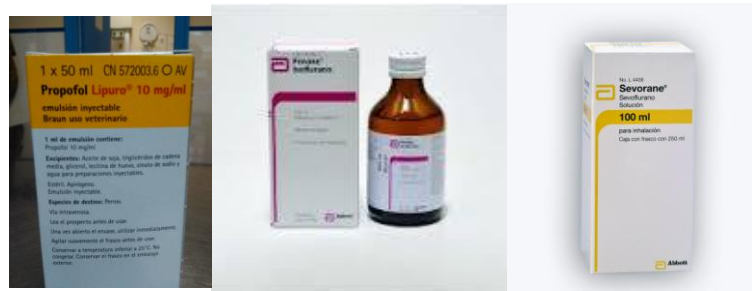

Fig.18 Fármacos anestésicos

- El aparato de anestesia inhalatoria utilizado para el mantenimiento de la anestesia general en la sala de Radiodiagnóstico es el modelo Fabius, versión 02.00 de la casa comercial DRAGER®.

En el interior de la resonancia magnética no es posible la utilización de un aparato de anestesia convencional, debido a que sus componentes se verían afectados por la presencia del imán, por ello se utiliza un aparato modelo VML de la casa MDS MATRIX®, especialmente diseñado para su colocación en el interior de una instalación de IRM.

Ambos aparatos de anestesia se completan con vaporizadores de anestesia inhalatoria de diversas marcas y con el correspondiente circuito de gases que se conecta a las bombonas de oxígeno y óxido nitroso.



Fig.19 Aparato de anestesia en la sala de resonancia

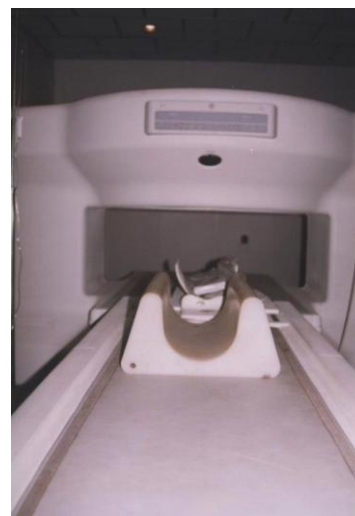Durante todas las manipulaciones necesarias para realizar la sedación, inducción y mantenimiento de la anestesia general inhalatoria se empleó **material general fungible**: gasa, algodón, esparadrapo, alcohol, compresor tipo Esmarch, rasuradoras, jeringuillas de distintos volúmenes, agujas de diámetros y longitudes variadas, catéteres de teflón para su colocación endovascular de diversos diámetros y longitudes, suero salino fisiológico, infusor de suero y tubo endotraqueal.

Para el tratamiento de las posibles **complicaciones anestésicas** se dispuso en todo momento de doxapram, etilefrina, adrenalina, atropina, lidocaína, dopamina, dobutamina, metilprednisolona y furosemida.

En la realización de las **exploraciones mediante resonancia magnética**, los materiales e instrumentos empleados fueron:

- ◆ Las instalaciones específicas en cuyo interior se encuentra el aparato de resonancia magnética que pertenece a la casa GENERAL ELECTRIC MEDICAL SYSTEMS®. Dicho aparato es de modelo GENESIS SIGNA, con un electroimán permanente de 0,2 Teslas.
- ◆ Camilla móvil sobre la que se coloca al paciente.
- ◆ La colocación adecuada del animal en la camilla de resonancia se obtuvo con la ayuda de distintos posicionadores proporcionados por la casa comercial con este modelo de resonancia.
- ◆ En el exterior de las instalaciones donde se encuentra el imán, aisladas mediante cobre, está situada la consola del operador, con el soporte informático necesario para la realización de la exploración.
- ◆ Según el tamaño del animal, se emplearon dos tipos de antenas de radiofrecuencia:

- Head coil o antena de cabeza.
- Body Flex (L) coil o antena de cuerpo.
- ◆ En aquellos casos en los que se precisó, se empleó un contraste paramagnético de gadodiamida, OMNISCAN[®] de 0,5 mmol/ml de la casa comercial NYCOMED.
- ◆ Finalizado el estudio, las imágenes obtenidas se archivaban en soporte informático, discos magneto-opticos marca Pioneer[®] DEC-702 de 51/4 pulgadas. O bien se imprimían con una impresora DRYSTAR 3000 de Agfa[®], modelo digital, de funcionamiento en seco, la cual permite obtener imágenes en color utilizando el sistema de sublimación térmica, e imágenes en escala de grises, por impresión térmica directa. La película empleada para la impresión de las imágenes obtenidas por IMR fue una película térmica de marca Drystar TM 1 BNEW de 35 x 43.
- ◆ El análisis de las imágenes obtenidas se realizó con un ordenador PC Pentium II 400 Mhz. empleando para este proceso analítico el programa informático Osiris que permite visualizar y extraer las imágenes de resonancia magnética.



Figs.20 y 21 Instalaciones del aparato de resonancia magnética de bajo campo

En los **estudios postmortem** que se realizaron, se empleó material común de disección (bisturí, pinzas de mano tipo Adson, tijeras), pinzas gubias y fresadora modelo Dremel[®], con puntas de fresado de carburo y diamante de diversos calibres, en función del tamaño del animal y el grosor de sus vértebras.

En aquellos **animales que se intervinieron quirúrgicamente**, los materiales e instrumentos empleados fueron los siguientes:

- Puesto que, en la mayoría de los casos, los animales se trasladaban de la sala de resonancia al quirófano; el
-

mantenimiento de la anestesia general se llevó a cabo mediante anestesia inhalatoria con isoflurano o sevoflurano.

- ◆ El aparato de anestesia inhalatoria utilizado para el mantenimiento de la anestesia general en el quirófano es el modelo Fabius, versión 02.00 de la casa comercial DRAGER.



Fig.22 Aparato de anestesia en el quirófano

- ◆ Los instrumentos quirúrgicos empleados fueron además de material general (como portaagujas, mangos de bisturí de los números tres y cuatro y hojas para los mismos, pinzas de mano, tijeras de disección, pinzas tipo Pean, mosquitos y pedículos rectos y curvos, separadores, etc), material específico empleado en traumatología como: elevador de periostio, osteotomo, gubia de doble acción ornitorrinco, gubia de Lempert, pinzas tipo Hoffman, separadores tipo Guelpi
- ◆ Se utilizaron también en todas las intervenciones quirúrgicas aspirador con distintas puntas de aspiración de diversos calibres, suero salino fisiológico templado para lavado, sutura sintética absorbible enfilada en aguja semicircular traumática de 2/0 para el cierre de los planos inferiores y seda o nylon también enfilados para suturar la piel de 2/0 o 0 de grosor.

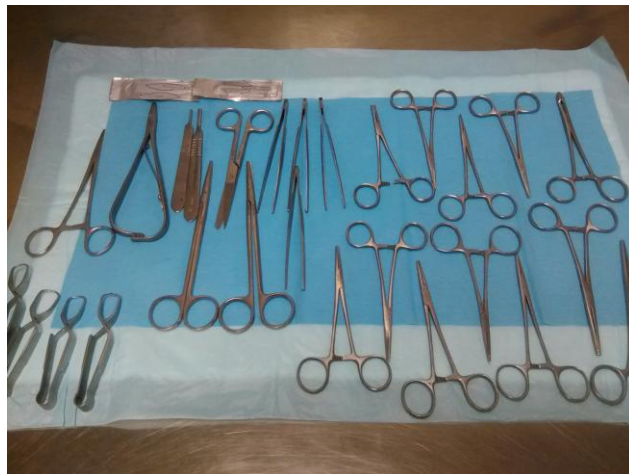
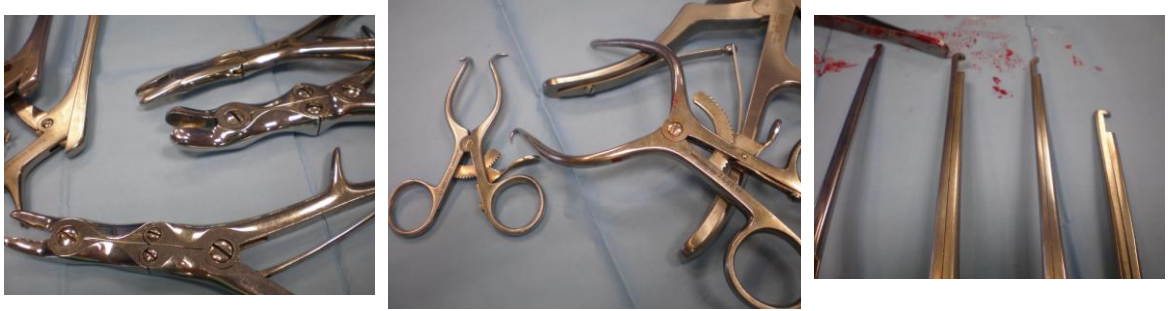
Fig.23 Material quirúrgico general



Figs.24, 25 y 26 Material quirúrgico específico

2. ANIMALES

Para la realización de nuestro trabajo comenzamos estudiando 179 animales de especie canina recibidos en la consulta pública de la Unidad de Cirugía y Diagnóstico por Imagen de la Facultad de Veterinaria de León, entre octubre del año 1998 y febrero de 2006, tanto remitidos por sus veterinarios clínicos como traídos directamente por sus propietarios.

Estos 179 animales estaban comprendidos entre los 10 meses de edad y los 16 años, distribuidos en tres grupos etarios: de cero a cinco años, de seis a diez años y de más de diez años.

Fueron 133 machos y 46 hembras, ejemplares de 38 razas puras diferentes y un grupo de perros mestizos de peso entre 18 y 46 kilos.

La siguiente relación contempla la distribución por raza, sexo y edad de los citados 179 animales:

- 2 ALASKAN MALAMUTE: Ambos machos. Entre 6 y 10 años los 2.
- 1 BEAGLE: Hembra. Entre 6 y 10 años de edad.
- 8 BÓXER: 7 machos y 4 hembras. Entre 0 y 5 años de edad: 5 y entre 6 y 10 años: 3.
- 3 BRACO ALEMÁN: Todos machos. Entre 6 y 10 años los 3
- 1 BULLDOG INGLÉS: Hembra. Entre 0 y 5 años de edad.
- 1 CANICHE: Macho Entre 6 y 10 años.

- 3 CHOW-CHOW: 2 machos y 1 hembra. . Entre 0 y 5 años de edad:2 y mayores de 10 años:1.
- 18 COCKER INGLÉS: 13 machos y 5 hembras. Entre 0 y 5 años de edad: 7 y entre 6 y 10 años: 11.
- 1 DÁLMATA: Macho. Entre 6 y 10 años de edad.
- 2 DOBERMAN: Ambos machos. Entre 0 y 5 años de edad: 1 y entre 6 y 10 años: 1.
- 4 DOGO ALEMÁN: Todos machos. Entre 0 y 5 años de edad: 3 y entre 6 y 10 años: 1.
- 1 DOGO de BURDEOS: Macho. Entre 6 y 10 años de edad.
- 4 EPAGNEUL BRETON: 2 machos y 2 hembras. Entre 6 y 10 años: 1 y mayores de 10 años:3.
- 1 FOX TERRIER: Macho. Entre 6 y 10 años de edad.
- 1 GOS D'ATURA: Macho. Entre 6 y 10 años de edad.
- 2 GOLDEN RETRIEVER: Ambos machos. Entre 0 y 5 años de edad los 2.
- 2 GRIFFON: Machos. Ambos entre 0 y 5 años de edad.
- 2 LABRADOR RETRIEVER: 1 macho y 1 hembra. . Entre 0 y 5 años de edad: 1 y entre 6 y 10 años: 1.
- 8 MASTÍN ESPAÑOL: 6 machos y 2 hembras. Entre 0 y 5 años de edad:4, entre 6 y 10 años: 3 y mayores de 10 años:1.
- 25 MESTIZOS: 17 machos y 8 hembras. . Entre 0 y 5 años de edad: 10, entre 6 y 10 años: 13 y mayores de 10 años:2.
- 45 PASTOR ALEMÁN: 34 machos y11 hembras. Entre 0 y 5 años de edad:8, entre 6 y 10 años: 31 y mayores de 10 años:6.
- 1 PASTOR BELGA: Macho. Entre 6 y 10 años de edad.
- 1 PEKINÉS: Macho. Entre 6 y 10 años de edad.
- 3 PODENCO: machos todos ellos. Entre 0 y 5 años de edad: 2, y entre 6 y 10 años: 1
- 1 POINTER: Hembra. Entre 0 y 5 años de edad
- 1 RHODESIAN RIDGEBACK: Hembra. Entre 0 y 5 años de edad.

- 5 ROUGE COLLIE: 4 machos y 1 hembra. Entre 0 y 5 años de edad: 2, entre 6 y 10 años: 2 y mayores de 10 años: 1
- 11 ROTTWEILER: 8 machos y 3 hembras. Entre 0 y 5 años de edad: 8, y entre 6 y 10 años: 3
- 2 SABUESO ESPAÑOL: Ambos machos. Entre 0 y 5 años de edad los 2.
- 1 SAMOYEDO: Macho. Entre 0 y 5 años de edad.
- 2 SHARPEI: 1 macho y 1 hembra. Entre 0 y 5 años de edad: 1 y entre 6 y 10 años: 1
- 1 SHIT-TZU: Hembra. Entre 6 y 10 años
- 1 SHIVA INU: Hembra. Entre 0 y 5 años de edad.
- 2 SCHNAUCER GIGANTE: 1 macho y 1 hembra. Entre 0 y 5 años de edad: 1 y mayor de 10 años: 1.
- 1 SETTER GORDON: Hembra. Entre 6 y 10 años.
- 6 TECKEL (variedad estándar): Todos machos. Entre 0 y 5 años de edad: 4 y entre 6 y 10 años: 2.
- 3 TERRANOVA: 2 machos y 1 hembra. Entre 0 y 5 años de edad: 1 y entre 6 y 10 años: 2.
- 2 YORKSHIRE TERRIER: Ambos machos. Entre 0 y 5 años de edad: 1 y entre 6 y 10 años: 1.

Posteriormente varios de estos animales fueron desestimados para nuestro estudio por presentar lesiones a otros niveles de la columna vertebral de mayor gravedad que las que presentaban a nivel lumbosacro; o bien por incumplimiento de las citas por parte de sus propietarios.

3. TRATAMIENTO ESTADÍSTICO

Para terminar nuestro trabajo realizamos un análisis y tratamiento estadístico de los datos recogidos a lo largo del proceso, con respecto a los 73 animales objeto de nuestro estudio.

Definidas las siguientes variables categóricas: sexo, raza, dolor y capacidad de marcha, y las variables numéricas: peso y edad efectuamos dos estudios estadísticos, uno descriptivo y otro analítico.

En la estadística descriptiva obtuvimos para las variables categóricas las frecuencias y sus intervalos de confianza al 95%. Y para las variables numéricas obtuvimos la media, la desviación estándar, la moda, la mediana, el mínimo, el máximo y los percentiles 25 y 75%..

En la estadística analítica comparamos la presentación de la Enfermedad Degenerativa lumbosacra frente al resto de diagnósticos resultantes con las variables (categóricas y numéricas) estudiadas.

Para la comparación de la frecuencia de raza, sexo, grado de dolor y grado de dificultad en la marcha entre los pacientes diagnosticados de Enfermedad Degenerativa Lumbosacra y el resto diagnosticados de otros procesos se empleó la prueba de χ^2 considerándose las diferencias significativas para un nivel de confianza del 95%.

Para la comparación del peso y la edad entre los pacientes que se diagnosticaron de Enfermedad Degenerativa Lumbosacra y el resto de los que obtuvieron otros diagnósticos se realizó una prueba inicial para determinar la homogeneidad de las varianzas (Test de Barlett), y por tanto si se podía o no emplear el ANOVA. En el caso de resultar negativo este Test de Barlett, y no poderse usar ANOVA, utilizamos para la comparación el test no paramétrico de Kruskal-Wallis.

Todo este estudio estadístico fue efectuado con el programa informático EPI INFO™
7.1.2.0.

4. PROTOCOLO DE TRABAJO

Todos los datos obtenidos con respecto al animal desde la anamnesis se hicieron constar en una ficha clínica individualizada que sigue el siguiente modelo.

Ficha clínica:	
Ficha radiológica:	
Fecha:	
Explorador:	
<hr/>	
Paciente:	
Nombre:	
Especie:	
Raza:	
Sexo:	
Edad:	
<hr/>	
Anamnesis:	
<hr/>	
Exploración física:	
Temperatura: PPM: RPM:	
TRC: Auscultación:	

- Exploración ortopédica y neurológica:
- Marcha: Paso: Trote:
- Estado general de piel y uñas en extremidades:
- Tono y masa muscular:
- Propriocepción:
-Relejos:
- - Panicular
- - Patelar
- - Tibial
- - Perineal
- - Flexor
- Sensibilidad cutánea
- Dolor a la manipulación lumbosacra:

Figs.27 y 28 Modelo de ficha clínica

1. Recepción del animal y anamnesis

Los animales llegados a la Consulta Pública de la Unidad de Cirugía y Diagnóstico por Imagen de la Facultad de Veterinaria de León, fueron recibidos en la sala de consulta para la realización de la pertinente ficha administrativa y clínica, la anamnesis y llevar a cabo la exploración general conveniente.

La anamnesis se encaminó, entre otras pesquisas, a la investigación de la aptitud del animal y posibles antecedentes traumáticos, desde cuando se apreciaban los síntomas y su evolución de estos también. En aquellos pacientes remitidos por otros profesionales se indagaba además en los tratamientos que había seguido el animal hasta la fecha y las pruebas diagnósticas realizadas.

2. Exploración física

Se trataba de una exploración general y una exploración neurológica que nos orientaba en la sospecha del problema y a qué nivel de la columna se estaba produciendo.

La **exploración general** constó siempre de estos apartados:

- Examen general del animal y evaluación de su condición corporal.
- Estado de la piel y el pelo, prestando atención especial al dorso de los dedos de las extremidades posteriores, zona lumbosacra, cola y puntos de salientes óseos que podrían lesionarse si el animal mantenía decúbitos prolongados o continuos.
- Temperatura corporal
- Auscultación torácica con el fin de valorar los tonos y la frecuencia cardíaca, y los ruidos y frecuencia respiratoria.
- Pulso arterial
- Tiempo de relleno capilar
- Examen de los ganglios superficiales

En la **exploración ortopédica** nos fijamos principalmente:

- En la forma de desplazarse del animal a distintos ritmos, con el fin de apreciar cojeras, ataxia o anomalías en los aplomos o la marcha.
- Estabilidad de ambas rodillas, mediante la prueba de cajón.
- Tono y masa muscular en las dos extremidades posteriores.
- Manifestaciones de dolor a la manipulación, flexión y extensión de las articulaciones de los miembros posteriores.

Mediante la **exploración neurológica** evaluamos:

- La propiocepción.
- Los reflejos: en este apartado evaluamos los reflejos patelar, tibial, flexor superficial, flexor profundo en ambas extremidades y perineal.
- La capacidad ambulatoria
- La sensibilidad cutánea.
- Dolor a la manipulación de la articulación lumbosacra mediante la maniobra de hiperextensión de la cola en sentido dorsocraneal y descenso del sacro.

La exploración general y neurológica del animal, por lo general, nos puso sobre la pista del nivel en que se podía localizar la lesión a lo largo de la columna vertebral, o si por el contrario el problema afectaba a otras regiones que no fuesen el raquis, la médula espinal o las raíces nerviosas que de ella emergen.

De cualquier modo, tanto en los perros que parecían sufrir efectivamente un síndrome de cauda equina, como en aquellos que, tras su exploración física y neurológica, nos hacían sospechar de otras enfermedades neurológicas o no, la siguiente prueba diagnóstica a la que fueron sometidos consistió en un estudio radiológico mediante radiografías simples.

3. Exploración radiológica

En la exploración radiológica se realizaron al menos dos placas radiográficas, con el animal posicionado en decúbito lateral y el haz de rayos colimado sobre el área lumbosacra, una de ellas forzando la hiperextensión de la articulación lumbosacra mediante tracción de las extremidades posteriores del animal. En muchas ocasiones creímos conveniente, realizar además una radiografía en proyección ventro-dorsal.

En los perros que acudieron a nuestras instalaciones remitidos por otros profesionales para un estudio por resonancia magnética se les administró la premedicación anestésica antes de realizar las radiografías, y el estado de relajación de

dichos animales permitió obtener mejores resultados en el momento de llevar a cabo la exploración radiológica.

Algunos de los animales remitidos por otros clínicos no fueron sometidos a estudio radiológico, puesto que su propietario aportaba las radiografías realizadas por el veterinario remitente y estas servían a nuestros propósitos, justificando el no radiar nuevamente al animal.

Tanto si las radiografías las obteníamos nosotros, como si procedían del veterinario que remitía al paciente, se examinaban para evaluar la posible presencia de alguno de estos signos radiológicos:

- Alteración en la alineación de la columna vertebral a nivel lumbosacro debida a subluxaciones, luxaciones o fracturas.
- Anormalidad en el número, tamaño, forma y/o radiopacidad de las vértebras lumbares y sacras.
- Presencia de lisis, rarefacción ósea o proliferación del hueso en algún punto de la articulación lumbosacra o de la región anexa explorada.
- Aspecto de los agujeros intervertebrales, y de las apófisis articulares, buscando principalmente estrechamiento en los primeros y signos de artrosis o desplazamientos en las segundas.
- Evaluación de los discos intervertebrales: anchura y presencia de calcificación; prestando principal atención al disco intervertebral lumbosacro.
- Presencia de opacidades difusas en el interior del canal vertebral a nivel lumbosacro.
- Grado en que desciende el sacro y se introduce en el canal vertebral al forzar la hiperextensión de la articulación lumbosacra.
- Presencia de espondilosis, espondiloartrosis y puentes óseos que restasen funcionalidad a la articulación lumbosacra.

Tras el examen detallado de las radiografías se emitía un informe en el que se recogían los signos radiológicos hallados en cada una de las proyecciones y la localización de los mismos.

4. Anestesia general

A continuación aquellos animales que evidenciaron, en el examen físico, ortopédico y neurológico y/o radiológico algún problema a nivel lumbosacro que justificaba una sintomatología de síndrome de cauda equina, se sometían a un **estudio** mediante **imágenes por resonancia** magnética.

Para realizar este estudio es imprescindible mantener al animal anestesiado, por lo que a continuación se describe el protocolo anestésico que empleamos.

Protocolo de anestesia general:

- Administración de atropina como preanestésico, junto con un sedante, elegido en función de los resultados obtenidos en las exploraciones previas, como propionilpromazina, acepromazina, medetomidina, butorfanol o diacepam.
- Inducción de la anestesia general: el fármaco que empleamos en la mayoría de los pacientes fue el propofol, aunque en alguna ocasión se utilizó tiopental sódico. Y en aquellos perros cuyo estado de salud era crítico se optó por la inducción directa mediante mascarilla y sevofluorano.
- En el mantenimiento de la anestesia se emplearon isofluorano o sevofluorano.

Los parámetros que es posible monitorizar una vez que el animal está en el interior de la resonancia magnética son las pulsaciones por minuto, las respiraciones por minuto y el trazado electrocardiográfico mediante los módulos incorporados al propio aparato de resonancia, que están específicamente adaptados para no interferir con el imán ni las antenas de radiofrecuencia. La fiabilidad de dichos módulos, sin embargo, no es del 100%, puesto que están diseñados para su uso en la especie humana.

En los perros que fue necesario premedicar o anestesiarse para realizar el estudio radiográfico, el anestesiador si tuvo oportunidad de recoger más parámetros de la

monitorización del paciente, como: pulsaciones por minuto, saturación de oxígeno en sangre, respiraciones por minuto, % de CO₂ en la mezcla de gases expirados y % de gas anestésico inspirado y expirado mediante un monitor de la casa HEWLETT-PACKARD® Modelo 65S.

Todos los datos obtenidos en la anestesia se contemplaron en una ficha anestésica, que pasó a formar parte del historial del animal.

5. Exploración mediante resonancia magnética:

Una vez que fue estimada la región de la columna en la que podía encontrarse la lesión, a través de el examen físico y la exploración radiológica, a aquellos animales sospechosos de padecer algún tipo de problema o alteración a nivel lumbosacro, se les realizó un estudio de imagen por resonancia magnética, para obtener un diagnóstico preciso, exponer al propietario la situación de su animal y los posibles tratamientos y poder emitir un juicio pronóstico.

El animal sedado se trasladó a la antesala de la resonancia magnética, donde se indujo la anestesia, que se mantuvo durante toda la exploración dentro de la sala de la resonancia magnética mediante gases anestésicos (isoflurano o sevoflurano). Aquellos perros que habían sido anestesiados para la exploración radiológica se trasladaron directamente a la sala del aparato de resonancia magnética, donde se mantuvo la anestesia inhalatoria.

Con el perro anestesiado y colocado sobre la camilla de la resonancia en decúbito supino y con la cola orientada hacia el imán, escogimos y colocamos alrededor del área lumbosacra la antena de radiofrecuencia en función del tamaño del animal. Es muy importante posicionar al animal correctamente para obtener unas imágenes de calidad en el estudio. Resulta fundamental que el animal esté centrado y que una línea imaginaria que lo atravesase por su línea media lo divida en dos mitades idénticas, para conseguir este posicionamiento nos valemos de múltiples posicionadores específicos para este modelo de resonancia.

Una vez cerrada la puerta de la sala que aísla el imán comenzábamos la exploración mediante resonancia magnética.

Con la primera serie que programábamos, denominada localizador, ubicábamos la región lumbosacra del animal en el interior del campo magnético; a continuación, programamos las siguientes series, orientándolas sobre la imagen del localizador para orientar los cortes de la forma más correcta posible. Habitualmente realizábamos dos localizadores perpendiculares entre sí, el primero de ellos sagital y sobre él realizábamos uno coronal.

Los localizadores son series potenciadas en T1, con ellos obtenemos imágenes de baja calidad, en cortos espacios de tiempo.

Seguidamente, sobre el localizador coronal programábamos la primera serie sagital en T1, mediante la cual ya obteníamos imágenes de alta calidad.

La serie sagital debe ser paralela a la columna y para ello ajustamos su orientación de manera manual sobre el localizador coronal de la columna de forma que al obtener las imágenes de los cortes uno de ellos coincidirá con el punto de máxima anchura del canal vertebral, en él podremos observar con mayor detalle la cauda equina y el cono medular. Los demás cortes de esta serie nos permiten ver en sentido paramedial hacia ambos lados el resto del canal vertebral y los agujeros intervertebrales de la zona lumbosacra sometida a estudio.

Si las imágenes obtenidas en esta serie potenciada en T1 eran correctas en cuanto a calidad y orientación, programábamos una serie igual, esta vez potenciada en T2. A continuación programábamos dos series axiales, potenciadas una en T1 y en T2 la otra, en todos aquellos puntos donde habíamos descubierto alguna alteración en las series sagitales.

Seguidamente, en los casos que lo creímos conveniente se realizó una serie de cortes coronales. Y del mismo modo, cuando estimamos que necesario para completar el estudio, procedimos a la administración endovenosa de contraste de gadolinio y programamos series potenciadas en T1 para obtener cortes en la orientación que consideramos más adecuada.

Obtenidos, registrados y archivados todos los datos sobre el estado del paciente, y una aproximación al diagnóstico y pronóstico, procedimos a realizar un informe previo, que nos permitiese tomar decisiones sobre los pasos a seguir a continuación.

En virtud de este diagnóstico y pronóstico y con el acuerdo y autorización de los propietarios unos animales fueron intervenidos quirúrgicamente o citados para una intervención quirúrgica posterior, otros se devolvieron a su veterinario para ser tratados médicamente y en otros se decidió la eutanasia, la cual se realizó en aquel momento y siempre que el propietario lo autorizó procedimos a realizar un estudio postmortem del área lumbosacra.

“De aquellos polvos vienen estos lodos”

(Refranero popular)

V- RESULTADOS

Para la realización de nuestro trabajo comenzamos estudiando 179 animales de la especie canina recibidos en la consulta pública de la Unidad de Cirugía y Diagnóstico por Imagen de la Facultad de Veterinaria de León, entre octubre del año 1998 y febrero de 2006, tanto remitidos por sus veterinarios clínicos como traídos directamente por sus propietario. Todos estos animales presentaban en una evaluación preliminar síntomas compatibles con el padecimiento de un síndrome de cauda equina.

Posteriormente, 106 de estos casos fueron desestimados para este estudio en algún momento de la progresión del mismo por presentar lesiones en otros niveles de la columna vertebral de mayor gravedad que las que presentaban a nivel de la cauda equina y/o lumbosacro; o bien por incumplimiento de las citas por parte de sus propietarios.

Por ello, definitivamente nuestro trabajo contempla el estudio de 73 casos clínicos de perros con problemas de cauda equina y/o a nivel lumbosacro bien únicamente a este nivel o bien de mayor relevancia que los que pudieran afectar a otras partes de la columna vertebral.

De estos 73 animales 20 (27,40%) fueron hembras y 53 (72,60%) machos, de edades comprendidas entre los dos y los dieciséis años de edad.

De pesos comprendidos entre los siete y los sesenta y dos kilos y agrupados en 23 grupos raciales como detallamos a continuación:

ALASKA MALAMUTE: 1 (1,37%) (1 macho)

BOXER: 1 (1,37%) (1 macho)

BRACO ALEMAN: 2 (2,74%) (2 machos)

BULLDOG INGLÉS: 1 (1,37%) (1 hembra)

CANICHE: 1(1, 37%) (1 macho)

CHOW-CHOW: 2 (2, 74%) (1 macho; 1 hembra)

COCKER SPANIEL INGLÉS: 6 (8,22%) (1machos; 5 hembras)

DOBERMAN: 1 (1,37%) (1 macho)

DOGO ALEMAN: 3 (4,11%) (3 machos)

EPAGNEUL BRETON: 2 (2,74%) (2 hembras)
FOX TERRIER: 1(1,37%) (1 macho)
GOS D'ATURA: 1 (1,37%) (1 macho)
GRIFFON: 1 (1,37%) (1 macho)
MASTÍN ESPAÑOL: 5 (6,85%) (3 machos; 2 hembras)
MESTIZOS: 8 (10,96%)(7 machos; 1 hembra)
PASTOR ALEMÁN: 23(32,88%) (17 machos; 6 hembras)
PASTOR BELGA MALINOIS: 1 (1,37%) (1 macho)
PODENCO: 2(2,74%) (2 machos)
ROTTWEILER: 5 (6,85%) (Todos machos)
ROUGE COLLIE: 2 (2,74)(1 macho; 1 hembra)
SETTER GORDON: 1(1, 37%) (1 hembra)
TECKEL ESTÁNDAR: 1(1,37%) (1 macho)
TERRANOVA: 1(1,37%) (1macho)

Con respecto a las enfermedades que afectan a las raíces nerviosas que conforman la cauda equina clasificadas en dos grupos: congénitas y adquiridas, y estos a su vez subdivididos respectivamente en cuatro y siete, conforme a la bibliografía consultada, obtuvimos once diagnósticos diferentes, que pasamos a detallar.

Tenemos que destacar antes, que en el caso de un ejemplar con sintomatología compatible, no emitimos un diagnóstico concreto mediante el estudio de imágenes por resonancia magnética, ante la falta de lesiones observables.

- ENFERMEDADES CONGÉNITAS: 2 enfermedades diagnosticadas. (2,74%)
 - Disgenesia caudal: 0 animales
 - Espina bífida: 0 animales
 - Vértebras supranumerarias (VRSN) (1,37%): 1animal
 - Estenosis lumbosacra congénita/ Quiste subaracnoideo (QS/EC) (1,37%): 1animal

- ENFERMEDADES ADQUIRIDAS: 9 diagnosticadas. (95,89%)
 - Espondilosis/espondiloartrosis deformante (DES/EAS)(2,74%): 2 animales.
 - Enfermedad degenerativa lumbosacra (EDLS)(72,60%):53 animales
 - Hernia discal (HD)(4,11%): 3 animales
 - Estenosis adquirida por protrusión del disco lumbosacro (PDLSE)(1,37%): 1 animal
 - Compresión de raíces nerviosas en su salida intervertebral (CRNN)(1,37%): 1 animal
 - Discoespondilitis (DIS) (4,11%): 3 animales
 - Traumatismo (TRAUMAT) (4,11%): 3 animales
 - Neoplasia (NEOPLASIA): 2 animales. (2,74%)
 - Embolismo fibrocartilaginoso (FEC) (1,37%): 1 animal
 - Mielomalacia ascendente (MMA) (1,37%): 1 animal

Para poder estudiar los resultados recogidos en la exploración general y neurológica nos fijamos en dos síntomas fundamentales: la marcha, que define y recoge finalmente los déficits neurológicos (propiocepción y reflejos espinales) y el dolor.

Establecimos una escala para la marcha con cinco niveles que fueron desde una marcha normal al paso y al trote, a la que denominamos M0 hasta el grado de paresia M4.

- M0: Normal al paso y trote
- M1: Normal al paso y ataxia leve en el trote o algún grado de cojera que permitía un desplazamiento a ritmo prácticamente normal.
- M2: Ataxia y/o cojera al paso y al trote.
- M3: Ataxia al paso e incapacidad para trotar. Dificultad grave para marchar.
- M4: Paresia de miembros posteriores.

Así mismo, para el dolor definimos cuatro niveles, desde aquellos animales que no mostraban dolor a la manipulación de la articulación lumbosacra (D0) mediante la hiperextensión de la cola en dirección dorso-craneal hasta los que sufrían un dolor intenso y lo manifestaban quejándose, dejándose caer al suelo o con una agresividad manifiesta (D3).

- D0: Sin dolor
- D1: Dolor leve
- D2: Dolor marcado/ moderado
- D3: Dolor intenso.

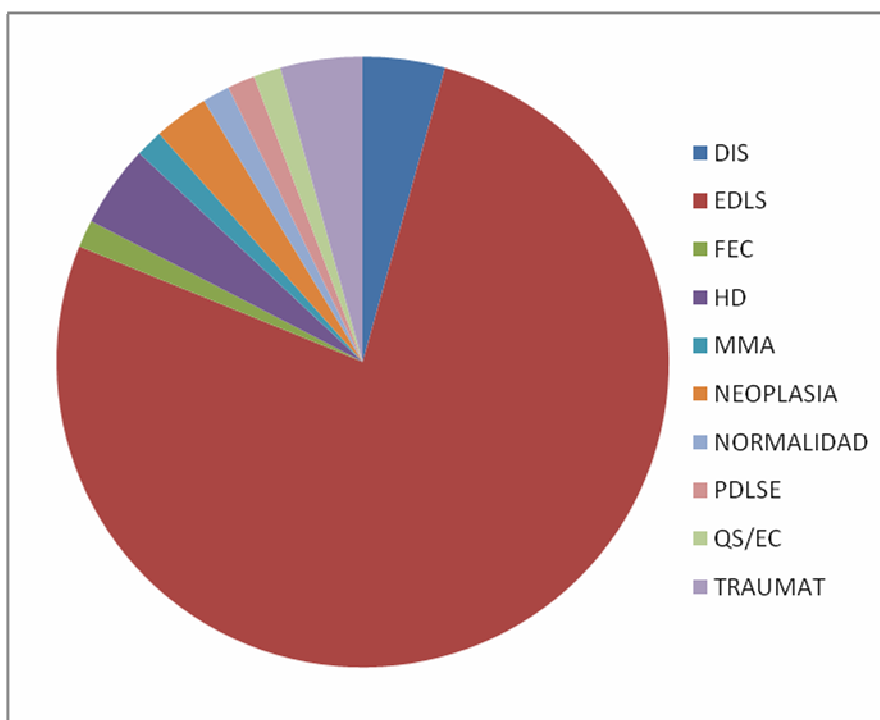
Organizados de este modo todos los datos compilados procedimos a realizar dos estudios estadísticos, uno descriptivo y analítico el otro, cuyos resultados finales a continuación detallamos

1. ESTADÍSTICA DESCRIPTIVA

1.1 DIAGNÓSTICOS ETIOLÓGICOS

DIAGNOSTICOS	FRECUENCIAS	% frecuencia	Intervalo de Confianza al 95%
CRNN	1	1,37%	0,03%-7,40%
DES/EAS	2	2,74%	0,33%-9,55%
DIS	3	4,11%	0,86%-11,54%
EDLS	53	72,60%	60,91%-82,39%
FEC	1	1,37%	0,03%-7,40%
HD	3	4,11%	0,86%-11,54%
MMA	1	1,37%	0,03%-7,40%
NEOPLASIA	2	2,74%	0,33%-9,55%
NORMALIDAD	1	1,37%	0,03%-7,40%
PDLSE	1	1,37%	0,03%-7,40%
QS/EC	1	1,37%	0,03%-7,40%
TRAUMAT	3	4,11%	0,86%-11,54%
VRNN	1	1,37%	0,03%-7,40%
TOTAL	73	100%	

Tabla. 1 Frecuencias de diagnósticos etiológicos



Graf. 1 Frecuencia de diagnósticos etiológicos

Con un 95% de confianza el diagnóstico más frecuente con un 61%-80% para los animales que presentan sintomatología de síndrome de cauda equina será de Enfermedad Degenerativa Lumbosacra.

1.2 RAZAS

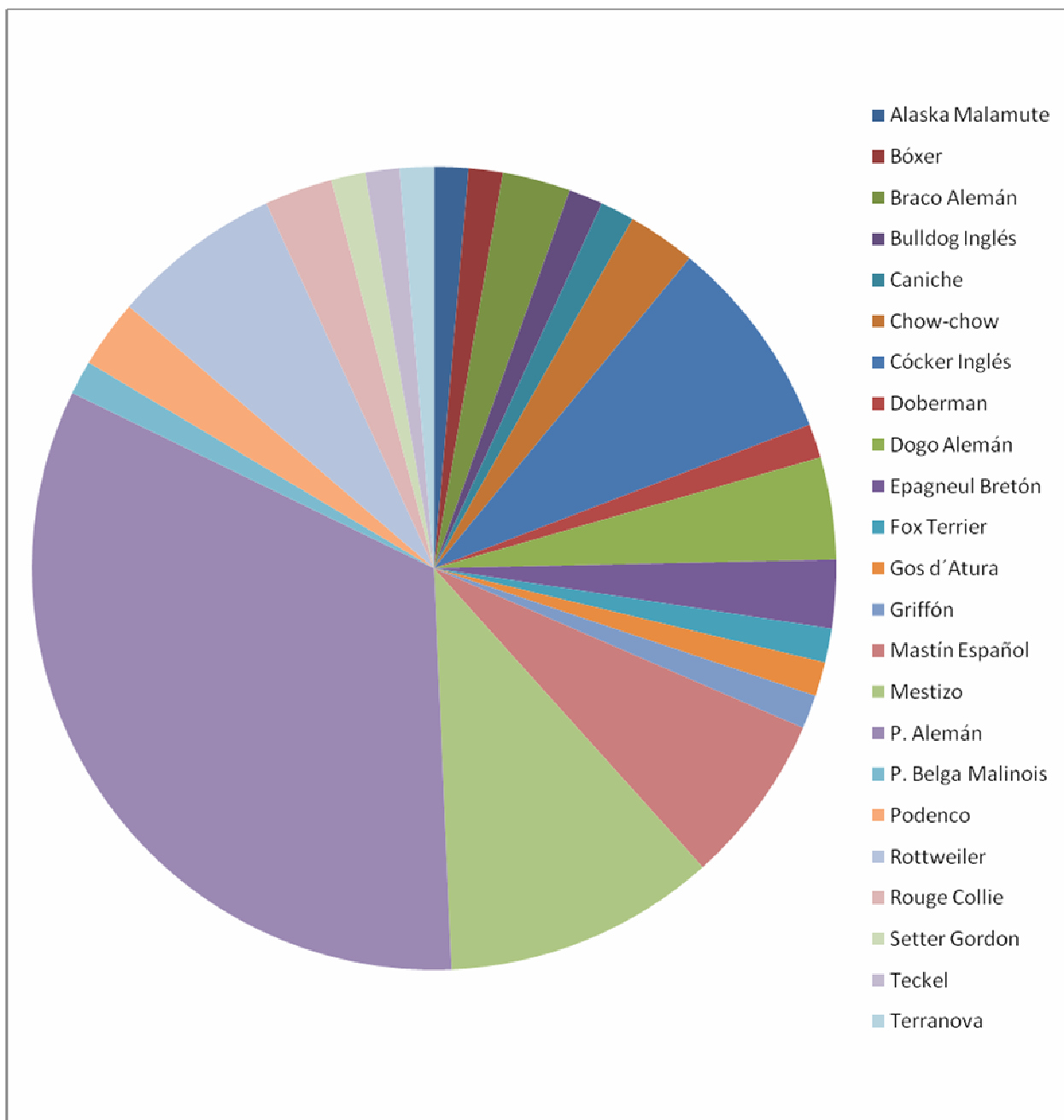
RAZA	FRECUENCIA	% frecuencia	Intervalo de Confianza al 95%
Alaska Malamute	1	1,37%	0,03%-7,40%
Bóxer	1	1,37%	0,03%-7,40%
Braco Alemán	2	2,74%	0,33%-9,55%
Bulldog Inglés	1	1,37%	0,03%-7,40%
Caniche	1	1,37%	0,03%-7,40%

Estudio mediante Resonancia Magnética del síndrome de Cauda Equina en el Perro y su Correlación con los Hallazgos Quirúrgicos y Postmortem

RESULTADOS
Zulima Suárez Díez

Chow-chow	2	2,74%	0,33%-9,55%
Cócker Inglés	6	8,22%	3,08%-17,04%
Doberman	1	1,37%	0,03%-7,40%
Dogo Alemán	3	4,11%	0,86%-11,54%
Epagneul Bretón	2	2,74%	0,33%-9,55%
Fox Terrier	1	1,37%	0,03%-7,40%
Gos d'Atura	1	1,37%	0,03%-7,40%
Griffón	1	1,37%	0,03%-7,40%
Mastín Español	5	6,85%	2,26%-15,26%
Mestizo	8	10,96%	4,85%-20,46%
P. Alemán	24	32,88%	22,33%-44,87%
P. Belga Malinois	1	1,37%	0,03%-7,40%
Podenco	2	2,74%	0,33%-9,55%
Rottweiler	5	6,85%	2,26%-15,26%
Rouge Collie	2	2,74%	0,33%-9,55%
Setter Gordon	1	1,37%	0,03%-7,40%
Teckel	1	1,37%	0,03%-7,40%
Terranova	1	1,37%	0,03%-7,40%
Total	73	100,00%	

Tabla. 2 Frecuencia de razas



Graf. 2 Distribución de población por la frecuencia de razas con síndrome de cauda equina

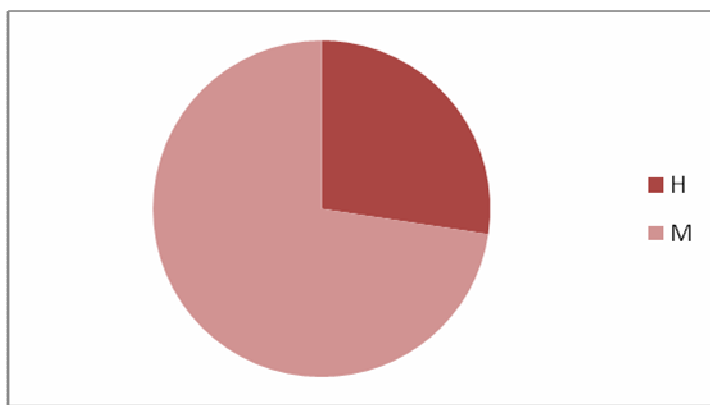
De los veintitrés grupos raciales con los que trabajamos, el pastor alemán (casi el 33%), seguido de los mestizos de peso medio-alto entre los 18 y 46 kilogramos (aproximadamente el 11%) y del rottweiler (casi el 7%), fueron los grupos de raza que

con mayor frecuencia presentaron un síndrome de cauda equina. De tal manera, que en el caso concreto del pastor alemán con un intervalo de confianza al 95% en un grupo de población que padezcan síndrome de cauda equina serán ejemplares de esta raza uno de cada cinco.

1.3 SEXO

SEXO	FRECUENCIA	% frecuencia	Intervalo de Confianza al 95%
H	20	27,40%	17,61%-39,09%
M	53	72,60%	60,91%-82,39%
Total	73	100,00%	

Tabla. 3 Frecuencia del síndrome de cauda equina según el sexo



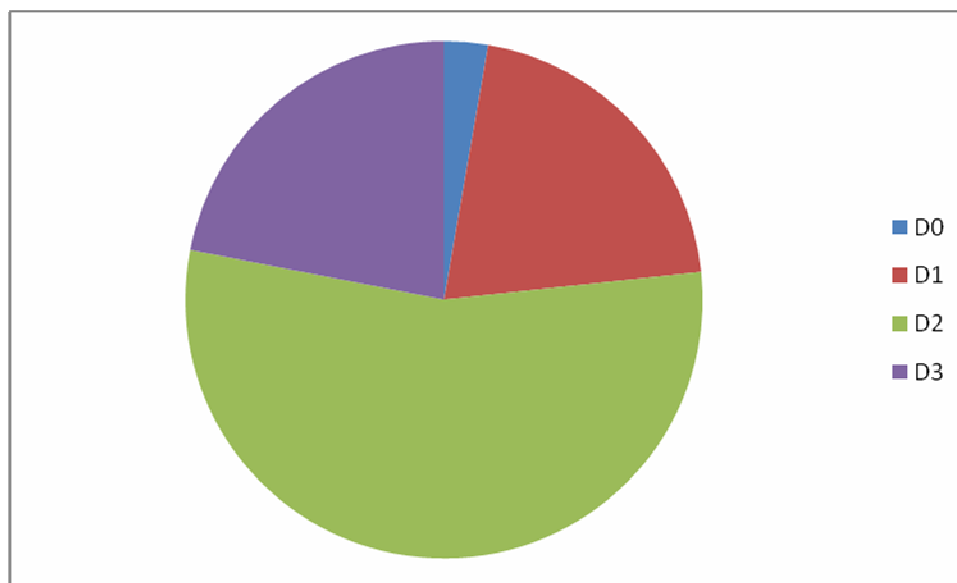
Graf. 3 Distribución por la frecuencia de síndrome de cauda equina según el sexo

Con respecto al sexo, los resultados obtenidos muestran que aproximadamente un tercio de los perros que padecen síndrome de cauda equina son hembras, frente a dos tercios de estos pacientes que son machos.

1.4 DOLOR

DOLOR	FRECUENCIA	% frecuencia	Intervalo de Confianza al 95%
D0	2	2,74%	0,33%-9,55%
D1	15	20,55%	11,98%-31,62%
D2	40	54,79%	42,70%-66,48%
D3	16	21,92%	13,08%-33,14%
Total	73	100,00%	

Tabla. 4 Frecuencias para el grado de dolor



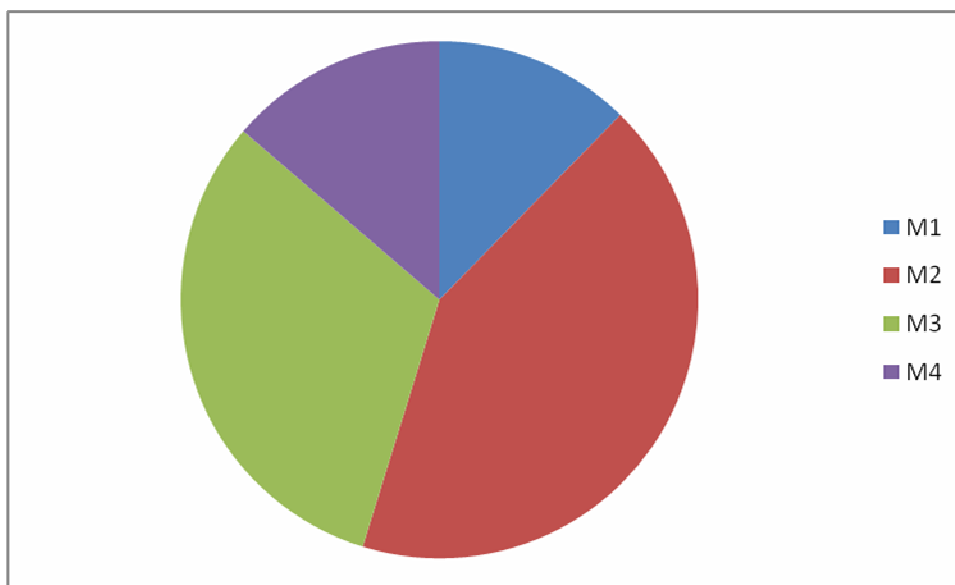
Graf. 4 Frecuencias para el grado de dolor

Cuando analizamos estadísticamente los datos con respecto al dolor en el caso de perros con síndrome de cauda equina, observamos que un poco más de la mitad sufren un dolor de grado medio, definido por nosotros como moderado-marcado (D2 =54,8%), mientras que la frecuencia con la que encontramos animales que padecen un intenso dolor (D3 =21,9%) se aproxima mucho a la frecuencia de aquellos pacientes para los que consideramos un dolor leve (D1= 20,5%)

1.5 MARCHA

MARCHA	FRECUENCIA	% frecuencia	Intervalo confianza al 95%
M1	9	12,33 %	5,80-22,12 %
M2	31	42,47 %	30,97-54-59%
M3	23	31,51 %	21,13-43,44%
M4	10	13,70 %	6,77-23,75%
Total	73		

Tabla. 5 Frecuencias para el nivel de la marcha



Graf. 4 Frecuencias para el nivel de la marcha

Si nos fijamos en el tipo y calidad de la marcha en estos pacientes con síndrome de cauda equina obtenemos para un intervalo de confianza del 95% que entre el 31% y el 55% de ellos presentan una marcha definida por nosotros como M2: ataxia y/o cojera al paso y al trote.

1.6 PESO

PESO	Media	Desviación estándar	Mínimo	Máximo	Percentil 25%	Mediana	Percentil 75%	Moda
Kg	34,19	15,16	7	72	26	33	40	28

Tabla. 6 Estadística descriptiva según el peso

Con respecto a la variable numérica del peso podemos observar que el peso medio de los perros que presenta síndrome de cauda equina es de 34 kilogramos.

1.7 EDAD

EDAD	Media	Desviación estándar	Mínimo	Máximo	Percentil 25%	Mediana	Percentil 75%	Moda
Años	7,01	2,96	2,00	16,00	5,50	7,00	8,00	8,00

Tabla. 6 Estadística descriptiva según la edad

La edad media de los animales con sintomatología de síndrome de cauda equina fue de siete años.

Así pues, a la vista de estos resultados, cabe concluir que con mayor probabilidad el animal que se puede presentar en consulta con un cuadro de síndrome de cauda equina será un perro macho de raza pastor alemán, de en torno a siete años de edad y con unos 34 kilos de peso.

2. ESTADÍSTICA ANALÍTICA

Para llevar a cabo esta parte del estudio estadístico comparamos los animales con síndrome de cauda equina provocado por Enfermedad Degenerativa Lumbosacra (53 individuos) con el resto de animales (20 ejemplares) que obtuvieron otros diagnósticos distintos como causa de dicho síndrome.

Los resultados fueron los que a continuación se detallan:

2.1 SEXO

SEXO	EDLS vs RESTO		Total
	EDLS	OTRAS	
H	17	3	20
Row%	85,00%	15,00%	100,00%
M	36	17	53
Row%	67,92%	32,08%	100,00%
TOTAL	53	20	73
Row%	72,60%	27,40%	100,00%

Tabla. 8 Estadística analítica para la variable sexo

Valor para χ^2 (Yates) 1,36 P=0, 24

Para un valor de confianza 95% existe significación estadística cuando p es menor o igual a 0,05; así pues aunque puede parecer que la Enfermedad Degenerativa Lumbosacra es algo más frecuente en las hembras, esta diferencia no resultó estadísticamente significativa cuando se analizó la frecuencia de este diagnóstico en hembras y en machos.

2.2 RAZAS

Con respecto a las 23 razas diferentes no fue posible hacer un análisis de χ^2 , ya que de la mayor parte de grupos raciales tenían una muestra insuficiente de individuos y en estas ocasiones en las que el valor esperado es menor de cinco χ^2 podría no ser un test válido. Así pues, analizamos los resultados comparando el grupo de raza Pastor Alemán frente al resto de animales de otras razas.

	EDLS vs RESTO		
P. Alemán vs Otros	EDLS	OTRAS	Total
OTROS	33	16	49
Row%	67,35%	32,65%	100,00%
P. Alemán	20	4	24
Row%	83,33%	16,67%	100,00%
TOTAL	53	20	73
Row%	72,60%	27,40%	100,00%

Tabla. 9 Estadística analítica para la variable raza

χ^2 (yates) 1,34

P= 0,25

Para un grado de confianza del 95% no existen diferencias significativas entre perros de raza pastor alemán y del resto de razas en un diagnóstico de enfermedad degenerativa lumbosacra.

2.3 DOLOR

	DOLOR				
EDLS vs RESTO	D0	D1	D2	D3	Total
EDLS	2	11	28	12	53
Row%	3,77%	20,75%	52,83%	22,64%	100,00%
OTROS	0	4	12	4	20
Row%	0,00%	20,00%	60,00%	20,00%	100,00%
TOTAL	2	15	40	16	73
Row%	2,74%	20,55%	54,79%	21,92%	100,00%

Tabla. 10 Estadística analítica para la variable dolor

χ^2 (Yates) 0,94

P=0, 81

Para un grado de confianza del 95% no existen diferencias significativas estadísticas entre el nivel de dolor que padecen los animales con Enfermedad Degenerativa Lumbosacra y el del resto que obtuvieron otros diagnósticos.

2.4 MARCHA

	MARCHA				
EDLS vs RESTO	M1	M2	M3	M4	Total
EDLS	8	24	18	3	53
Row%	15,09%	45,28%	33,96%	5,66%	100,00%
RESTO	1	7	5	7	20
Row%	5,00%	35,00%	25,00%	35,00%	100,00%
TOTAL	9	31	23	10	73
Row%	12,33%	42,47%	31,51%	13,70%	100,00%

Tabla. 11 Estadística analítica para la variable nivel de la marcha

χ^2 (Yates) 11,06

P=0,01

En nuestra comparación resultó que para un grado de confianza del 95% existen diferencias estadísticamente significativas cuando hablamos de la facilidad o dificultad en la marcha entre perros con diagnóstico de Enfermedad Degenerativa Lumbosacra y el resto de perros con otros diagnósticos.

La Enfermedad Degenerativa Lumbosacra se asocia a una menor dificultad en la marcha que en el resto de diagnósticos realizados.

2.5 EDAD

En la comparación de edades entre animales con diagnóstico de Enfermedad Degenerativa Lumbosacra y el resto con otros diagnósticos realizamos primeramente el Test de Barlett para comprobar la homogeneidad de las varianzas y obtuvimos los resultados que se muestran en la siguiente tabla:

	Individuos	Media	Desviación estándar
EDSL	53	7,45	3,17
Otros	20	5,85	1,95

	Mínima	Percentil 25%	Mediana	Percentil 75%	Máxima	Moda
EDSL	2,00	5,00	8,00	10,50	16,00	8,00
Otros	3,00	4,00	6,50	7,00	9,00	7,00

Tabla. 12 Estadística analítica para la variable edad

Los resultados del Test de Bartlett $\chi^2 = 5,41$ y un valor de $p = 0,02$ (inferior a 0,05) indican que no hay una homogeneidad de varianzas; por lo tanto no fue apropiado usar ANOVA y en su lugar utilizamos para la comparación el test no paramétrico de Kruskal-Wallis. Obteniendo unos resultados de $H = 5,43$ y un valor de $P = 0,02$; indicando que existen diferencias significativas con respecto a la edad. La edad media de los animales diagnosticados de Enfermedad Degenerativa Lumbosacra fue significativamente superior a la del resto de los animales con otros procesos.

2.6 PESO

Con respecto a la comparación de pesos entre animales con diagnóstico de Enfermedad Degenerativa Lumbosacra y el resto con otros diagnósticos realizamos, al igual que en el caso de las edades, el Test de Barlett para comprobar la homogeneidad de las varianzas y obtuvimos estos resultados:

	Individuos	Media	Desviación estándar
EDLS	53	34,94	13,98
Otros	20	32,20	18,19

	Mínimo	Percentil 25%	Mediana	Percentil 75%	Máximo	Moda
EDLS	9	28	35	40	72	28
Otros	7	14	31	40	66	26

Tabla. 13 Estadística analítica para la variable peso

Los resultados del Test de Bartlett $\chi^2 = 2,04$ y un valor de $p = 0,15$ (superior a 0,05) indican que hay una homogeneidad de varianzas que nos permite emplear el Test paramétrico Anova.

Los resultados obtenidos en Anova fueron: $F = 0,47$ y $p = 0,49$, por lo tanto no hay diferencias estadísticamente significativas con respecto a los pesos de ambos grupos, o sea entre los que tuvieron Enfermedad Degenerativa Lumbosacra y el resto.

3. RESULTADOS DE IMÁGENES, HALLAZGOS QUIRÚRGICOS Y POSTMORTEM

Mostramos seguidamente los resultados obtenidos con las imágenes de resonancia magnética para cada grupo con el mismo diagnóstico, y los de aquellos casos en los que se llevó a cabo una intervención quirúrgica o una inspección postmortem.

3.1 DIAGNÓSTICO VÉRTEBRAS SUPRANUMERARIAS Y/O TRANSICIONALES:

En los estudios sagitales potenciados en T1 y T2 se observó:

- Espondilosis entre L4 y L5
- Protrusión del disco L6-L7
- Extrusión del disco L5-L6
- Ausencia de señal de la grasa epidural

- Desplazamiento de la cauda equina hacia dorsal
- Hipointensidad de señal de los discos L7-L8 y lumbosacro

En los estudios coronales en T1 vimos:

- Morfología anómala de la vértebra transicional: apófisis transversa formando una pseudoarticulación con el ilion. Nivel de alcance del cono medular

En los estudios axiales en T1 y T2:

- Grado de estenosis del canal en distintos niveles.

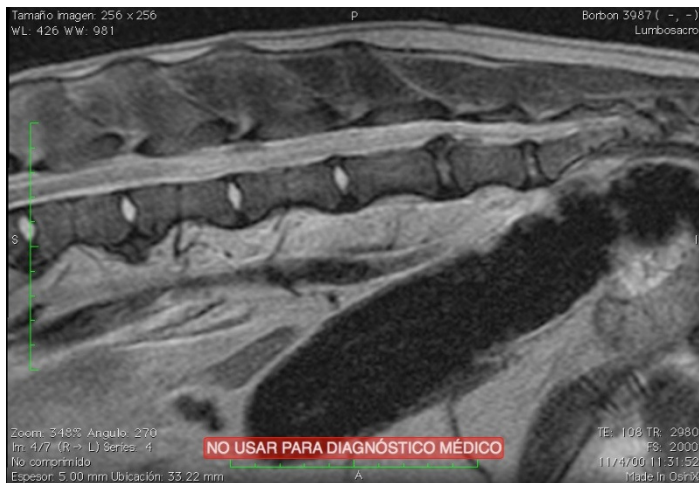

Fig.29 Sagital T2

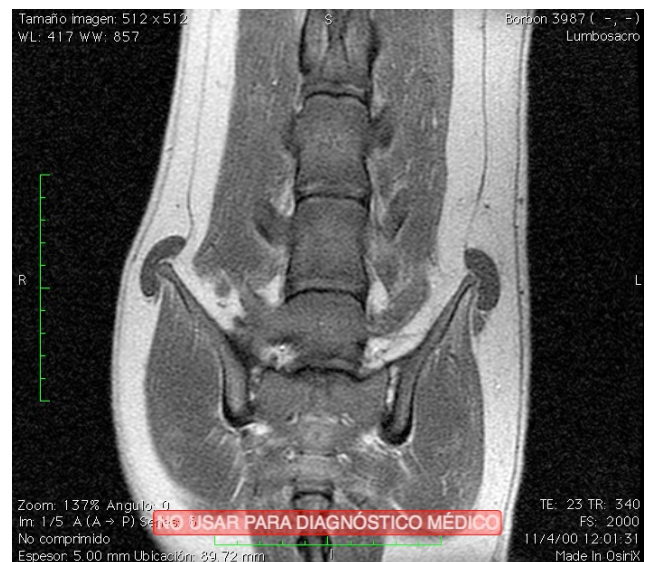

Fig.30 Coronal T2

3.2 DIAGNÓSTICO ESTENOSIS CONGÉNITA DEL CANAL Y QUISTE SUBARACNOIDEO

En los estudios sagitales potenciados en T1 y T2 se observó:

- Espondilosis ventral en todas las articulaciones de la columna lumbar y en la articulación lumbosacra.
- Degeneración (señal hipointensa en T2) del disco lumbosacro.
- Estrechamiento de agujeros intervertebrales y compromiso de la salida de las raíces nerviosas de ambos lados.

- Todo el canal medular es de menor anchura de lo normal.
- Ausencia de señal de la grasa epidural

En los estudios coronales en T1 y T2 vimos:

- Hipointensidad de señal del final del cono medular, que se ve engrosado, en T1 e hiperintensidad de esta imagen en T2
- Nivel de alcance del cono medular

En los estudios axiales en T1 y T2:

- Grado de estenosis del canal en todos los niveles.

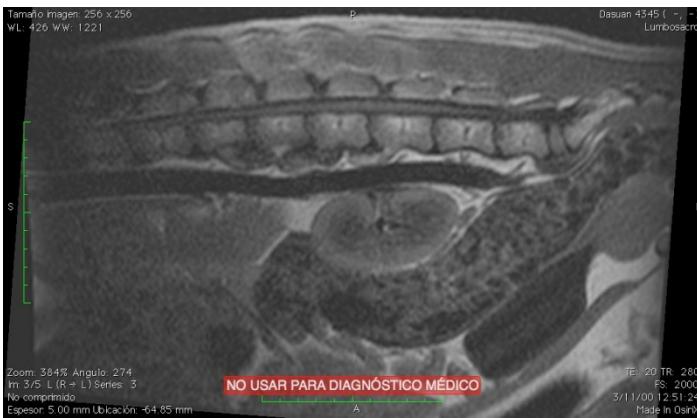

Fig.31 Sagital T1

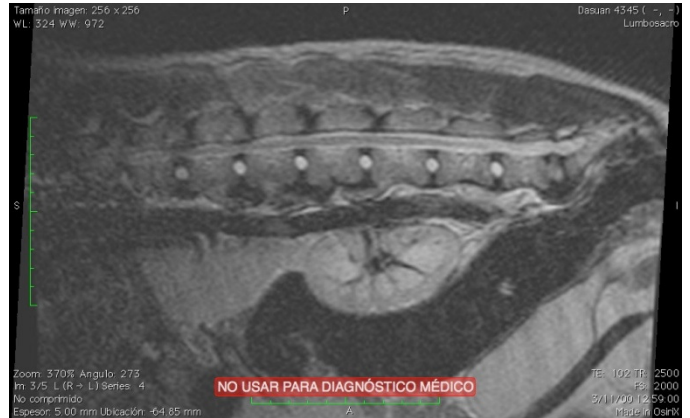

Fig.32 Sagital T2

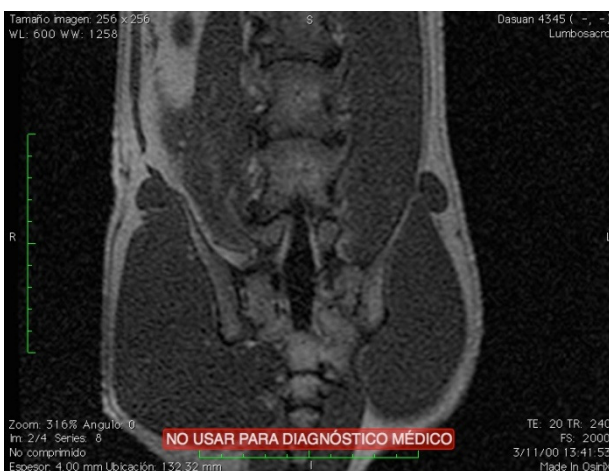

Fig.33 Coronal T2

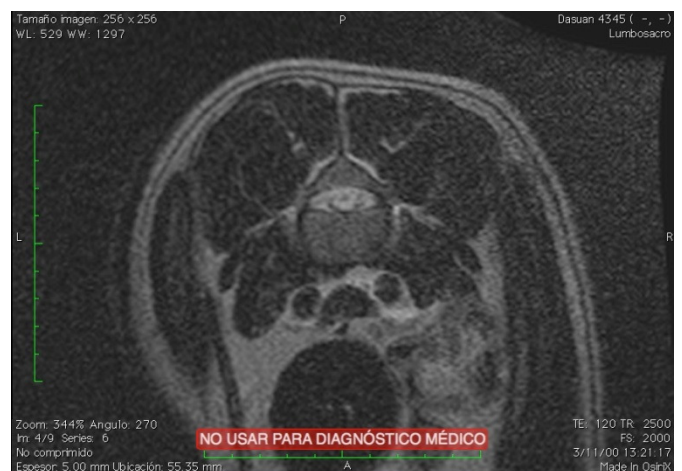

Fig.34 Axial T2

3.3 DIAGNÓSTICO COMPRESIÓN DE RAÍCES NERVIOSAS INTERVERTEBRALES LUMBOSACRAS

En los estudios sagitales potenciados en T1 y T2 se observó:

- Hipointensidad del disco lumbosacro en su borde dorsal.
- Hipointensidad de los espacios intervertebrales lumbosacos.
- Protrusión leve del disco lumbosacro
- Hipertrofia del ligamento amarillo.
- Disminución de señal de la grasa epidural.
- Reacciones de espondilosis de distintos grados en la columna lumbar y lumbosacra.

En los estudios coronales en T1 y T2: Es en este tipo de imágenes, las correspondientes a los cortes realizados en el plano coronal, donde mejor pudimos apreciar el grado de estenosis de los agujeros intervertebrales lumbosacos.

- Nivel de alcance del cono medular
- Estenosis grave de los agujeros intervertebrales lumbosacos.

En los estudios axiales y axiales paramediales en T1 y T2:

- Estenosis grave de los agujeros intervertebrales lumbosacos.

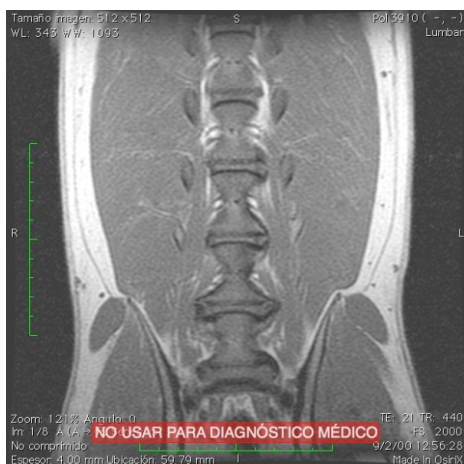

Fig.35 Coronal T2

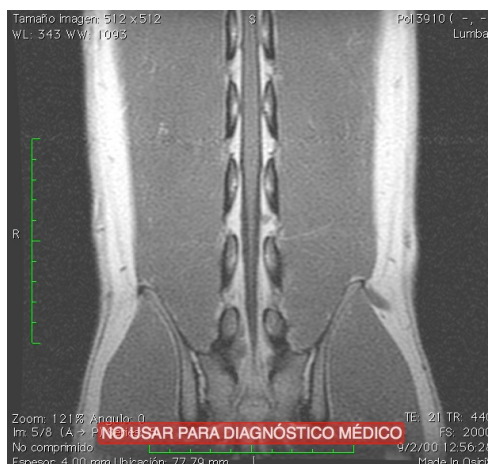

Fig.36 Coronal T2

3.4 DIAGNÓSTICO ESTENOSIS ADQUIRIDA POR PROTRUSIÓN DISCAL

En los estudios sagitales potenciados en T1 y T2 se observó:

- Hipointensidad del disco lumbosacro en su borde dorsal.
- Hipointensidad de los espacios intervertebrales lumbosacros.
- Protrusión del disco lumbosacro
- Hipertrofia del ligamento amarillo.
- Estrechamiento de agujeros intervertebrales y compromiso de la salida de las raíces nerviosas de uno o ambos lados.
- Todo el canal medular es de menor anchura de lo normal.
- Deformidad e hipointensidad de señal de los discos L5-L6, L6-L7 y lumbosacro. Con grados diferentes de afectación y degeneración, e incluso de protrusión hacia el canal.

En los estudios coronales en T1 y T2 vimos:

- Nivel de alcance del cono medular

En los estudios axiales en T1 y T2:

- Estenosis leve del canal sin causar compromiso grave de las raíces nerviosas de la cauda equina.

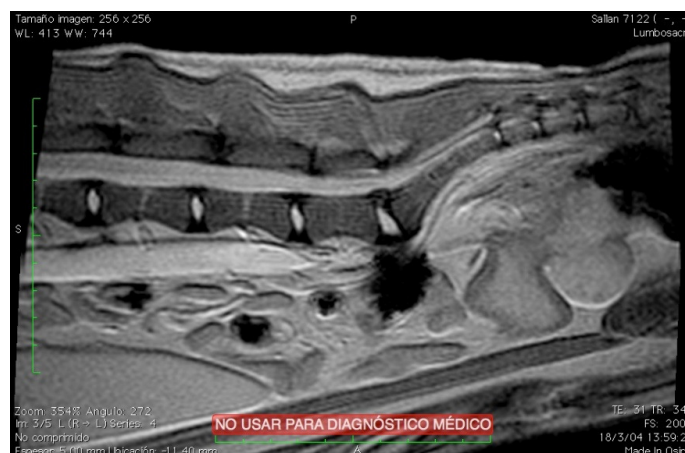

Fig.37 Sagital T2

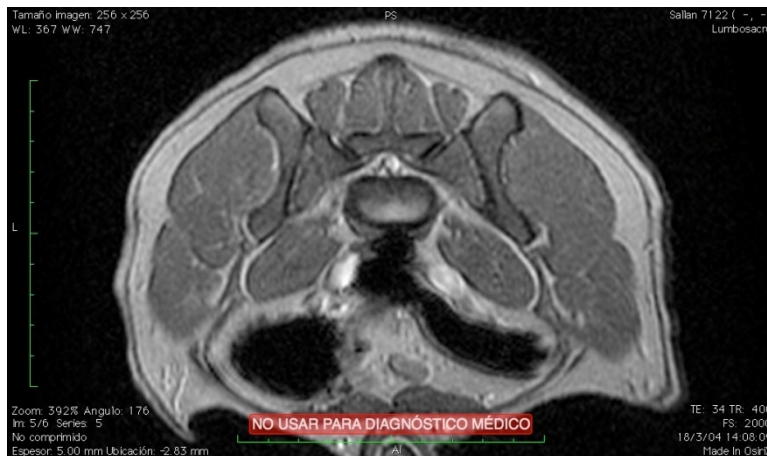

Fig.38 Axial T2

3.5 DIAGNÓSTICO MIELOMALACIA ASCENDENTE

En el estudio sagital potenciado en T1:

- Desplazamiento grave del sacro hacia dorsal

En el estudio sagital potenciado en T2:

- Señal hipointensa de los discos lumbares y lumbosacro.
- Señal hiperintensa de las estructuras nerviosas (cauda equina y médula espinal)

En los estudios coronales en T1 y T2:

- Nivel donde finaliza el cono medular

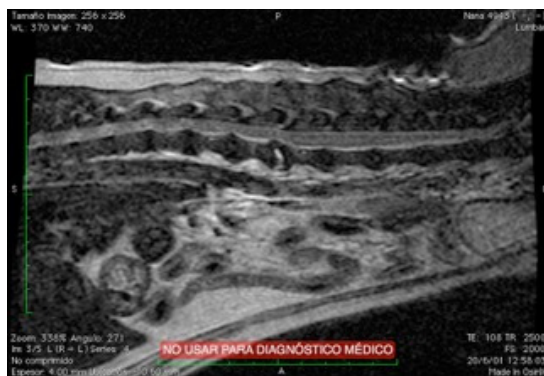


Fig.39 Sagital T2

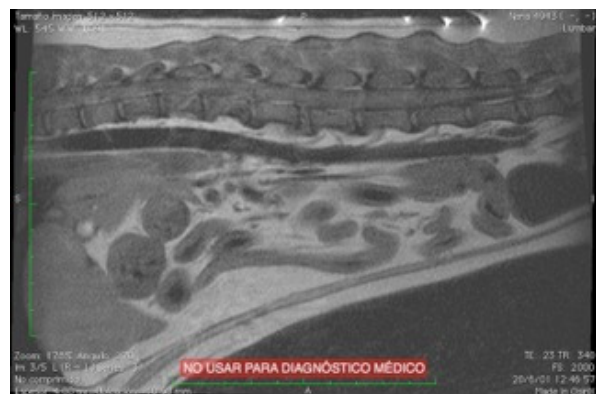

Fig. 40Sagital T1

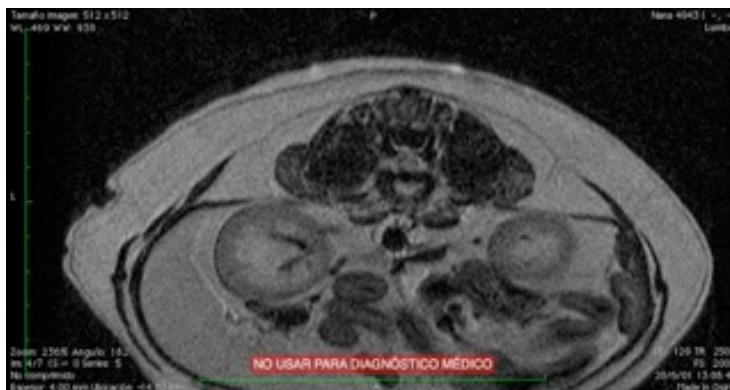

Fig. 41 Axial T2

3.6 DIAGNÓSTICO FIBROEMBOLISMO CARTILAGINOSO

En los estudios sagitales potenciados en T1 se observó:

- Normalidad.

Las imágenes sagitales potenciadas en T2 muestran:

- Afección de un área medular a nivel lumbar hiperintensa.

En los estudios axiales T2:

-Se observa la misma hiperintensidad observada en los cortes sagitales, sobre todo en el área dorsocentral, y un patrón de señal del parénquima medular heterogéneo.

En los estudios sagitales y axiales con administración de contraste de gadolinio:

- No se observan puntos de captación anómala de contraste.

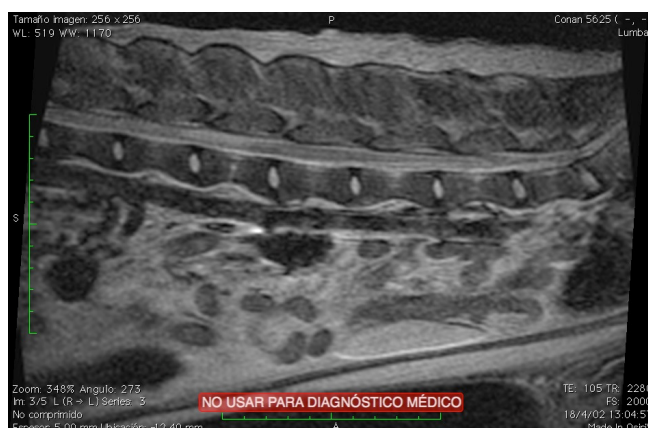


Fig. Sagital T2

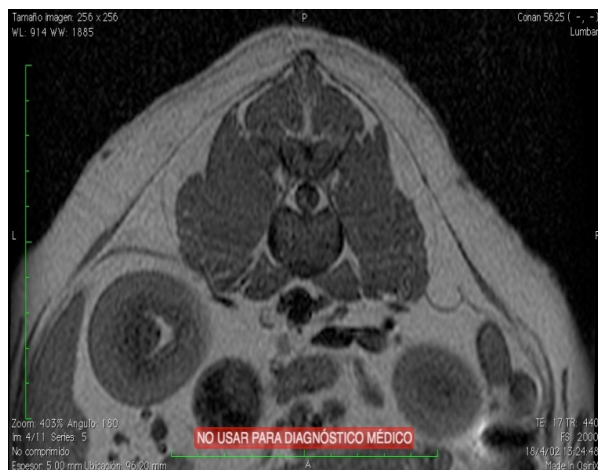

Fig. Axial T2

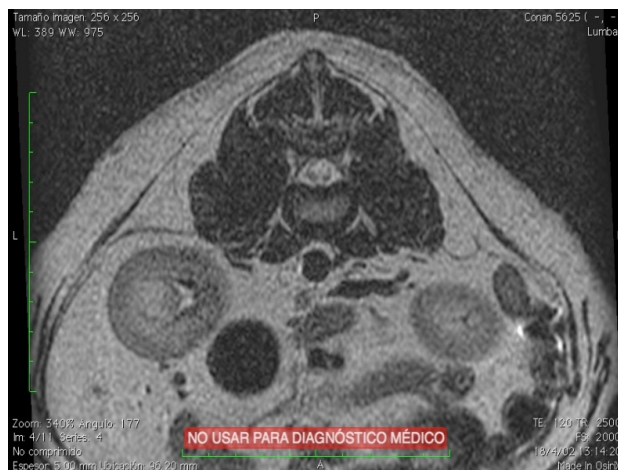

Fig. Axial T2

3.7 DIAGNÓSTICO ESPONDILOSIS Y ESPONDILOARTROSIS DEFORMANTE

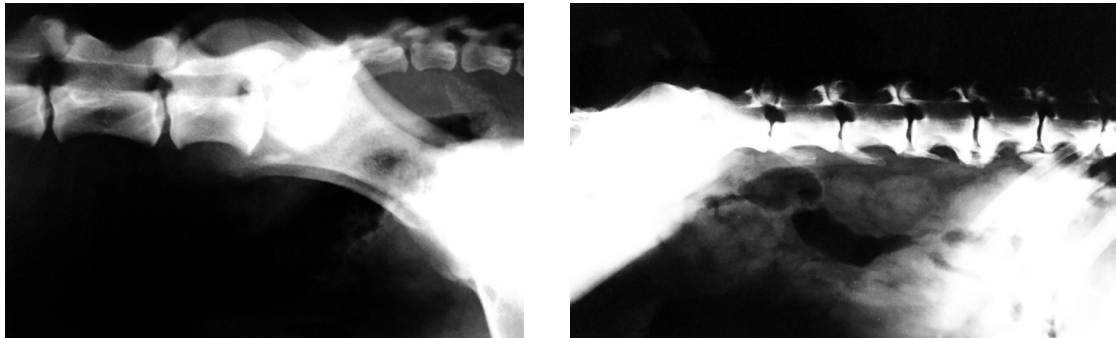En los estudios sagitales potenciados en T1 y T2 se observó:

- Desplazamiento del sacro en dirección cráneo ventral.
- Desalineación de las últimas vértebras lumbares.
- Deformidad e hipointensidad de señal de los discos L6-L7 y lumbosacro.
- Señal hipointensa de la grasa epidural.
- Cambios artrósicos en las carrillas articulares de las últimas vértebras lumbares y el sacro.

Es en los cortes sagitales, tanto en T1 como en T2, donde mejor podemos apreciar los daños que esta enfermedad provoca en el canal medular y la cauda equina. Cambios y daños que en muchas ocasiones pueden intuirse o sospecharse ya en las radiografías.

En los estudios coronales en T1 vimos:

- Desalineación del canal a nivel lumbar y lumbosacro



Figs. 45 y 46 Radiografías espondiloartrosis

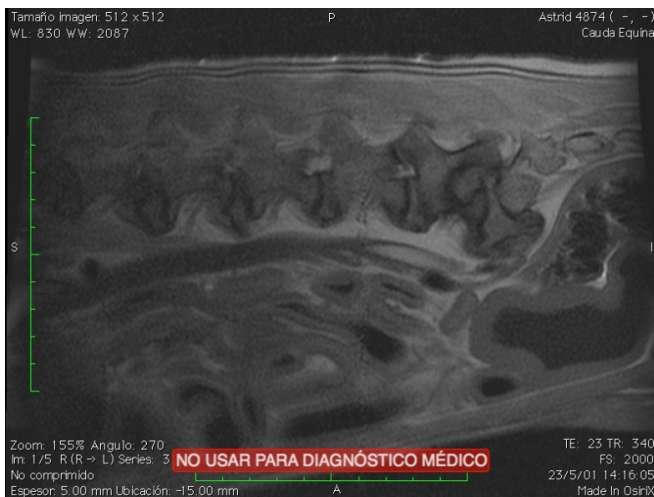

Fig. 47 Sagital T1

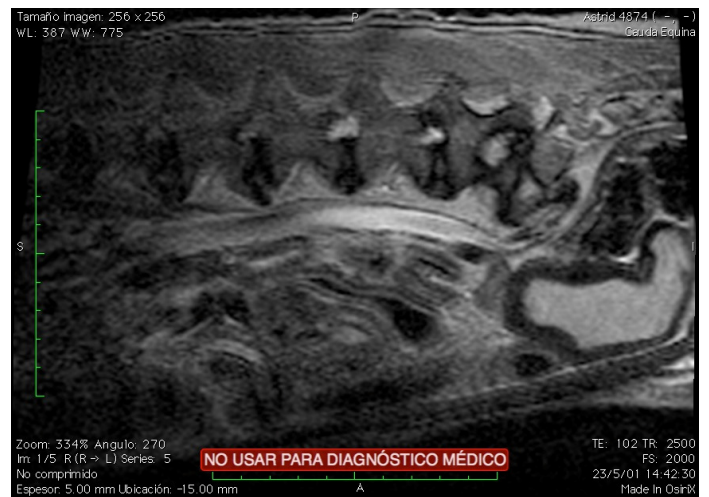

Fig. 48 Sagital T2

3.8 DIAGNÓSTICO NEOPLASIA

En los estudios sagitales potenciados en T1 y T2 se observó:

- Hipointensidad de señal del disco lumbosacro y L6-L7
- Cambios estructurales e invasivos en los cuerpos vertebrales.
- Punteado hipointenso en la grasa epidural de mayor o menor extensión.
- Masa que emite señal hiperintensa que invade el canal desplazando las raíces nerviosas de la cauda equina e incluso englobando las raíces nerviosas intervertebrales

En los estudios axiales en T1 y T2:

- Confirman lesiones observadas en los estudios sagitales.

- Mayor detalle de la invasión del canal por la masa.
- Lateralización, si existe, a la derecha o la izquierda de la masa.
- Ubicación y grado de compresión de las raíces nerviosas intervertebrales y de la cauda equina

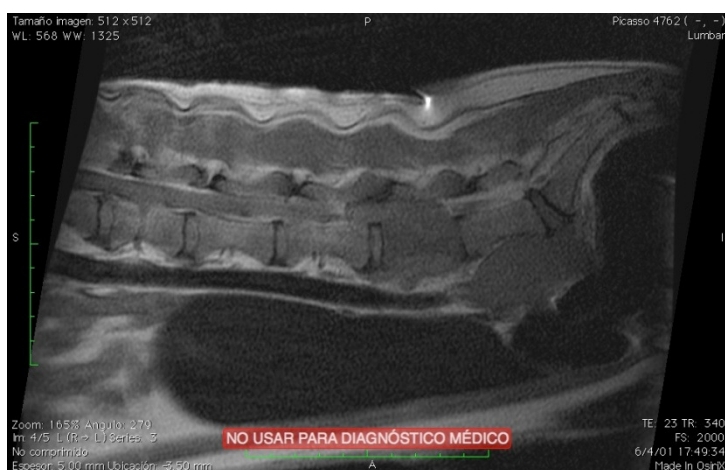

Fig. 49 Sagital T1

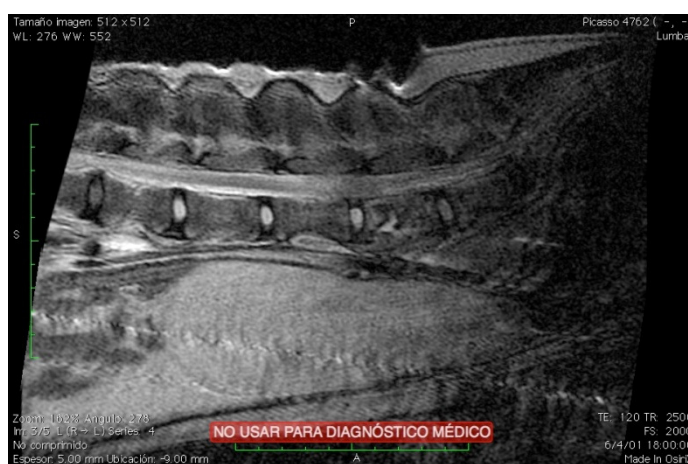

Fig. 50 Sagital T2

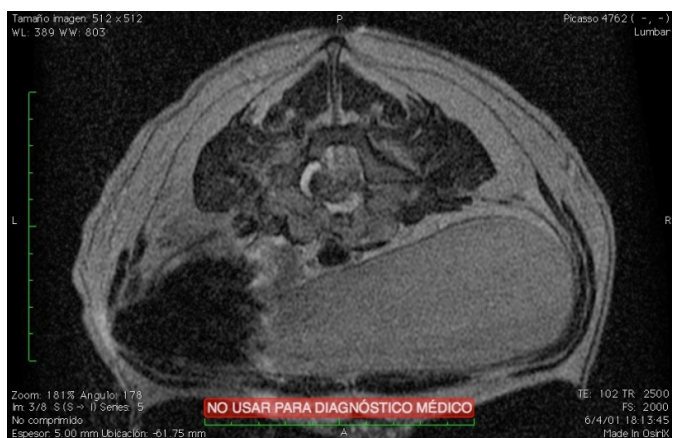

Fig. 51 Axial T2

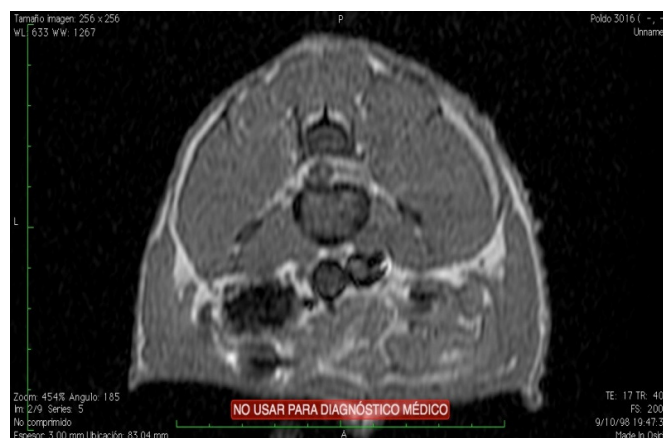

Fig. 52 Axial T2

3.9 DIAGNÓSTICO TRAUMATISMO

En los casos en los que el diagnóstico resultó ser de síndrome de cauda equina por etiología traumática no pudimos describir a penas coincidencias entre los tres animales con respecto a las imágenes por resonancia; puesto que en cada caso el traumatismo se produjo de un modo distinto y causó diferentes lesiones. No obstante constatamos

la utilidad imprescindible de los estudios por resonancia magnética en los tres casos para valorar el grado de afectación de las estructuras nerviosas, la presencia de edema y/o hematoma (señal hiperintensa en T2) y la compresión de la cauda equina provocada por material discal extrusionado.

Las imágenes que más información aportaron al respecto fueron las correspondientes a los estudios sagitales potenciados en T1 y T2.

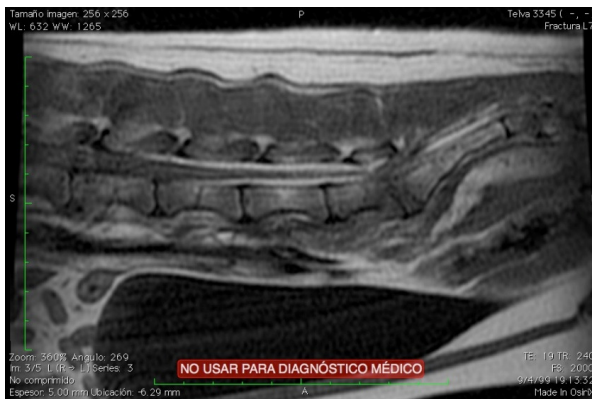

Fig. 53 Sagital T1

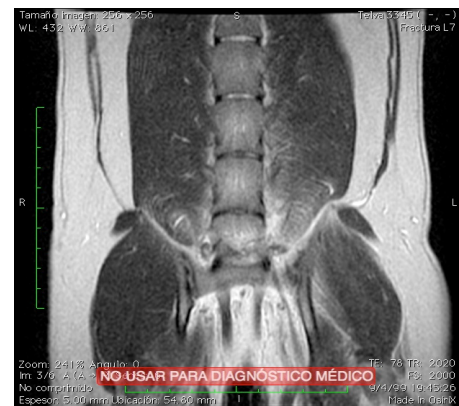

Fig. 54 Coronal T2

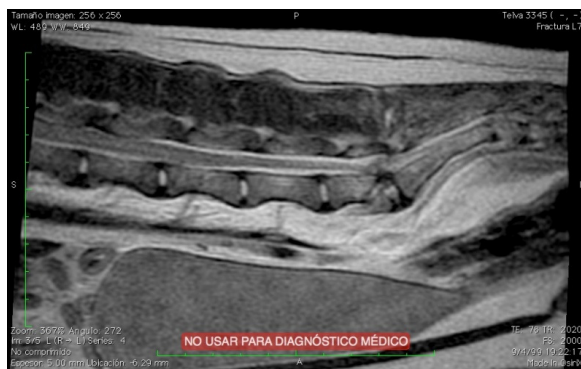

Fig. 55 Sagital T2

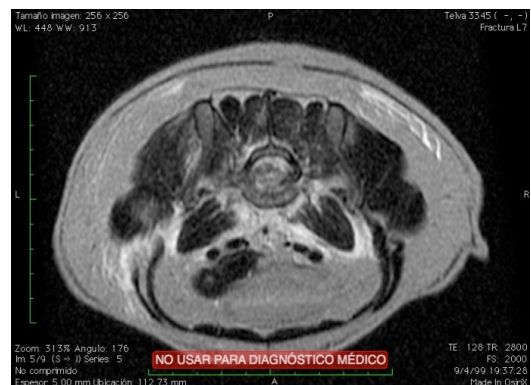

Fig. 56 Axial T2

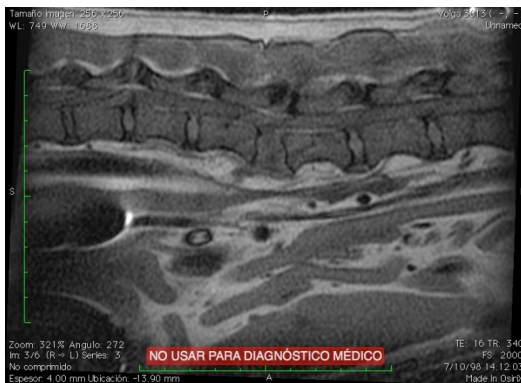


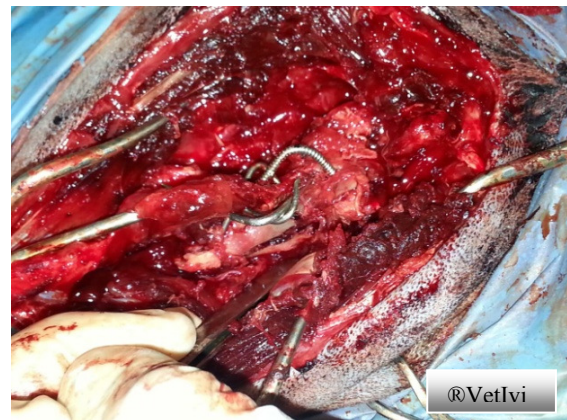
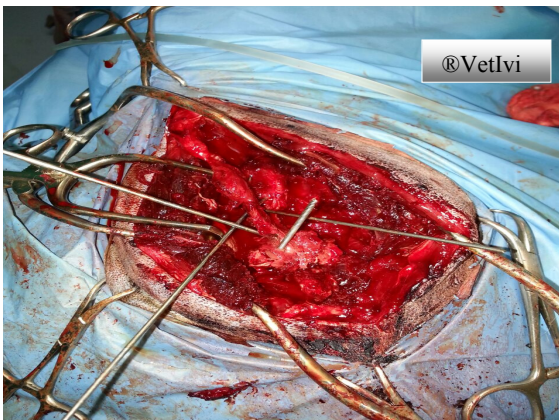
Fig. 57 Sagital T1

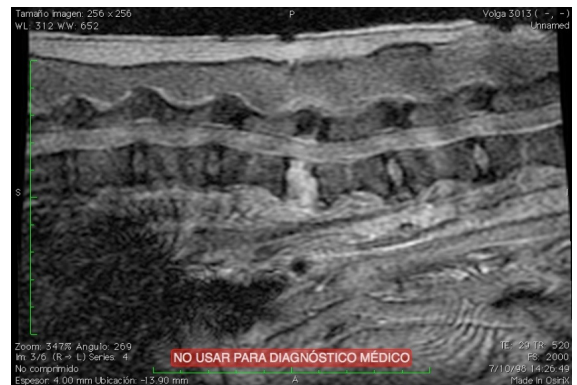

Fig. 58 Sagital T2

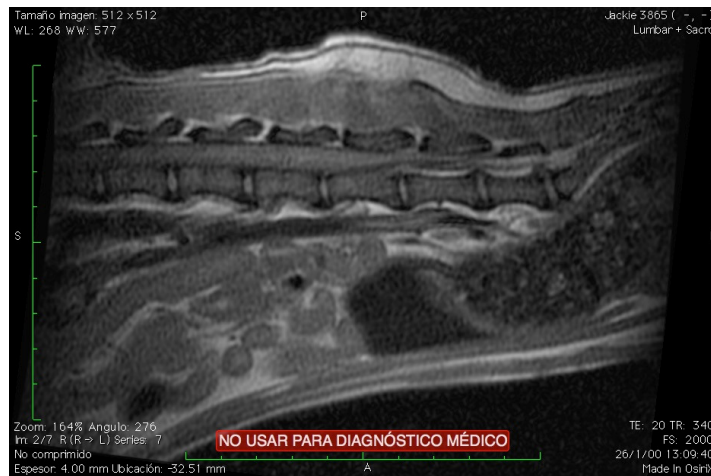

Fig. 59 Sagital T2



Figs. 60 y 61 Resolución quirúrgica

3.10 DIAGNÓSTICO DISCOESPONDILITIS

En los estudios sagitales potenciados en T1 y T2 se observó:

- Disco intervertebral lumbosacro desestructurado, con hipointensidad de señal.
- Signos de erosión y neoformación ósea.
- Masa hipo o hiperintensa paravertebral, según grado de agudeza del proceso y tipo de estudio, T1 o T2.
- Invasión del canal medular por material amorfo.

- Cambios en el tamaño e intensidad de órganos retroperitoneales como la próstata.

En los estudios coronales en T1 vimos:

- Nivel de alcance del cono medular.
- Cambios en la estructura discal (hipointensidad de señal)

En los estudios axiales en T1 y T2:

- Confirmación de los hallazgos de los estudios sagitales y coronal.

En los estudios efectuados tras la administración de contraste de gadolinio se vio

- Captación de contraste por parte del disco lumbosacro y del material epidural.

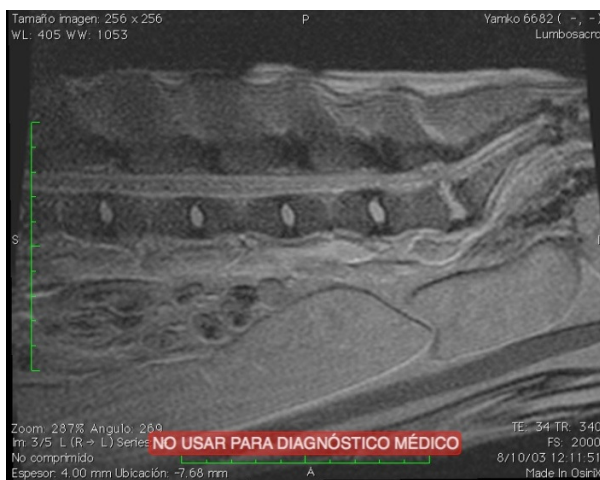

Fig. 62 Sagital T2

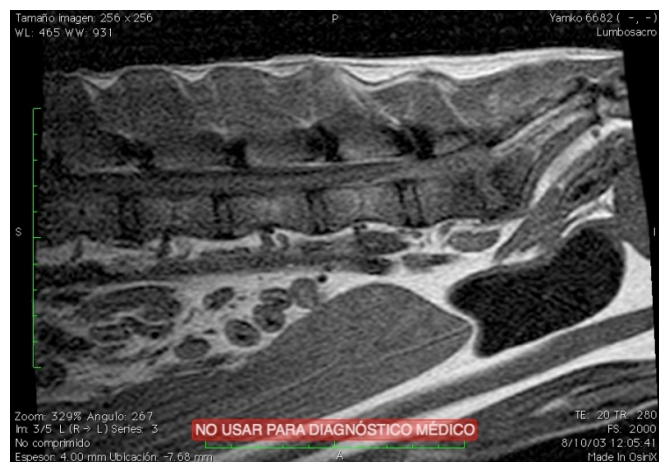


Fig. 63 Sagital T1

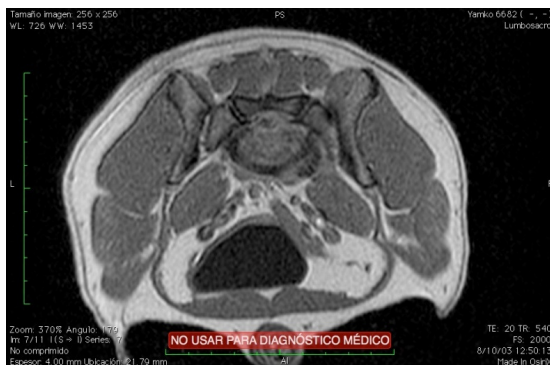

Fig. 64 Axial T2

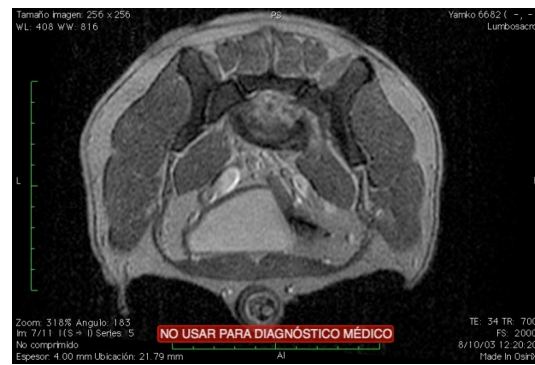

Fig. 65 Axial T2

Estudio mediante Resonancia Magnética del síndrome de Cauda Equina en el Perro y su Correlación con los Hallazgos Quirúrgicos y Postmortem

RESULTADOS
Zulima Suárez Díez

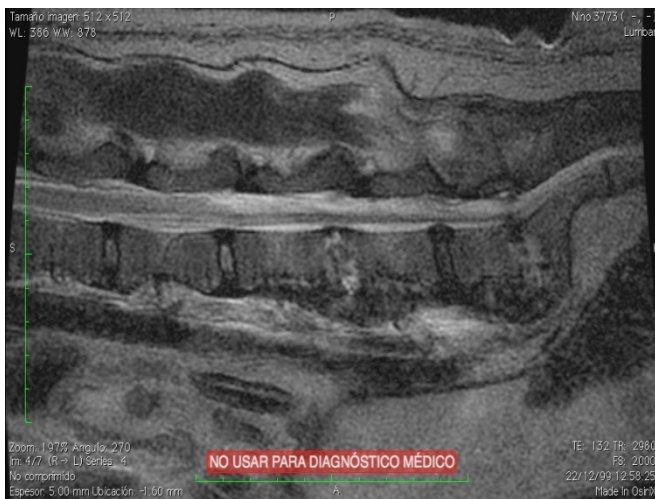
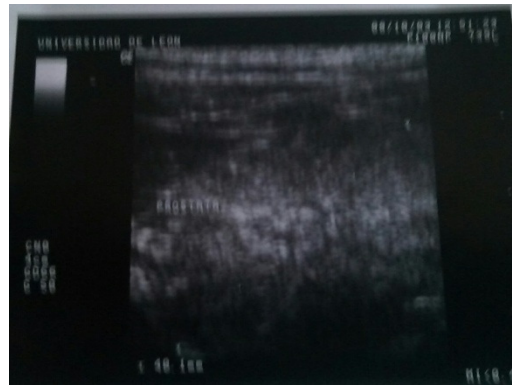
Fig.67 Sagital T2

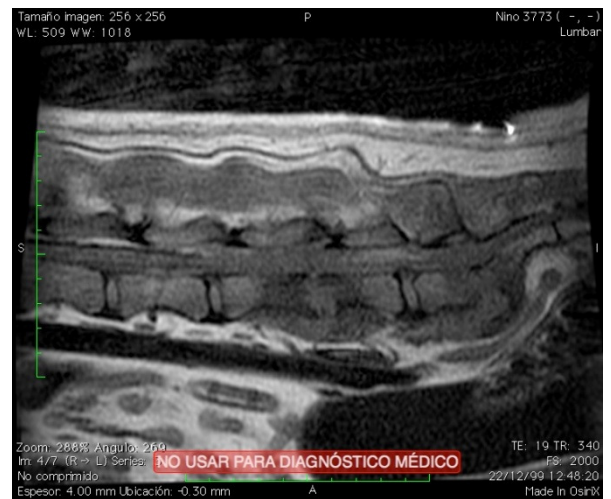

Fig.68 Sagital T2

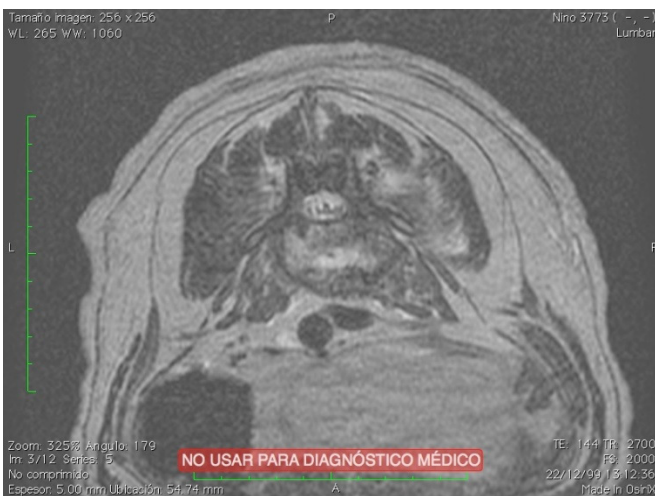

Fig.69 Axial T2

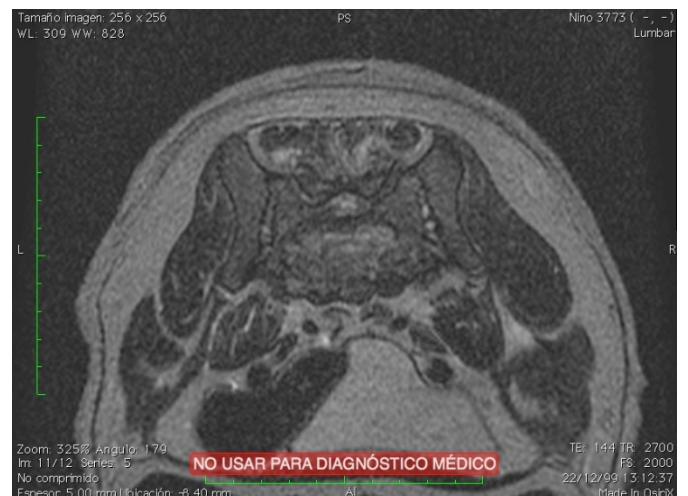

Fig.70 Axial T2

3.11 DIAGNÓSTICO HERNIA DISCAL LUMBOSACRA

En los estudios sagitales potenciados en T1 y T2 se observó:

- Desplazamiento y subluxación del sacro en dirección cráneo ventral.
- .Hipointensidad de señal del disco lumbosacro
- Extrusión de material discal hacia el canal
- Estrechamiento de agujeros intervertebrales y compromiso de la salida de las raíces nerviosas de uno u otro lado provocado por el material discal

En los estudios axiales en T1 y T2 observamos:

- Grado de estenosis del canal causado por el material discal extrusionado
- Grado de compromiso de las salidas de las raíces nerviosas por los agujeros intervertebrales.

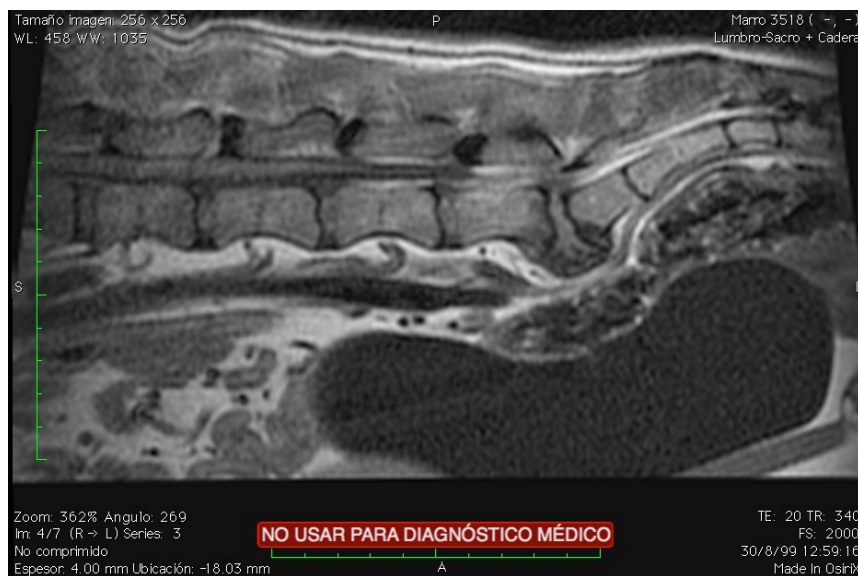

Fig.71 Sagital T1

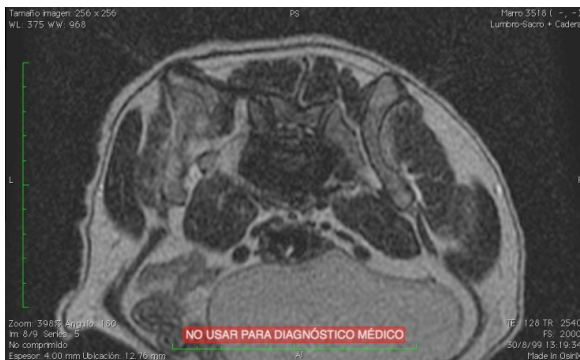


Fig.72 Axial T1

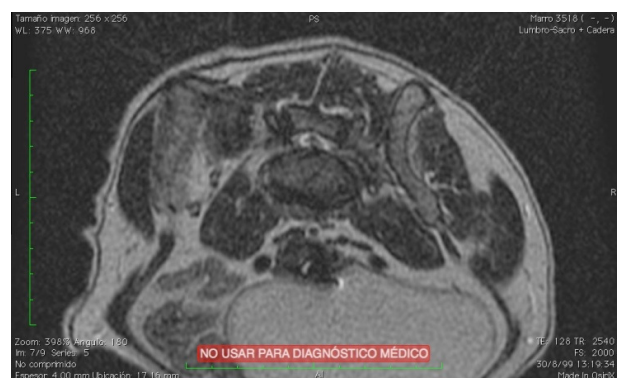
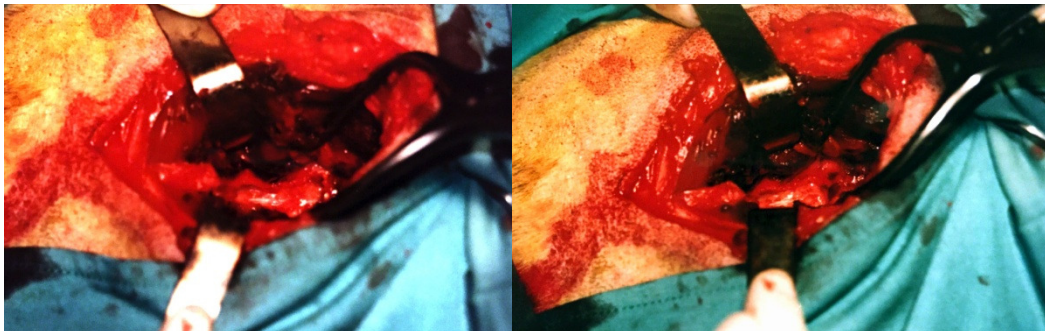
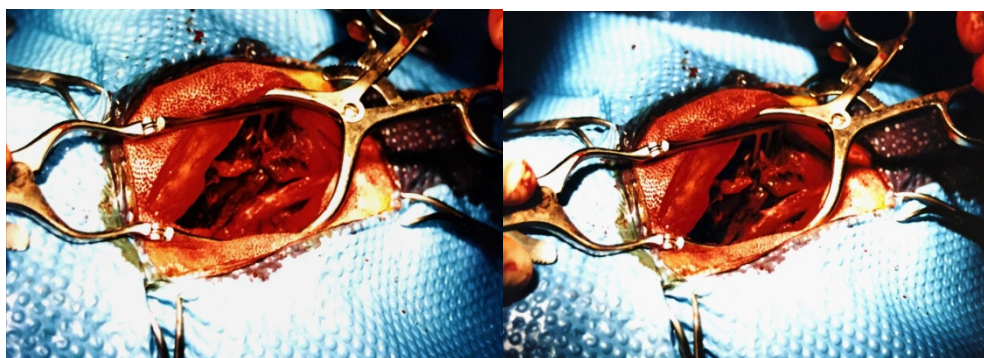


Fig.73 Axial T2



Figs. 74 y 75 Identificación de lesiones en la intervención quirúrgica



Figs. 76 y 77 Identificación de lesiones en la intervención quirúrgica

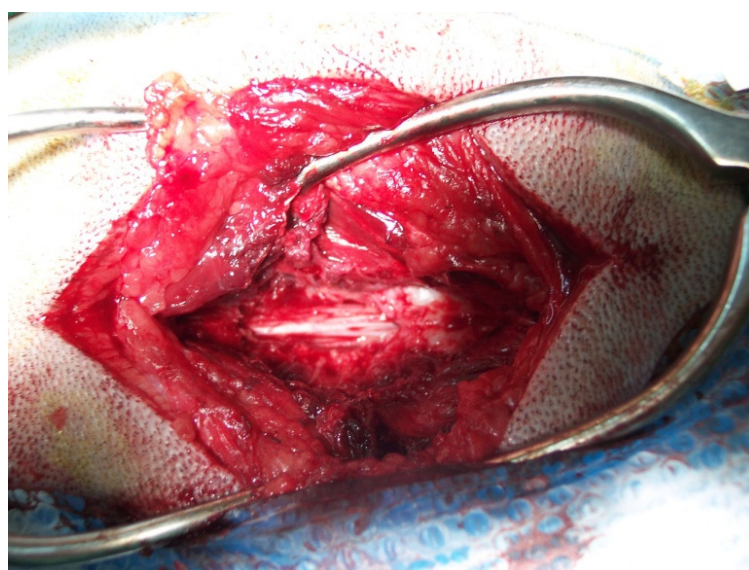


Fig. 78 Identificación de lesiones en la intervención quirúrgica

3.12 DIAGNÓSTICO ENFERMEDAD DEGENERATIVA LUMBOSACRA

En los estudios sagitales potenciados en T1 y T2 se observó:

- Desplazamiento del sacro en dirección cráneo ventral.
- Cambios artrósicos de las carillas articulares de las últimas vértebras lumbares y el sacro.
- Hipointensidad de señal de la grasa epidural
- Hipertrofia del ligamento amarillo.
- Estrechamiento de agujeros intervertebrales y compromiso de la salida de las raíces nerviosas de uno o ambos lados.
- Todo el canal medular es de menor anchura de lo normal.
- Deformidad e hipointensidad de señal de los discos L5-L6, L6-L7 y lumbosacro. Con grados diferentes de afectación y degeneración, e incluso de protrusión hacia el canal.

En los estudios coronales en T1 y T2 vimos:

- Nivel de alcance del cono medular

En los estudios axiales en T1 y T2:

- Grado de compromiso de salida las raíces nerviosas intervertebrales.
- Grado de estenosis del canal y de compromiso de las raíces nerviosas que forman la cauda equina.

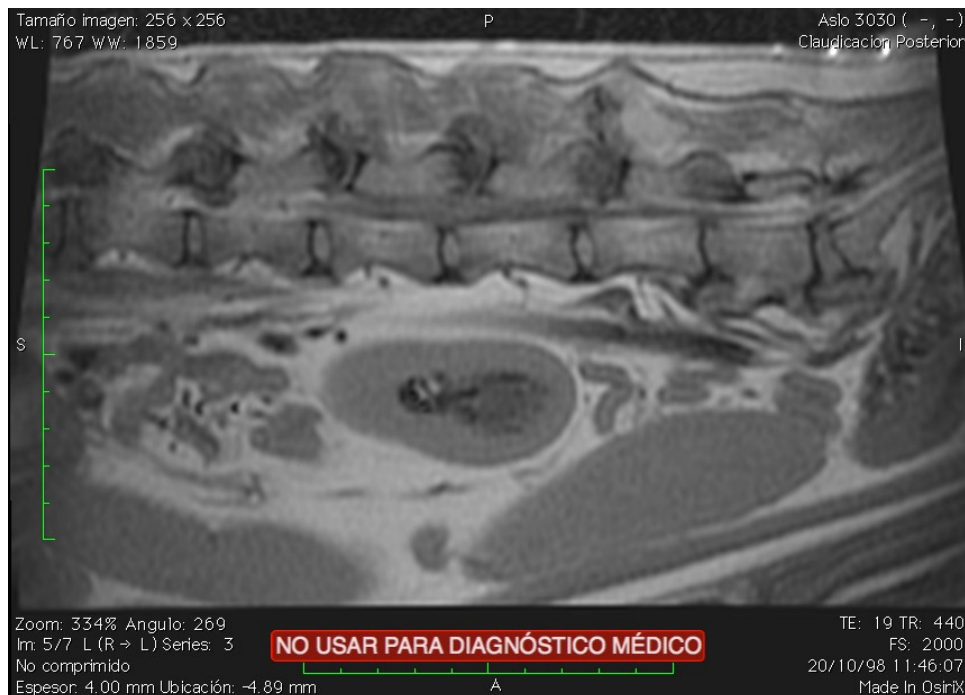

Fig.79 Sagital T1

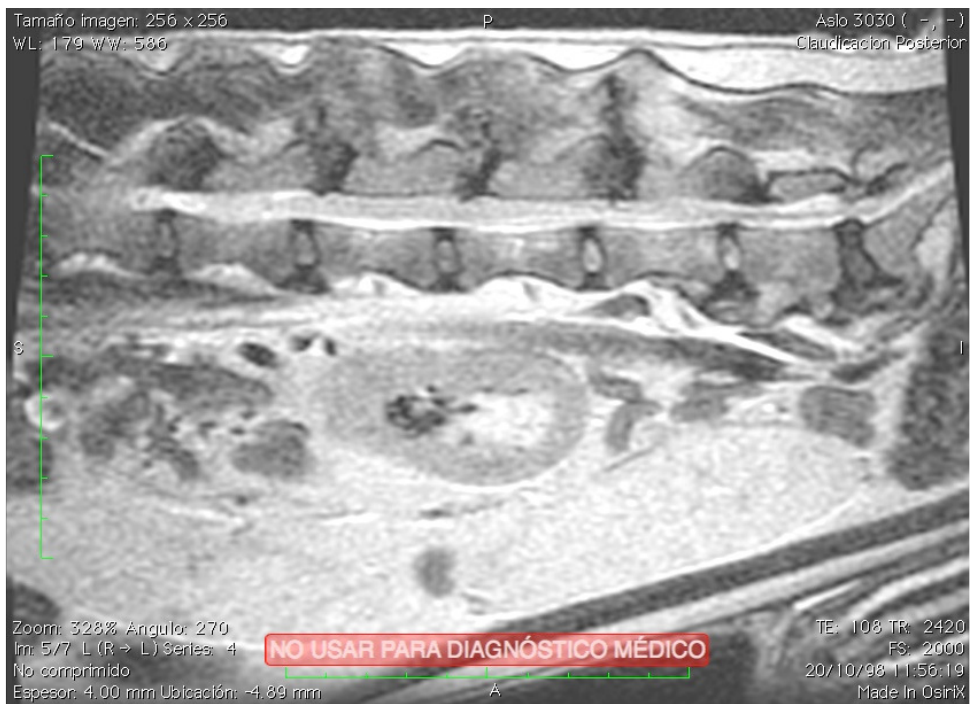
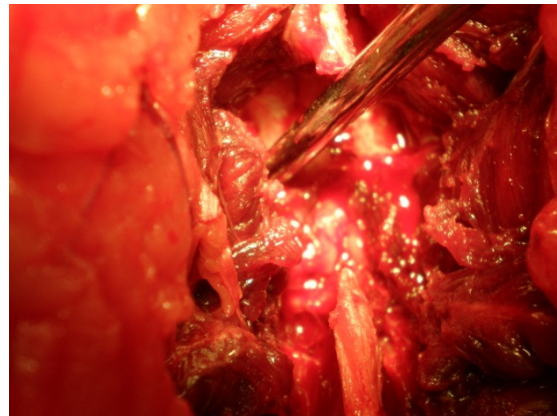
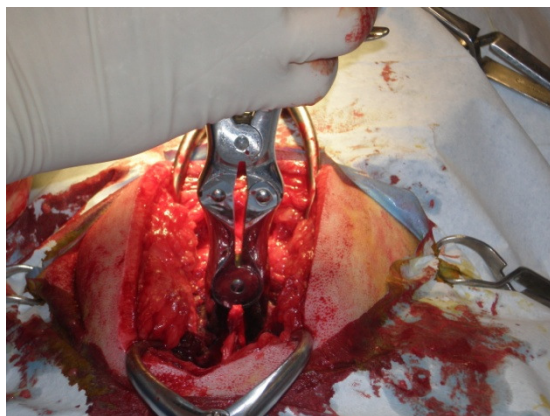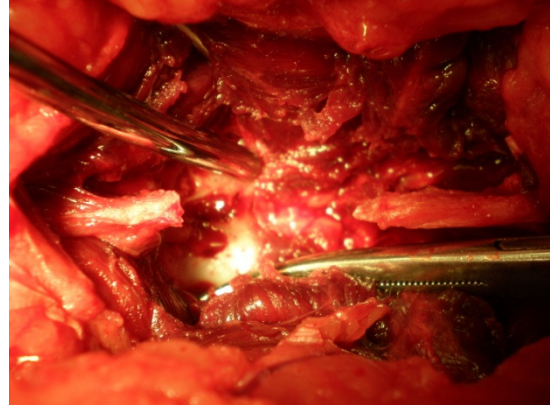
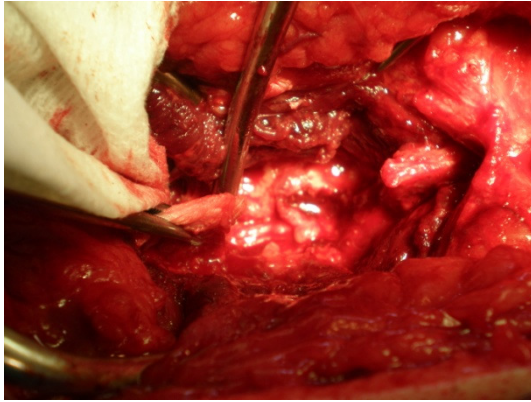


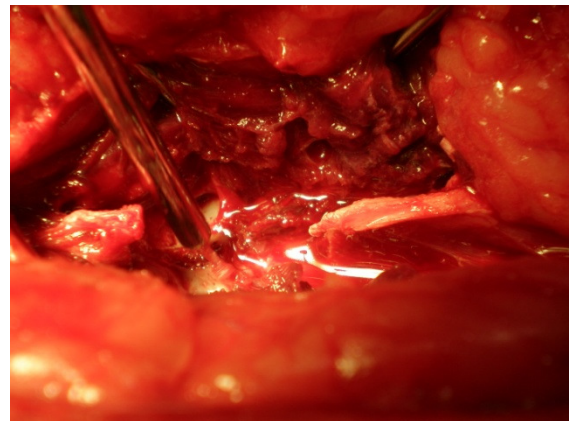
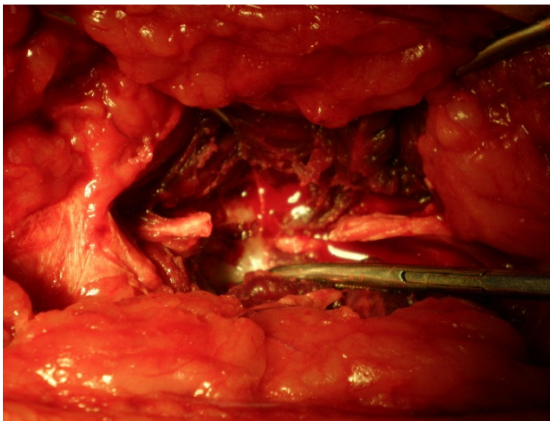
Fig.80 Sagital T2



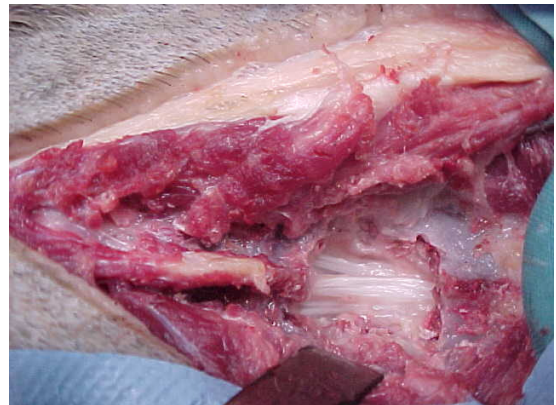
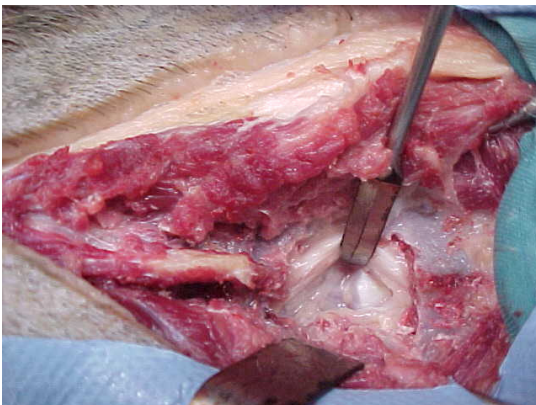
Figs.81 y 82 Resolución quirúrgica



Figs. 83 y 84 Identificación de lesiones en la intervención quirúrgica



Figs. 85 y 86 Identificación de lesiones en la intervención quirúrgica



Figs.87 y 88 Identificación postmortem de lesiones

En aquellos animales que fueron intervenidos quirúrgicamente o en los que llevamos a cabo una inspección postmortem del área lumbosacra comprobamos que existía una correlación coincidente entre las lesiones que veíamos en la imagen por resonancia y las reales en el animal vivo o en el cadáver.

4. ANEXO

NOMBRE: Alco RAZA: P. Alemán SEXO: Macho Edad: 11 años
APTITUD: Trabajo

ANAMNESIS: Desde hace meses ha disminuido el rendimiento en el trabajo, se mueve con más lentitud y torpeza (perro perteneciente al Ejército del Aire)

EXPLORACIÓN:

GENERAL: Peso: 26 kg; TRC: 2; Respiraciones/minuto: 20; Pulsaciones/minuto: 88. Tª: 38,5°C. Auscultación cardio-pulmonar: normal. Grado de hidratación normal. Estado general: bueno.

MARCHA: Al paso atáxica. Al trote cojea de la posterior derecha. Dificultad para incorporarse de la posición de sentado.

ESTADO DE LA PIEL Y UÑAS EN EXTREMIDADES: Presenta ligeras escoriaciones en la piel de los salientes óseos de ambas extremidades posteriores, más acusadas en la Plz(posterior izquierda).

TONO MUSCULAR: atrofia muscular media en P Izq. y grave en P dcha.

NEUROLÓGICA:

Propiocepción: -P dcha.: retardada -P izq.: Normal

Reflejos:

- Pánico: Normal
- Patelar: Normal en ambas
- Tibial: Disminuido en ambas
- Flexor: P dcha.: normal -P izq.: disminuido
- Perineal: Disminuido

Sensibilidad cutánea: Normal

Dolor a la manipulación lumbosacra: Marcado

ALCO	FMR 374	FRX 4875	FC 1
-------------	---------	----------	------

TÉCNICA DE ESTUDIO:

Se realizan cortes en los planos sagital, coronal y axial, utilizando secuencias de pulso potenciadas en T1 y T2.

INFORME:

En la secuencia potenciada en T1 se observa un desplazamiento del sacro en dirección craneoventral y desalineación respecto al eje sagital de las últimas vértebras lumbares. Se pueden apreciar cambios artrósicos en las carillas articulares de las vértebras y discoespondilosis. Al final del cuerpo vertebral L6 termina el cono medular.

En las secuencias potenciadas en T2 se observa señal hipointensa de grasa epidural, hipertrofia del ligamento amarillo y degeneración del disco lumbosacro, estenosis de la salida de las raíces nerviosas del lado derecho y una estenosis del canal vertebral a nivel lumbosacro, que dificulta el paso de las raíces nerviosas que conforman la cauda equina.

IMPRESIÓN DIAGNÓSTICA:

Enfermedad lumbosacra degenerativa con mayor afección del lado derecho.

NOMBRE: Aslo RAZA: P. Alemán SEXO: Macho Edad: 7años
APTITUD: Trabajo

ANAMNESIS: Desde hace aproximadamente un mes “se cae de los cuartos traseros”. Se niega a realizar los ejercicios, sobre todo los que implican saltos. Ya hace una temporada que venían observando en los entrenamientos menos potencia en los ejercicios que implicaban subir a plataformas o saltar obstáculos.

EXPLORACIÓN:

GENERAL: : Peso: 36kg; TRC: 2; Respiraciones/minuto:18; Pulsaciones/minuto: 90. Tª: 38,5°C. Auscultación cardio-pulmonar: normal. Grado de hidratación normal. Estado general: bueno.

MARCHA: Al paso atáxica. Al trote cojea de la posterior derecha. Dificultad para incorporarse de la posición de sentado.

ESTADO DE LA PIEL Y UÑAS EN EXTREMIDADES: Presenta escoriaciones en la piel de los salientes óseos de ambas extremidades posteriores.

TONO MUSCULAR: atrofia muscular media en P Izq. y grave en P dcha.

NEUROLÓGICA:

Propiocepción: Retardada en ambas

Reflejos:

- Panicular: Normal
- Patelar: P dcha. Hiperreflexia P izq.: normal
- Tibial: Disminuido en ambas
- Flexor: P dcha.: disminuido -P izq.: disminuido
- Perineal: Disminuido

Sensibilidad cutánea: disminuída

Dolor a la manipulación lumbosacra: Muy marcado

ASLO	FMR 21	FRX 3030	FC 2
------	--------	----------	------

TÉCNICA DE ESTUDIO:

Se realizan cortes en los planos sagital, coronal y axial, utilizando secuencias de pulso potenciadas en T1 y T2.

INFORME:

En la secuencia potenciada en T1 se observa un desplazamiento del sacro en dirección craneoventral y desalineación de las últimas vértebras lumbares. Se pueden apreciar cambios artrósicos en las carillas articulares de las vértebras L5, L6 y L7 y discoespondilosis. Al final del cuerpo vertebral L₆ termina el cono medular.

En las secuencias potenciadas en T2 se observa señal hipointensa de la grasa epidural, hipertrofia del ligamento amarillo degeneración (disminución del brillo) de los discos lumbosacro y L6-L7, estenosis de la salida de las raíces nerviosas del lado derecho y una estenosis del canal vertebral a nivel lumbosacro, que dificulta el paso de las raíces nerviosas que conforman la cauda equina.

Aparecen otros discos degenerados (emiten una señal hipointensa) a nivel lumbar:

L2-L3, L3-L4, L4-L5 de menor importancia que en el caso de la hipointensidad apreciada en L5-L6, L6-L7, L7-S1 sin relevancia clínica en este momento.

IMPRESIÓN DIAGNÓSTICA:

Enfermedad lumbosacra degenerativa con mayor afección del lado derecho.

NOMBRE: Astrid RAZA: P. Alemán SEXO: Hembra EDAD: 11años
APTITUD: Trabajo

ANAMNESIS: Desde hace meses ha disminuido el rendimiento en el trabajo, se mueve con más lentitud y torpeza (perro perteneciente al Ejército del Aire)

EXPLORACIÓN:

GENERAL: Peso: 25kg; TRC: 2; Respiraciones/minuto:15; Pulsaciones/minuto: 82. Tª: 38,5°C. Auscultación cardio-pulmonar: normal. Grado de hidratación normal. Estado general: bueno.

MARCHA: Al paso atáxica. Al trote cojera leve de ambas extremidades posteriores. Dificultad para incorporarse de la posición de sentado.

ESTADO DE LA PIEL Y UÑAS EN EXTREMIDADES: Presenta en la Plz una masa de consistencia blanda y unos 4cm de diámetro que afecta a la piel y no está adherida a tejidos subyacentes. Desgaste de las uñas medio en ambas extremidades posteriores.

TONO MUSCULAR: Disminuido en ambas posteriores.

NEUROLÓGICA:

Propiocepción: Retardada en ambas posteriores

Reflejos:

- Panicular: Normal
- Patelar: P dcha.: Hiperreflexia - P izq.: Normal
- Tibial: P dcha.: Retardado -P izq.: Normal
- Perineal: Normal
- Flexor: Muy retardado en ambas.

Sensibilidad cutánea: normal

Dolor a la manipulación lumbosacra: marcado

ASTRID	FMR 373	FRX 4874	FC 3
---------------	---------	----------	------

TÉCNICA DE ESTUDIO:

Se realizan cortes en los planos sagital, coronal y axial, utilizando secuencias de pulso potenciadas en T1 y T2.

INFORME:

En la secuencia potenciada en T1 se observa un desplazamiento del sacro en dirección craneoventral. Se pueden apreciar cambios artrósicos en las carillas articulares de las vértebras lumbares y discoespondilosis (señal hipointensa) Al final del cuerpo vertebral L₇ termina el cono medular.

En las secuencias potenciadas en T2 se observa pérdida de grasa epidural (menor intensidad de brillo y del área correspondiente a la misma), hipertrofia del ligamento amarillo, señal hipointensa de los discos L3- L4, L4- L5 y lumbosacro, estenosis marcada de la salida de las raíces nerviosas del lado derecho, menos grave de las raíces nerviosas del lado izquierdo, aunque también están afectadas. Estenosis del canal vertebral a nivel lumbosacro, que dificulta el paso de las raíces nerviosas que conforman la cauda equina.

IMPRESIÓN DIAGNÓSTICA:

Enfermedad lumbosacra degenerativa con mayor afección del lado derecho.

NOMBRE: Axel RAZA: Fox Terrier SEXO: Macho EDAD: 12 años
APTITUD: Compañía

ANAMNESIS: Desde hace tres semanas tiene dificultad para moverse, subir escaleras, saltar al sofá o al coche. A veces se cae de atrás. Comenzaron a tratarlo con carprofeno (hace aproximadamente 2 semanas) pero no han notado ninguna mejoría clínica. En tratamiento con IECA por soplo mitral.

EXPLORACIÓN:

GENERAL: Peso: 9 kg; TRC: 2; Respiraciones/minuto:18; Pulsaciones/minuto: 88. Tª: 38,8°C. Auscultación cardio-pulmonar: soplo mitral. Grado de hidratación normal. Estado general: bueno.

MARCHA: Al paso: normal. Al trote: ligera cojera de la Plz

ESTADO DE LA PIEL Y UÑAS EN EXTREMIDADES: Normal

TONO MUSCULAR: P dcha.: normal. P izq.: ligera disminución

NEUROLÓGICA:

Propiocepción: P dcha.: normal. P izq.: ligeramente disminuida

Reflejos:

- Panicular: Normal
- Patelar: Normal en ambas
- Tibial: Normal
- Perineal: Normal en ambas
- Flexor: P dcha.: Normal P izq.: ligera hiperreflexia

Sensibilidad cutánea: Normal

Dolor a la manipulación lumbosacra: No manifiesta dolor.

AXEL	FMR 803	FRX7 149	FC 4
-------------	---------	----------	------

TÉCNICA DE ESTUDIO:

Se realizan cortes en los planos sagital, coronal y axial, utilizando secuencias de pulso potenciadas en T1 y T2.

INFORME:

En la secuencia potenciada en T1 se observa un desplazamiento del sacro en dirección craneoventral y se pueden apreciar cambios artrósicos en las carillas articulares de las vértebras y discoespondilosis. Al final del cuerpo vertebral L6 termina el cono medular.

En las secuencias potenciadas en T2 se observa pérdida de grasa epidural, hipertrofia del ligamento epidural y degeneración del disco lumbosacro, que protruye ligeramente. Todos los discos lumbares se ven hipointensos en mayor o menor medida. Y el disco L3-L4 protruye hacia el canal. La médula y la cauda equina se encuentran desplazadas hacia el lado izquierdo del canal.

IMPRESIÓN DIAGNÓSTICA:

Enfermedad discal lumbar y lumbosacra degenerativa.

NOMBRE: Bon RAZA: P. Alemán SEXO: Macho Edad: 8 años
APTITUD: Trabajo - compañía

ANAMNESIS: Desde hace cinco meses han ido notando que tras ejercicios intensos tiene problemas en las extremidades posteriores. Le han dado varios episodios, en uno de ellos estuvo tres días sin poder levantarse y con antiinflamatorios y reposo se recuperó.

EXPLORACIÓN:

GENERAL: Peso: 30 kg; TRC: 2; Respiraciones/minuto:16; Pulsaciones/minuto: 78. Tª: 38,5°C. Auscultación cardio-pulmonar: normal. Grado de hidratación normal. Estado general: bueno.

MARCHA: Al paso atáxica. Al trote ligera cojera Dificultad para incorporarse de la posición de sentado.

ESTADO DE LA PIEL Y UÑAS EN EXTREMIDADES: Desgaste de las uñas de ambas extremidades posteriores.

TONO MUSCULAR: atrofia muscular media en ambas posteriores..

NEUROLÓGICA:

Propiocepción: -Normal en ambas

Reflejos:

- Páncular: Normal
- Patelar: Normal en ambas
- Tibial: Disminuido en ambas
- Flexor: Normal en ambas
- Perineal: Normal

Sensibilidad cutánea: Normal

Dolor a la manipulación lumbosacra: Muy marcado.

BON	FRM 653	FRX 6142	FC 5
------------	---------	----------	------

TÉCNICA DE ESTUDIO:

Se realizan cortes en los planos sagital y axial, utilizando secuencias de pulso potenciadas en T1 y T2.

INFORME:

En las imágenes potenciadas en T1 se aprecia que el disco lumbosacro está hipointenso y protruye hacia el canal. El cono medular finaliza entre la quinta y sexta vértebras lumbares. En toda la zona lumbosacra hay una disminución de la cantidad de grasa epidural. La imagen sagital potenciada en T2 muestra mejor el grado de protrusión. En las imágenes axiales se comprueba la presencia de una compresión importante y de estenosis de las salidas de ambas raíces lumbosacras. Los agujeros intervertebrales están hipointensos en todas las secuencias de pulso.

IMPRESIÓN DIAGNÓSTICA:

Enfermedad degenerativa discal lumbosacra que causa síndrome de compresión de la cauda equina

NOMBRE: Borbón RAZA: Mastín español SEXO: Macho EDAD: 7 años
APTITUD: guarda

ANAMNESIS: En el último año cada vez tiene más dificultad para moverse. Camina menos por la finca.

EXPLORACIÓN:

GENERAL: Peso: 58 kg; TRC: 2; Respiraciones/minuto:16; Pulsaciones/minuto: 86. Tª: 38,0°C. Auscultación cardio-pulmonar: normal. Grado de hidratación normal. Estado general: bueno.

MARCHA: Al paso atáxica. Al trote se niega a caminar Dificultad para incorporarse de la posición de sentado.

ESTADO DE LA PIEL Y UÑAS EN EXTREMIDADES: Desgaste de las uñas de ambas extremidades posteriores.

TONO MUSCULAR: atrofia muscular media en ambas posteriores..

NEUROLÓGICA:

Propiocepción: -Normal en ambas

Reflejos:

- Pánico: Retardado desde L6
- Patelar: Retardado en ambas
- Tibial: Disminuido en ambas
- Flexor: Normal en ambas
- Perineal: Normal
-
- Dolor a la manipulación lumbosacra: Muy marcado.
-

BORBÓN	FMR 210	FRX 3987	FC 6
---------------	---------	----------	------

TÉCNICA DE ESTUDIO:

Se realizan cortes en los planos sagital, coronal y axial, utilizando secuencias de pulso potenciadas en T1 y T2.

INFORME:

El estudio sagital potenciado en T1 muestra: lordosis; una reacción de espondilosis entre L4 y L5; el disco situado entre L6 y L7 está ligeramente protruido y el siguiente está extruido, en ese punto hay una ausencia de grasa epidural y la cauda equina está desplazada dorsalmente. Las imágenes potenciadas en T2 confirman los hallazgos anteriores y muestran que la extrusión se dirige ligeramente hacia caudal. En esta secuencia se observa que el disco lumbosacro y el L7-L8 están hipointensos. La imagen coronal potenciada en T1 muestra la morfología anómala de la vértebra de transición y la presencia de una apófisis transversa en el lado derecho que articula con el ilion, así como el fin del cono medular a la altura del cuerpo vertebral de L7. Las imágenes axiales muestran la extrusión y la estenosis del canal en ese punto.

IMPRESIÓN DIAGNÓSTICA:

Presencia de una vértebra lumbar de transición; extrusión del disco situado entre la séptima vértebra lumbar y la vértebra de transición, con estenosis del canal medular en ese punto que provoca compresión de la cauda equina.

NOMBRE: Broust RAZA: P. Alemán SEXO: Macho Edad: 8 años
APTITUD: Trabajo - compañía

ANAMNESIS: Desde hace un mes comenzó con sintomatología lumbosacra dolorosa que no responde completamente al tratamiento con AINEs, después dejó de adoptar la postura de orinar. Se queja y camina mal.

EXPLORACIÓN:

GENERAL: Peso: 30 kg; TRC: 2; Respiraciones/minuto:16; Pulsaciones/minuto: 88. Tª: 38,5°C. Auscultación cardio-pulmonar: normal. Grado de hidratación normal. Estado general: bueno.

MARCHA: Al paso atáxica. Al trote ligera cojera de la extremidad izquierda Dificultad para incorporarse de la posición de sentado.

ESTADO DE LA PIEL Y UÑAS EN EXTREMIDADES: Desgaste de las uñas de ambas extremidades posteriores, más acentuada en la P izq.

TONO MUSCULAR: atrofia muscular media en ambas posteriores..

NEUROLÓGICA:

Propiocepción: -P dcha.: normal –P izq.: retardada.

Reflejos:

- Panicular: Retardado desde L3
- Patelar: P dcha.: Normal - P izq.: retardado
- Tibial: Disminuido en ambas
- Flexor: Normal en ambas
- Perineal: Normal

Sensibilidad cutánea: Normal

Dolor a la manipulación lumbosacra: Muy marcado.

BROUST	FMR 321	FRX 4581	FC 7
---------------	---------	----------	------

TÉCNICA DE ESTUDIO:

Se realizan cortes en los planos sagital, coronal y axial, utilizando secuencias de pulso potenciadas en T1 y T2.

INFORME:

El estudio sagital potenciado en T1 muestra hipointensidad y disminución de anchura de los espacios intervertebrales L2-L3, L5-L6 y L7-S1. En las imágenes sagitales paramediales se aprecia un estrechamiento de los agujeros intervertebrales lumbosacros. El estudio sagital potenciado en T2 confirma la disminución de anchura de los espacios intervertebrales mencionados, en la secuencia en T2 estos discos aparecen muy hipointensos y protruyen hacia el canal intervertebral. Los cortes axiales confirman la presencia de compresión medular moderada en los discos intervertebrales L2-L3 y L5-L6; así mismo, existe una importante compresión de las raíces que forman la cauda equina debido a la protrusión del disco lumbosacro. En este punto se observa el estrechamiento de los agujeros intervertebrales lumbosacros con mayor compresión de la raíz izquierda.

IMPRESIÓN DIAGNÓSTICA:

Enfermedad discal degenerativa lumbar y lumbosacra con compresión medular moderada y compresión grave de la cauda equina y de las raíces nerviosas intervertebrales lumbosacras, principalmente la izquierda.

NOMBRE: Bruto RAZA: Mestizo SEXO: Macho EDAD: 7 años
APTITUD: guarda

ANAMNESIS: Lleva unos seis meses (desde que terminó el buen tiempo) que se mueve menos por la finca. Pasa más tiempo tumbado. Ya hace más de un año que no corre como corría.

EXPLORACIÓN:

GENERAL: Peso: 46 kg; TRC: 2; Respiraciones/minuto:20; Pulsaciones/minuto:85. Tª: 38,2°C. Auscultación cardio-pulmonar: normal. Grado de hidratación normal. Estado general: regular.

MARCHA: Al paso atáxica. Al trote cojera media. Dificultad para incorporarse de la posición de sentado.

ESTADO DE LA PIEL Y UÑAS EN EXTREMIDADES: Desgaste de las uñas de ambas extremidades posteriores.

TONO MUSCULAR: atrofia muscular media en ambas posteriores..

NEUROLÓGICA:

Propiocepción: -Retardada en ambas

Reflejos:

- Pánico: Retardado desde L5
- Patelar: Retardado en ambas
- Tibial: Normal en ambas
- Flexor: Normal en ambas
- Perineal: Normal
-
- Dolor a la manipulación lumbosacra: Marcado.
-

BRUTO	FMR 69	FRX 3368	FC 8
--------------	--------	----------	------

TÉCNICA DE ESTUDIO:

Se realizan cortes en los planos sagital, coronal y axial, utilizando secuencias de pulso potenciadas en T1 y T2.

INFORME:

En la secuencia potenciada en T1 se observa un desplazamiento del sacro en dirección craneoventral y desalineación de las últimas vértebras lumbares. Se pueden apreciar cambios artrósicos en las carillas articulares de las vértebras.

En las secuencias potenciadas en T2 se observa señal hipointensa (pérdida de grasa epidural), hipertrofia del ligamento amarillo, degeneración del disco lumbosacro, compromiso de todas las raíces nerviosas a partir del cuerpo vertebral de L₆ hacia caudal (presentando mayor brillo) y una estenosis grave del canal vertebral a este nivel, que prácticamente impide el paso de las raíces nerviosas que conforman la cauda equina.

IMPRESIÓN DIAGNÓSTICA:

Enfermedad lumbosacra degenerativa.

NOMBRE: Cisco RAZA: Boxer SEXO: Macho Edad: 5años
APTITUD: Compañía

ANAMNESIS: Desde hace aproximadamente mes y medio comenzó a tener dificultades para saltar y hacer ejercicios que antes eran normales en él. Su veterinario le puso un tratamiento con corticoides y han observado una ligera mejoría.

EXPLORACIÓN:

GENERAL: Peso: 36 kg; TRC: 2; Respiraciones/minuto:18; Pulsaciones/minuto: 92. Tª: 38,5°C. Auscultación cardio-pulmonar: normal. Grado de hidratación normal. Estado general: bueno.

MARCHA: Al paso atáxica. Al trote cojea de la posterior derecha. Dificultad para incorporarse de la posición de sentado.

ESTADO DE LA PIEL Y UÑAS EN EXTREMIDADES: Presenta escoriaciones en la piel de los salientes óseos de ambas extremidades posteriores.

TONO MUSCULAR: atrofia muscular media en Plz y grave en Pdch.

NEUROLÓGICA:

Propiocepción: P dcha.: normal – P izq.: ligeramente retardado

Reflejos:

- Panicular: Normal
- Patelar: normal en ambas
- Tibial: normal en ambas
- Flexor: normal en ambas
- Perineal: normal

Sensibilidad cutánea: normal

Dolor a la manipulación lumbosacra: Ligero a la hiperextensión de las extremidades posteriores.

CISKO219	FMR 219	FRX 4082	FC 10
----------	---------	----------	-------

TÉCNICA DE ESTUDIO:

Se realizan cortes en los planos sagital, coronal y axial, utilizando secuencias de pulso potenciadas en T1 y T2.

INFORME:

El estudio sagital potenciado en T1 muestra los discos intervertebrales con una morfología e intensidad de señal normal. Se observa una pequeña protrusión del disco lumbosacro sin ninguna significación clínica. La parte dorsal del sacro muestra un desplazamiento craneoventral hacia el canal vertebral y hay una pequeña masa hipointensa en la unión dorsal del sacro con la L7 que se corresponde con inicio de hipertrofia ligamentosa. Las imágenes sagitales potenciadas en T2 confirman estos hallazgos. La imagen coronal en T1 se realizó para valorar la salida de las raíces nerviosas lumbosacras que es normal. Las imágenes axiales tampoco mostraron ninguna anomalía importante. La imagen coronal muestra el final del cono medular a nivel del cuerpo de la quinta vértebra lumbar.

IMPRESIÓN DIAGNÓSTICA:

Inestabilidad lumbosacra con cambios secundarios que podrían ser el origen de dolor.

NOMBRE: Cisco RAZA: Cocker Inglés SEXO: Macho Edad: 8 años
APTITUD: Compañía

ANAMNESIS: Comenzó disminuyendo la actividad hace dos meses o más, le costaba subir la escalera, corría menos. Después cojeaba a veces y arrastraba un poco los pies, sobre todo el derecho.

EXPLORACIÓN:

GENERAL: Peso: 14 kg; TRC: 2; Respiraciones/minuto:17; Pulsaciones/minuto: 94. Tª: 38,6°C. Auscultación cardio-pulmonar: normal. Grado de hidratación normal. Estado general: bueno.

MARCHA: Al paso ataxia. Al trote cojera de la posterior derecha

ESTADO DE LA PIEL Y UÑAS EN EXTREMIDADES: normal

TONO MUSCULAR: atrofia muscular leve en ambas posteriores

NEUROLÓGICA:

Propiocepción: -P dcha.: retardada -P izq: normal

Reflejos:

- Páncular: disminuido desde L₆
- Patelar: Normal en ambas
- Tibial: Disminuido en ambas
- Flexor: P dcha: disminuido -P izq.: normal

Sensibilidad cutánea: normal

Dolor a la manipulación lumbosacra: Marcado

CISKO 71	FMR 219	FRX 4082	FC 9
-----------------	----------------	-----------------	-------------

TÉCNICA DE ESTUDIO:

Se realizan cortes en los planos sagital, coronal y axial, utilizando secuencias de pulso potenciadas en T1 y T2.

INFORME:

En la secuencia potenciada en T1 se observa un desplazamiento del sacro en dirección craneoventral y desalineación de las últimas vértebras lumbares. Se pueden apreciar cambios artrósicos en las carillas articulares de las vértebras. Tanto en T1 como en T2 se aprecia deformidad en los discos L6-L7 y lumbosacro y discoespondilosis.

En las secuencias potenciadas en T2 señal hipointensa de la grasa epidural, hiperintensidad del ligamento amarillo, ligera protrusión del disco lumbosacro y una estenosis del canal vertebral a este nivel, que afecta más a las raíces nerviosas, desplazando la cauda equina hacia el lado izquierdo.

El cono medular termina sobre el borde caudal del cuerpo vertebral L6.

Otros discos lumbares que presentan una disminución de señal (pérdida de brillo) y ligera degeneración: L3-L4, L4-L5 y L5-L6

IMPRESIÓN DIAGNÓSTICA:

Discoespondilosis

NOMBRE: Conan RAZA: Alaskan Malamute SEXO: Macho Edad: 7 años
APTITUD: Compañía- guarda

ANAMNESIS: Desde hace un mes comenzó a estar decaído y se mueve menos. Le han realizado analíticas de sangre y está todo normal. Cada vez tiene más dificultad para incorporarse desde la posición de sentado.

EXPLORACIÓN:

GENERAL: Peso: 42 kg; TRC: 2; Respiraciones/minuto:16; Pulsaciones/minuto: 88. Tª: 38,5°C. Auscultación cardio-pulmonar: normal. Grado de hidratación normal. Estado general: bueno.

MARCHA: Al paso atáxica. Al trote: no puede valorarse, se niega a trotar.

ESTADO DE LA PIEL Y UÑAS EN EXTREMIDADES: Mayor desgaste del normal en las uñas de ambos pies.

TONO MUSCULAR: atrofia muscular media en P izq. y ligera en P dcha.

NEUROLÓGICA:

Propiocepción: -P dcha.: normal -P izq.: Muy retardada

Reflejos:

- Páncular: Normal
- Patelar: Normal en ambas
- Tibial: Disminuido en ambas
- Flexor: normal en ambas
- Perineal: Normal

Sensibilidad cutánea: Normal

Dolor a la manipulación lumbosacra: Marcado. También dolor en área lumbar.

CONAN	FMR 500	FRX 5625	FC 11
--------------	---------	----------	-------

TÉCNICA DE ESTUDIO:

Se realizan cortes en los planos sagital, coronal y axial, utilizando secuencias de pulso potenciadas en T1 con y sin contraste y T2.

INFORME:

Las imágenes sagitales potenciadas en T1 se encuentran dentro de la normalidad.

Las imágenes sagitales potenciadas en T2 muestran el área medular situada sobre la 3ª vértebra lumbar hiperintensa. En los cortes axiales potenciados en T2 de ese punto se observa la misma hiperintensidad, sobre todo dorsocentral, y un patrón de señal del parénquima medular heterogéneo.

Tras la inyección de contraste no se apreció ningún punto de captación anómala.

IMPRESIÓN DIAGNÓSTICA:

El aspecto hiperintenso del parénquima medular sugiere la presencia de un embolismo fibrocartilaginoso en ese punto o de una mielitis transversa de origen no determinado.

NOMBRE: D'Tango RAZA: P. Belga Malinois SEXO: Macho Edad: 7 años
APTITUD: Trabajo

ANAMNESIS: Hace dos meses que está con el nuevo propietario. Este ha percibido que cojea después de realizar ejercicio. Cuando se levanta sobre las extremidades posteriores o salta a veces se encoge y cae de atrás (lo describe como si le diese un latigazo)

EXPLORACIÓN:

GENERAL: Peso: 31 kg; TRC: 2; Respiraciones/minuto:16; Pulsaciones/minuto: 90. Tª: 38,5°C. Auscultación cardio-pulmonar: normal. Grado de hidratación normal. Estado general: bueno.

MARCHA: Al paso ligeramente atáxica. Al trote cojea de la posterior derecha. Dificultad para incorporarse de la posición de sentado.

ESTADO DE LA PIEL Y UÑAS EN EXTREMIDADES: Normal

TONO MUSCULAR: atrofia muscular ligera en P izq. y normal en P dcha.

NEUROLÓGICA:

Propiocepción: -P dcha.: retardada -P izq.: Normal

Reflejos:

- Panicular: Normal
- Patelar: Normal en ambas
- Tibial: Normal en ambas
- Flexor: Normal en ambas
- Perineal: Normal

Sensibilidad cutánea: Normal

Dolor a la manipulación lumbosacra: Marcado

D'TANGO	FMR 652	FRX 6490	FC 12
----------------	---------	----------	-------

TÉCNICA DE ESTUDIO:

Se realizan cortes en los planos sagital, coronal y axial, utilizando secuencias de pulso potenciadas en T1 y T2.

INFORME

En las imágenes potenciadas en T1 se aprecia que el disco lumbosacro está hipointenso y protruye hacia el canal. En toda la zona lumbosacra hay una disminución de la cantidad de grasa epidural con presencia de un área hipointensa en T2 en el techo del canal compatible con hipertrofia del ligamento amarillo. El cono medular finaliza a nivel del cuerpo vertebral de la séptima lumbar. La imagen sagital potenciada en T2 muestra mejor el grado de protrusión. En las imágenes axiales se comprueba la presencia de una compresión grave y de estenosis de las salidas de ambas raíces lumbosacras. Los agujeros intervertebrales están hipointensos en todas las secuencias de pulso.

IMPRESIÓN DIAGNÓSTICA:

Enfermedad degenerativa discal lumbosacra que causa síndrome grave de compresión de la cauda equina.

NOMBRE: Dama RAZA: Chow-chow SEXO: Hembra Edad: 3 años
APTITUD: Compañía

ANAMNESIS: Desde hace una semana cojea de la extremidad posterior derecha. Inicialmente no apoyaba nada la extremidad. Comenzó de modo súbito cuando regresaba del paseo. Su veterinario instauró un tratamiento con prednisona (10mg/kg/5 días) y a los dos días comenzó a mejorar. Actualmente no cojea.

EXPLORACIÓN:

GENERAL: Peso: 28 kg; TRC: 2; Respiraciones/minuto:17; Pulsaciones/minuto: 90. Tª: 38,9°C. Auscultación cardio-pulmonar: normal. Grado de hidratación normal. Estado general: bueno.

MARCHA: Al paso normal. Al trote cojea de la posterior derecha.

ESTADO DE LA PIEL Y UÑAS EN EXTREMIDADES: Normal

TONO MUSCULAR: atrofia muscular en ambas posteriores, más marcada en Pdch.

NEUROLÓGICA:

Propiocepción: -P dcha.: retardada -P izq.: Normal

Reflejos:

- Pánico: Normal
- Patelar: Normal en ambas
- Tibial: Normal en ambas
- Flexor: Normal en ambas
- Perineal: Normal

Sensibilidad cutánea: Disminuida

Dolor a la manipulación lumbosacra: Ligero

DAMA	FMR 252	FRX 4275	FC 13
-------------	---------	----------	-------

TÉCNICA DE ESTUDIO:

Se realizan cortes en los planos sagital, coronal y axial, utilizando secuencias de pulso potenciadas en T1 y T2.

INFORME:

En el estudio sagital potenciado en T1 puede observarse que los discos intervertebrales lumbares y el lumbosacro tienen una intensidad de señal normal. Se observa una pequeña protrusión del disco lumbosacro. Las imágenes sagitales potenciadas en T2 confirman estos hallazgos mostrando, además, que el disco lumbosacro está hipointenso. La imagen coronal en T1 se realizó para valorar la salida de las raíces nerviosas lumbosacras; se observa que los bordes de hueso son hipointensos alrededor de los agujeros intervertebrales lumbosacros y las salidas de las raíces nerviosas están un poco más estrechas de lo normal. Se observa también que el cono medular finaliza a nivel del borde craneal de la sexta vértebra lumbar.

IMPRESIÓN DIAGNÓSTICA:

Primeras fases de enfermedad lumbosacra degenerativa que ocasiona un síndrome de cauda equina sin compresión neurológica grave.

NOMBRE: Dasuan RAZA: Dogo Alemán SEXO: Macho Edad: 5 años
APTITUD: Compañía

ANAMNESIS: Lleva un año y medio con problemas de locomoción en el tercio posterior. Le han tratado con diferentes antiinflamatorios (no esteroideos y esteroideos), pero los tratamientos no han sido efectivos.

EXPLORACIÓN:

GENERAL: Peso: 65 kg; TRC: 2; Respiraciones/minuto:16; Pulsaciones/minuto: 88. Tª: 38,5°C. Auscultación cardio-pulmonar: normal. Grado de hidratación normal. Estado general: bueno.

MARCHA: Al paso ligeramente atáxica. Al trote cojea de la posterior derecha. Dificultad para incorporarse de la posición de sentado.

ESTADO DE LA PIEL Y UÑAS EN EXTREMIDADES: Normal

TONO MUSCULAR: atrofia muscular ligera en ambas extremidades posteriores.

NEUROLÓGICA:

Propiocepción: -P dcha.: retardada -P izq.: Normal

Reflejos:

- Pánico: Normal
- Patelar: Normal en ambas
- Tibial: Normal en ambas
- Flexor: Normal en ambas
- Perineal: Normal

Sensibilidad cutánea: Normal

Dolor a la manipulación lumbosacra: Marcado

DASUÁN	FMR 270-271	FRX 4345	FC 14
---------------	-------------	----------	-------

TÉCNICA DE ESTUDIO:

Se realizan cortes en los planos sagital, coronal y axial, utilizando secuencias de pulso potenciadas en T1 y T2.

INFORME

El estudio muestra la presencia de una espondilosis ventral importante entre las siguientes vértebras: L1-L2, L2-L3, L3-L4, L4-L5, L5-L6 y L7-Sacro. En la proyección sagital en T2 se demuestra que ninguno de estos discos, excepto el lumbosacro, está degenerado; sin embargo, a pesar de sufrir un proceso degenerativo no protruye hacia el canal.

En las series sagitales tanto T1 como T2 se observa que los agujeros intervertebrales lumbosacros son muy estrechos estando comprometida la salida de las raíces nerviosas, tanto derechas como izquierdas.

Las proyecciones sagitales y coronales muestran que todo el canal medular es más estrecho de lo normal, no existe grasa epidural y el cono medular termina en un engrosamiento hipointenso en T1 e hiperintenso en T2 a nivel del cuerpo vertebral de la séptima vértebra lumbar. El final de la médula no se distingue en su imagen habitual de cauda equina sino que se aprecia como una imagen hipointensa en T1 e hiperintensa en T2. Las imágenes axiales tampoco muestran los nervios de la cauda equina.

Los cortes axiales, tanto T1 como T2, confirman los hallazgos anteriores y permiten apreciar la estenosis de todo el canal medular.

Incidentalmente, se ha observado la posición excesivamente caudal de uno de los riñones.

IMPRESIÓN DIAGNÓSTICA:

Estenosis congénita de canal. La cauda equina no se distingue como tal y esta imagen podría ser compatible con un quiste subaracnoideo que englobe todas las raíces nerviosas o con un síndrome de “médula anclada”.

NOMBRE: Doy RAZA: Teckel SEXO: Macho Edad: 5 años
APTITUD: Caza

ANAMNESIS: Hace una semana tuvo los primeros síntomas, de forma muy rápida perdió la capacidad ambulatoria y la propiocepción. Le pusieron un tratamiento con diacepam y corticoterapia y parecía que recuperaba un poco, pero no ha sido así.

EXPLORACIÓN:

GENERAL: Peso: 8 kg; TRC: 2; Respiraciones/minuto:16; Pulsaciones/minuto: 94. Tª: 38,5°C. Auscultación cardio-pulmonar: normal. Grado de hidratación normal. Estado general: bueno.

MARCHA: Paraparesia.

ESTADO DE LA PIEL Y UÑAS EN EXTREMIDADES: Normal

TONO MUSCULAR: Normal.

NEUROLÓGICA:

Propiocepción: Abolida en ambas.

Reflejos:

- Pánico: Abolido desde L₅
- Patelar: Disminuido en ambas
- Tibial: Disminuido en ambas
- Flexor: Disminuido
- Perineal: Normal

Sensibilidad cutánea: Normal

Dolor a la manipulación lumbosacra: Marcado

DOY	FMR302	FRX4493	FC 15
-----	--------	---------	-------

TÉCNICA DE ESTUDIO:

Se realizan cortes en los planos sagital, coronal y axial, utilizando secuencias de pulso potenciadas en T1 y T2.

INFORME:

En el estudio sagital potenciado en T1 la intensidad de señal del disco lumbosacro está disminuida y protruye hacia el canal con pérdida de grasa epidural en ese punto y el situado entre L6 y L7 no se observa, no emite señal. En la serie que se obtuvo en T2 se confirman esos hallazgos y se aprecia cierto descenso de la parte dorsal del sacro hacia el canal. Las imágenes axiales, tanto en T1 como en T2, muestran que existe una compresión de la cauda equina. Además, puede observarse una disminución de señal en las secuencias potenciadas en T2 a nivel del disco T13-L1.

IMPRESIÓN DIAGNÓSTICA:

Enfermedad discal: Degeneración y protrusión discal a nivel toracolumbar y lumbosacro. Extrusión discal L6-L7 con contenido de material discal en el canal.

NOMBRE: Draco RAZA: Rottweiler SEXO: Macho Edad: 3 años
APTITUD: Compañía

ANAMNESIS: Hace cuatro días acudió a su clínica veterinaria habitual con parálisis completa del tercio posterior. Presentaba hiperestesia en la región lumbosacra. Conservaba el reflejo perineal y control de esfínteres; así como sensibilidad profunda en ambas extremidades posteriores. Se instauró un tratamiento consistente en:

- Día 1: Metil-prednisolona (30 mg/kg/12h. intravenoso), Buprenorfina (0,03 mg/kg/12h. intravenoso), Ranitidina (50mg/animal/12h. intravenoso), Suero fisiológico intravenoso
- Día 2: se mantiene el tratamiento con metil-prednisolona y ranitidina. Se cambia el suero a lactato de ringer. Se añade al tratamiento Meloxicam (0,2mg/kg/24h. vía oral)
- Día 3: Metil-prednisolona (15mg/kg/24h), ranitidina (50mg/animal/12h i.v.), meloxicam (0,1mg/kg/24h v.o.). Vitamina B. – Comienza a comer y beber por sí mismo. Se le retira la vía intravenosa
- Día 4: Se mantienen el tratamiento con vitamina B, ranitidina y meloxicam.- Comienza a presentar reflejo flexor en ambas extremidades posteriores

EXPLORACIÓN:

GENERAL: Peso: 52 kg; TRC: 2; Respiraciones/minuto:20; Pulsaciones/minuto:88. T^a: 38,5°C. Auscultación cardio-pulmonar: normal. Grado de hidratación normal. Estado general: bueno.

MARCHA: abolida.

ESTADO DE LA PIEL Y UÑAS EN EXTREMIDADES: Normal

TONO MUSCULAR: normal

NEUROLÓGICA:

Propiocepción: abolida en ambas

Reflejos:

- Páncular: abolido desde L₅
- Patelar: -P dcha. No -P izq.: muy retardado
- Tibial: No
- Flexor: -P dcha. Muy retardado – P izq.: retardado.
- Perineal: Normal

Sensibilidad cutánea: Normal

Dolor a la manipulación lumbosacra: Marcado

DRACO	FMR 389	FRX 4933	FC 16
--------------	---------	----------	-------

TÉCNICA DE ESTUDIO:

Se realizan cortes en los planos sagital, coronal y axial, utilizando secuencias de pulso potenciadas en T1 y T2.

INFORME:

En el estudio sagital potenciado en T1 se observa un desplazamiento craneoventral del sacro, que ocasiona una ligera protrusión del disco lumbosacro hacia el canal, ya de por sí estrechado y pérdida de grasa epidural en este nivel. En la serie que se obtuvo en T2 se confirman esos hallazgos y se aprecia cierto descenso de la parte dorsal del sacro hacia el canal. Las imágenes axiales, tanto en T1 como en T2, muestran que existe una compresión grave de la cauda equina.

IMPRESIÓN DIAGNÓSTICA:

Enfermedad discal grave del disco lumbosacro con importante compromiso de la cauda equina.

NOMBRE: Dyc RAZA: Mestizo SEXO: Macho Edad: 8 años
APTITUD: Compañía

ANAMNESIS: Desde hace cuatro meses comenzó con dificultades de movimiento del tercio posterior, principalmente de la extremidad derecha, que ahora ya no mueve. Al principio le dieron corticoides y vitamina B, pero no mejoró mucho.

EXPLORACIÓN:

GENERAL: Peso: 35 kg; TRC: 2; Respiraciones/minuto:18; Pulsaciones/minuto: 76 . Tª: 38,5°C. Auscultación cardio-pulmonar: normal. Grado de hidratación normal. Estado general: bueno.

MARCHA: dificultosa, por parálisis de la extremidad posterior derecha.

ESTADO DE LA PIEL Y UÑAS EN EXTREMIDADES: Normal

TONO MUSCULAR: atrofia muscular en posterior derecha

NEUROLÓGICA:

Propiocepción: -P dcha.: abolida -P izq.: retardada

Reflejos:

- Pánico: Normal
- Patelar: Retardado en ambas
- Tibial: Retardado en ambas
- Flexor: -P dcha.: muy retardado – P izq.: ligeramente retardado
- Perineal: Normal

Sensibilidad cutánea: Normal

Dolor a la manipulación lumbosacra: Marcado

DYC	FMR 701	FRX 6782	FC 17
-----	---------	----------	-------

TÉCNICA DE ESTUDIO:

Se realizan cortes en los planos sagital, coronal y axial, utilizando secuencias de pulso potenciadas en T1 y T2.

INFORME:

En el estudio sagital potenciado en T1 la intensidad de señal del disco lumbosacro está disminuida y protruye ligeramente hacia el canal con pérdida de grasa epidural en ese punto. Puede observarse que el cono medular finaliza a nivel del cuerpo de la sexta vértebra lumbar. Además se comprueba que hay una desalineación (subluxación) de las vértebras lumbares y una inclinación ventrocranial del sacro.

En la serie que se obtuvo en T2 se confirman esos hallazgos y se aprecia que el descenso del sacro hacia el canal no causa compresión importante de la cauda equina. Las imágenes sagitales paramediales, tanto en T1 como en T2, muestran que la salida de las raíces nerviosas es más estrecha de lo normal. Con mayor grado de afectación de la raíz derecha.

Las imágenes axiales potenciadas en T2 muestran un grosor anómalo de la duramadre sobre todo del lado izquierdo en el final del cono medular con presencia de una médula espinal disminuida de diámetro. El inicio de la cauda equina tiene forma de estrella y el interior del saco dural en ese punto es muy hiperintenso.

IMPRESIÓN DIAGNÓSTICA:

Enfermedad lumbosacra degenerativa con mayor afección del lado derecho por estenosis del agujero intervertebral.

NOMBRE: Enzo RAZA: Pastor Alemán SEXO: Macho Edad: 8 años
APTITUD: Compañía

ANAMNESIS: Hace aproximadamente un par de semanas se hizo daño jugando. Comenzó a no querer moverse. En su veterinario habitual observaron fallo propioceptivo de ambas extremidades posteriores. En una radiografía sin contraste de la zona lumbar y lumbosacra se diagnosticó espondilopatía a nivel T₁₃ – L₁ y L₇-S₁. Se instauró un tratamiento a base de diacepam y dexametasona.

EXPLORACIÓN:

GENERAL: Peso: 37 kg; TRC: 2; Respiraciones/minuto:18; Pulsaciones/minuto: 78. T^a: 38,5°C. Auscultación cardio-pulmonar: normal. Grado de hidratación normal. Estado general: bueno.

MARCHA: Al paso ataxia muy marcada. Se niega a trotar. Dificultad para incorporarse de la posición de sentado.

ESTADO DE LA PIEL Y UÑAS EN EXTREMIDADES: Normal

TONO MUSCULAR: atrofia muscular ligera en ambas extremidades posteriores.

NEUROLÓGICA:

Propiocepción: -P dcha.: normal -P izq.: retardada

Reflejos:

- Panicular: Normal
- Patelar: Normal en ambas
- Tibial: Normal en ambas
- Flexor: Normal en ambas
- Perineal: disminuido

Sensibilidad cutánea: Normal

Dolor a la manipulación lumbosacra: Leve

ENZO	FMR 201	FRX 3990	FC 18
------	---------	----------	-------

TÉCNICA DE ESTUDIO:

Se realizan cortes en los planos sagital, coronal y axial, utilizando secuencias de pulso potenciadas en T1 y T2.

INFORME:

En las imágenes potenciadas en T1 se aprecia que todos los discos lumbares y las láminas vertebrales adyacentes están hipointensos, principalmente el lumbosacro, que presenta una reacción de espondilosis ventral. El disco L6-L7 está extruido y comprime el cono medular, así mismo, también protruye hacia el canal el disco lumbosacro. En toda la zona lumbosacra hay una disminución de la cantidad de grasa epidural. La imagen sagital potenciada en T2 muestra una hipointensidad de todos los discos y una extrusión de los mismos resultando la médula comprimida en varios niveles. Las imágenes axiales y la coronal muestran que la extrusión del disco L6-L7 dirige la cauda equina hacia el lado derecho del canal, en los cortes coronales se ve que el cono medular finaliza a nivel del cuerpo vertebral de L6

IMPRESIÓN DIAGNÓSTICA:

Enfermedad degenerativa discal múltiple con extrusión y herniación discal a nivel de L6-L7. Compresión de la cauda equina múltiple y sobre todo a nivel del espacio lumbosacro donde la cauda equina es comprimida hacia el lado derecho.

NOMBRE: Eric RAZA: Pastor Alemán SEXO: Macho EDAD: 8 años
APTITUD: compañía

ANAMNESIS: Hace dos semanas empezaron a notar que cada vez presentaba mayor dificultad al levantarse. Se tambaleaba del tercio posterior al caminar. Su veterinario hizo un tratamiento presuntivo de hernia discal a nivel de las primeras vértebras lumbares y estableció un tratamiento con prednisona a dosis 1mg/kg/24h. vía oral. Recomendando la realización de pruebas como un estudio mediante resonancia magnética.

EXPLORACIÓN:

GENERAL: Peso: 43 kg; TRC: 2; Respiraciones/minuto: 18; Pulsaciones/minuto: 84. Tª: 38,2°C. Auscultación cardio-pulmonar: normal. Grado de hidratación normal. Estado general: regular.

MARCHA: Al paso atáxica. Al trote cojera de la extremidad posterior derecha. Dificultad para incorporarse de la posición de sentado.

ESTADO DE LA PIEL Y UÑAS EN EXTREMIDADES: Desgaste de las uñas de ambas extremidades posteriores.

TONO MUSCULAR: atrofia muscular media en posterior derecha y leve en posterior izquierda.

NEUROLÓGICA:

Propiocepción: -Pdcha. Ligeramente retardada -Pizq. Muy retardada

Reflejos:

- Pánico: Normal
- Patelar: -P dcha.: hiperreflexia - P izq.: normal
- Tibial: : -P dcha.: hiperreflexia - P izq.: normal
- Flexor: : -P dcha.: hiperreflexia - P izq.: normal
- Perineal: Normal

Dolor a la manipulación lumbosacra: marcado.

ERIC	FMR 171	FRX 3796	FC 19
-------------	----------------	-----------------	--------------

TÉCNICA DE ESTUDIO:

Se realizan cortes en los planos sagital, coronal y axial, utilizando secuencias de pulso potenciadas en T1 y T2.

INFORME:

En el estudio sagital potenciado en T1 la intensidad de señal de todos los discos lumbares no está muy alterada pero todos están extruídos. Se observa también espondilosis entre L4 y L5. Las imágenes potenciadas en T2 confirman los hallazgos anteriores siendo la extrusión más grave la situada entre L4 y L5 .En ese punto hay una compresión del final del cono medular y el inicio de la cauda equina importante.

IMPRESIÓN DIAGNÓSTICA:

Enfermedad discal degenerativa múltiple en la columna lumbar. Compresión grave en L4-L5. Este animal presenta también cambios patológicos importantes en la articulación lumbosacra.

NOMBRE: Espartero RAZA: Podenco SEXO: Macho Edad: 5 años
APTITUD: Caza (reala)

ANAMNESIS: En las últimas cacerías han observado que tiene dificultad para seguir a la reala. Para orinar se pone como las hembras.

EXPLORACIÓN:

GENERAL: Peso: 33 kg; TRC: 2; Respiraciones/minuto:18; Pulsaciones/minuto: 90. Tª: 38,5°C. Auscultación cardio-pulmonar: normal. Grado de hidratación normal. Estado general: bueno.

MARCHA: Al paso ligera ataxia. Al trote no se observa anomalía, pero rápidamente se para y no quiere continuar trotando. Dificultad para incorporarse de la posición de sentado.

ESTADO DE LA PIEL Y UÑAS EN EXTREMIDADES: Normal

TONO MUSCULAR: normal

NEUROLÓGICA:

Propiocepción: -P dcha.: normal -P izq.: ligeramente retardada

Reflejos:

- Pánico: Normal
- Patelar: Normal en ambas
- Tibial: Normal en ambas
- Flexor: Normal en ambas
- Perineal: Normal

Sensibilidad cutánea: Normal

Dolor a la manipulación lumbosacra: Moderada

ESPARTERO	FMR 183	FRX 3866	FC 20
------------------	---------	----------	-------

TÉCNICA DE ESTUDIO:

Se realizan cortes en los planos sagital, coronal y axial, utilizando secuencias de pulso potenciadas en T1 y T2.

INFORME:

En la secuencia potenciada en T1 se observa un ligero desplazamiento del sacro en dirección craneoventral. En la secuencia potenciada en T2 se observa ligera degeneración del disco lumbosacro y estenosis de la salida de las raíces nerviosas intervertebrales a nivel L7-S1, de mayor gravedad en el lado izquierdo.

IMPRESIÓN DIAGNÓSTICA:

Compresión de raíces nerviosas intervertebrales L7-S1, de mayor relevancia en el lado izquierdo.

NOMBRE: Essay RAZA: Rouge Collie SEXO: Macho Edad: 2 años
APTITUD: Compañía

ANAMNESIS: Desde hace dos meses comenzó a tener problemas para levantarse de la posición de sentado o tumbado y para subir y bajar escaleras. Su veterinario estableció un tratamiento con aine y lo remitió.

EXPLORACIÓN:

GENERAL: Peso: 28 kg; TRC: 2; Respiraciones/minuto: 18; Pulsaciones/minuto: 87. Tª: 38,5°C. Auscultación cardio-pulmonar: normal. Grado de hidratación normal. Estado general: bueno.

MARCHA: Al paso ataxia. Al trote cojera de P.izq. Dificultad para incorporarse de la posición de sentado.

ESTADO DE LA PIEL Y UÑAS EN EXTREMIDADES: Normal

TONO MUSCULAR: atrofia muscular ligera en ambas extremidades posteriores.

NEUROLÓGICA:

Propiocepción: -P dcha.: normal -P izq.: retardada

Reflejos:

- Panicular: Normal
- Patelar: Normal en ambas
- Tibial: Normal en ambas
- Flexor: Normal en ambas
- Perineal: Normal

Sensibilidad cutánea: Normal

Dolor a la manipulación lumbosacra: Marcado.

ESSAY	FM R347	FRX 4778	FC 21
-------	---------	----------	-------

TÉCNICA DE ESTUDIO:

Se realizan cortes en los planos sagital, coronal y axial, utilizando secuencias de pulso potenciadas en T1 y T2.

INFORME:

En el estudio sagital potenciado en T1 se observa un desplazamiento craneoventral del sacro y la señal del disco lumbosacro es de menor intensidad. Las imágenes potenciadas en T2 confirman la degeneración del disco L7-S1 y muestran una ligera protusión del mismo que afecta en mayor medida a la salida del nervio intervertebral derecho.

IMPRESIÓN DIAGNÓSTICA:

Enfermedad discal degenerativa a nivel lumbosacro. Con ligera compresión de la cauda equina.

NOMBRE: Fossi RAZA: Chow-chow SEXO: Macho Edad: 12 años
APTITUD: Compañía

ANAMNESIS: Hace ocho meses tuvo un episodio de debilidad del tercio posterior y claudicaciones. Estuvo casi durante un mes con problemas. Le pusieron un tratamiento con aine. Ahora lleva aproximadamente un mes con los mismos síntomas, pero el tratamiento ya no le hace efecto. En los dos últimos días casi no se ha levantado y se orina encima.

EXPLORACIÓN:

GENERAL: Peso: 28 kg; TRC: 2; Respiraciones/minuto:16; Pulsaciones/minuto: 80. Tª: 38,2°C. Auscultación cardio-pulmonar: normal. Grado de hidratación normal. Estado general: regular.

MARCHA: No se mueve, permanece tumbado. Con mucha dificultad es capaz de incorporarse y mantenerse en estación un breve espacio de tiempo.

ESTADO DE LA PIEL Y UÑAS EN EXTREMIDADES: Desgaste marcado de las uñas, más acusado en P.izq.

TONO MUSCULAR: atrofia muscular marcada en ambas extremidades posteriores.

NEUROLÓGICA:

Propiocepción: déficit severo en ambas.

Reflejos:

- Pánico: Retardado desde L₄
- Patelar: Hiporreflexia en ambas
- Tibial: Hiporreflexia en ambas
- Flexor: Retardado en ambas
- Perineal: Retardado en ambas

Sensibilidad cutánea: Ausencia

Dolor a la manipulación lumbosacra: Moderada

FOSSI	FMR 513	FRX 5667	FC 22
-------	---------	----------	-------

TÉCNICA DE ESTUDIO:

Se realizan cortes en los planos sagital, coronal y axial, utilizando secuencias de pulso potenciadas en T1 y T2.

INFORME:

. En la secuencia potenciada en T1 se confirma la imagen observada en las radiografías, donde se pone de manifiesto la existencia de una vértebra lumbar supranumeraria y el aspecto lumbarizado del sacro; así como numerosos puentes óseos entre las vértebras.

Puede observarse en el corte coronal que el cono medular finaliza a nivel del cuerpo de la sexta vértebra lumbar. El disco entre las vértebras L₇ y L₈ protruye hacia el canal y presenta en la secuencia en T2 una hipointensidad de señal. El disco L2-L3 también aparece hipointenso.

Las raíces nerviosas de la cauda equina aparecen comprimidas, así como las que salen por los agujeros intervertebrales, de estas, tienen mayor grado de compresión las del lado derecho.

IMPRESIÓN DIAGNÓSTICA:

Compresión de raíces nerviosas de la cauda equina por conformación anómala de la columna lumbosacra y enfermedad lumbosacra degenerativa.

NOMBRE: Frodo RAZA: Rottweiler SEXO: Macho Edad:5 años
APTITUD: Compañía

ANAMNESIS: Desde hace dos meses comenzó a tener problemas para levantarse de la posición de sentado o tumbado y para subir y bajar escaleras

EXPLORACIÓN:

GENERAL: Peso: 52 kg; TRC: 2; Respiraciones/minuto:18; Pulsaciones/minuto: 87. Tª: 38,5°C. Auscultación cardio-pulmonar: normal. Grado de hidratación normal. Estado general: bueno.

MARCHA: Al paso ataxia. Al trote cojera de P.izq. Dificultad para incorporarse de la posición de sentado.

ESTADO DE LA PIEL Y UÑAS EN EXTREMIDADES: Normal

TONO MUSCULAR: atrofia muscular ligera en ambas extremidades posteriores.

NEUROLÓGICA:

Propiocepción: -P dcha.: normal -P izq.: retardada

Reflejos:

- Pánico: Normal
- Patelar: -P dcha.: Normal - P.izq: retardado
- Tibial: Normal en ambas
- Flexor: Normal en ambas
- Perineal: Normal

Sensibilidad cutánea: Normal

Dolor a la manipulación lumbosacra: Marcado

FRODO 546	FMR 546	FRX 5819	FC 23
------------------	----------------	-----------------	--------------

TÉCNICA DE ESTUDIO:

Se realizan cortes en los planos sagital, coronal y axial, utilizando secuencias de pulso potenciadas en T1 y T2.

INFORME:

En las imágenes potenciadas en T2 se aprecia que el disco lumbosacro y el disco L6-L7 están hipointensos en su parte dorsolateral y protruyen ligeramente hacia el canal. En toda la zona lumbosacra hay una disminución de la cantidad de grasa epidural.

Los agujeros intervertebrales están hipointensos en todas las secuencias de pulso y en las apófisis articulares lumbosacras se aprecia, en T2, un área hiperintensa compatible con líquido sinovial.

En las imágenes axiales se comprueba la presencia de una compresión leve en L7-S1 con estenosis de las salidas de ambas raíces lumbosacras, y que afecta en mayor medida la raíz del lado derecho.

El cuerpo de la primera vértebra sacra es hiperintenso respecto al resto del sacro y a la séptima lumbar.

En los cortes coronales puede comprobarse que el final del cono medular se localiza a nivel de la séptima vértebra lumbar.

IMPRESIÓN DIAGNÓSTICA:

Enfermedad degenerativa discal lumbosacra que causa compresión leve de las raíces nerviosas lumbosacras. La presencia de líquido sinovial excesivo sugiere un componente dinámico.

NOMBRE: Frodo RAZA: Gos d'atura SEXO: Macho Edad: 10 años
APTITUD: Compañía

ANAMNESIS: Desde hace meses cada vez tiene más problemas para subir y bajar escaleras. Muchas veces orina como las hembras y en las últimas semanas camina arrastrando un poco el pie izquierdo.

EXPLORACIÓN:

GENERAL: Peso: 20 kg; TRC: 2; Respiraciones/minuto:15; Pulsaciones/minuto: 82. Tª: 38,5°C. Auscultación cardio-pulmonar: normal. Grado de hidratación normal. Estado general: bueno.

MARCHA: Al paso ataxia. Al trote cojera de P.izq. Dificultad para incorporarse de la posición de sentado.

ESTADO DE LA PIEL Y UÑAS EN EXTREMIDADES: uñas desgastadas en ambas extremidades posteriores.

TONO MUSCULAR: atrofia muscular ligera en ambas extremidades posteriores.

NEUROLÓGICA:

Propiocepción: -P dcha.: normal -P izq.: retardada

Reflejos:

- Pánico: Normal
- Patelar: -P dch: Normal - P.izq: retardado
- Tibial: Normal en ambas
- Flexor: Normal en ambas
- Perineal: Normal

Sensibilidad cutánea: Normal

Dolor a la manipulación lumbosacra: Leve.

FRODO 558	FMR 558	FRX 5894	FC 24
------------------	----------------	-----------------	--------------

TÉCNICA DE ESTUDIO:

Se realizan cortes en los planos sagital, coronal y axial, utilizando secuencias de pulso potenciadas en T1 y T2.

INFORME:

En las imágenes potenciadas en T1 se aprecia que el disco lumbosacro y el disco L₆-L₇ están hipointensos y protruyen hacia el canal medular. En la zona lumbosacra hay una disminución de la grasa epidural. Se pueden apreciar cambios artrósicos en las carillas articulares de las vértebras y estrechamiento de los agujeros intervertebrales.

Las secuencias potenciadas en T2 confirman los hallazgos observados en el T1

IMPRESIÓN DIAGNÓSTICA:

Enfermedad degenerativa discal lumbosacra que causa compresión de la cauda equina.

NOMBRE: Gala RAZA: Cocker inglés SEXO: Hembra Edad: 8 años
APTITUD: Compañía

ANAMNESIS: Desde hace 4 meses tiene problemas para subir y bajar escaleras. Ya no quiere ir de paseo como antes. Se cae de atrás. Parece que le doliesen las piernas.

EXPLORACIÓN:

GENERAL: Peso: 13 kg; TRC: 2; Respiraciones/minuto: 14; Pulsaciones/minuto: 78. Tª: 38,9°C. Auscultación cardio-pulmonar: soplo mitral.

Grado de hidratación normal. Estado general: malo. Tumor en la mama inguinal izquierda de aproximadamente 4cm de diámetro (el propietario nunca lo había notado) No se observan metástasis en las radiografías torácicas.

MARCHA: Al paso ataxia. Se niega a trotar.

ESTADO DE LA PIEL Y UÑAS EN EXTREMIDADES: uñas desgastadas en ambas extremidades posteriores.

TONO MUSCULAR: atrofia muscular ligera en ambas extremidades posteriores.

NEUROLÓGICA:

Propiocepción: -Retardada en ambas

Reflejos:

- Pánico: Retardado desde L₄
- Patelar: -P dcha.: Normal - P.izq: retardado
- Tibial: Normal en ambas
- Flexor: Normal en ambas
- Perineal: Normal

Sensibilidad cutánea: Normal

Dolor a la manipulación lumbosacra: leve

GALA	FMR 185	FRX 38776	FC 25
-------------	---------	-----------	-------

TÉCNICA DE ESTUDIO:

Se realizan cortes en los planos sagital, coronal y axial, utilizando secuencias de pulso potenciadas en T1 y T2.

INFORME:

En las secuencias potenciadas en T1 y T2 se observan cambios degenerativos a nivel de la columna lumbar y lumbosacra: ligera subluxación de las facetas articulares vertebrales, espondiloartrosis, hipertrofia del ligamento amarillo, y señal hipointensa en las secuencias en T2 de los discos L3-L4, L4-L5, L6-L7 y L7-S1. A nivel lumbosacro hay protrusión discal que provoca estenosis del canal vertebral a este nivel y compromete el paso de las raíces nerviosas de la cauda equina. En el corte coronal se observa que el cono medular finaliza a nivel del cuerpo vertebral L6.

IMPRESIÓN DIAGNÓSTICA:

Enfermedad lumbosacra degenerativa moderada y degeneración discal de varios discos lumbares (L3-L4, L4-L5, L6-L7).

NOMBRE: Gaspar RAZA: Dogo alemán SEXO: Macho Edad: 2 años
APTITUD: Compañía

ANAMNESIS: Desde que era cachorro (cuando tenía unos 9 meses) su propietario ha notado que no quiere trotar ni correr. Hace aproximadamente seis meses comenzó con cojeras, primero de las extremidades posteriores, después de las anteriores. Su veterinario lo trató con antiinflamatorios sospechando panosteítis, pero no se observó mejoría.

EXPLORACIÓN:

GENERAL: Peso: 72 kg; TRC: 2; Respiraciones/minuto: 18; Pulsaciones/minuto: 80. Tª: 38,9°C. Auscultación cardio-pulmonar: normal. Grado de hidratación normal. Estado general: bueno.

MARCHA: Al paso ataxia y rigidez. Se niega a trotar.

ESTADO DE LA PIEL Y UÑAS EN EXTREMIDADES: normal.

TONO MUSCULAR: poco desarrollo de la musculatura en ambas extremidades posteriores.

NEUROLÓGICA:

Propiocepción: -Retardada en ambas

Reflejos:

- Panicular: Normal
- Patelar: -Normal en ambas
- Tibial: Normal en ambas
- Flexor: -P dcha. Hiperreflexia – P izq.: normal
- Perineal: Normal

Sensibilidad cutánea: Normal

Dolor a la manipulación lumbosacra: muy marcado.

GASPAR	FMR 645	FRX 6404	FC 26
---------------	---------	----------	-------

TÉCNICA DE ESTUDIO:

Se realizan cortes en los planos sagital, coronal y axial, utilizando secuencias de pulso potenciadas en T1 y T2.

INFORME:

En las imágenes potenciadas en T1 se aprecia que el disco lumbosacro protruye ligeramente hacia el canal y se observa la presencia de espondilosis ventral en L6-L7.

La imagen sagital potenciada en T2 muestra el disco L₇-S hipointenso así como el grado de protrusión que desplaza dorsalmente la cauda equina aunque no de forma grave. También se confirma la espondilosis ventral en L6-L7.

En las imágenes axiales se comprueba la presencia de una compresión moderada. Los agujeros intervertebrales están hipointensos en todas las secuencias de pulso aunque no muestran compresión de la salida de las raíces nerviosas, se observa una mayor afección en el lado izquierdo.

IMPRESIÓN DIAGNÓSTICA:

Enfermedad degenerativa discal lumbosacra que causa síndrome moderado de compresión de la cauda equina.

NOMBRE: Gor RAZA: Rottweiler SEXO: Macho Edad: 3 años
APTITUD: Compañía

ANAMNESIS: Con 6 meses le operaron de la extremidad posterior izquierda por un problema grave de displasia de cadera. Actualmente cojea también de la extremidad derecha. De la posterior izquierda se cae muchas veces. No está recibiendo tratamiento en estos momentos.

EXPLORACIÓN:

GENERAL: Peso: 42 kg; TRC: 2; Respiraciones/minuto: 18; Pulsaciones/minuto: 92. Tª: 38,5°C. Auscultación cardio-pulmonar: normal. Grado de hidratación normal. Estado general: bueno. Displasia grave de cadera (en P dcha. Aplastamiento de la cabeza femoral, acortamiento y engrosamiento del cuello femoral y subluxación de la articulación coxofemoral. En P izq.: artroplastia de cadera)

MARCHA: Al paso oscilación del tercio posterior, que parece tener más relación con el problema de la cadera. Al trote dicha oscilación no se agrava.

ESTADO DE LA PIEL Y UÑAS EN EXTREMIDADES: normal.

TONO MUSCULAR: poco desarrollo de la musculatura en ambas extremidades posteriores.

NEUROLÓGICA:

Propiocepción: -P dcha. Normal –P izq. Retardada

Reflejos:

- Panicular: Normal
- Patelar: -Normal en ambas
- Tibial: Normal en ambas
- Flexor: Normal en ambas
- Perineal: Normal

Sensibilidad cutánea: Normal

Dolor a la manipulación lumbosacra: leve.

GOR	FMR 645	FRX 6404	FC 28
------------	---------	----------	-------

TÉCNICA DE ESTUDIO:

Se realizan cortes en los planos sagital, coronal y axial, utilizando secuencias de pulso potenciadas en T1 y T2.

INFORME:

En las imágenes potenciadas en T1 se aprecia que el disco lumbosacro protruye ligeramente hacia el canal y se observa la presencia de espondilosis ventral en L6-L7.

La imagen sagital potenciada en T2 muestra el disco L₇-S hipointenso así como el grado de protrusión que desplaza dorsalmente la cauda equina aunque no de forma grave. También se confirma la espondilosis ventral en L6-L7.

En las imágenes axiales se comprueba la presencia de una compresión moderada. Los agujeros intervertebrales están hipointensos en todas las secuencias de pulso aunque no muestran compresión de la salida de las raíces nerviosas, se observa una mayor afección en el lado izquierdo.

IMPRESIÓN DIAGNÓSTICA:

Enfermedad degenerativa discal lumbosacra que causa síndrome moderado de compresión de la cauda equina.

NOMBRE: Gordito RAZA: Mestizo SEXO: Macho Edad: 8 años
APTITUD: Compañía

ANAMNESIS: Hace dos semanas no podía moverse del tercio posterior , pasó casi dos días que apenas se incorporaba. Luego comenzó a mejorar y ya era capaz de caminar un poco por la finca. Pero desde que le ocurrió esto no ha vuelto a caminar con normalidad ni a correr como lo hacía.

EXPLORACIÓN:

GENERAL: Peso: 38 kg; TRC: 2; Respiraciones/minuto:18; Pulsaciones/minuto: 90. Tª: 38,2°C. Auscultación cardio-pulmonar: normal. Grado de hidratación normal. Estado general: bueno.

MARCHA: Al paso atáxica. Se niega a trotar. Dificultad para incorporarse de la posición de sentado.

ESTADO DE LA PIEL Y UÑAS EN EXTREMIDADES: Normal

TONO MUSCULAR: atrofia muscular leve en ambas posteriores..

NEUROLÓGICA:

Propiocepción: Retardada en ambas extremidades posteriores.

Reflejos:

- Pánico: Retardado desde L₇
- Patelar: retardado en ambas
- Tibial: normal en ambas
- Flexor: -P dcha. Hiperreflexia – P izq. Normal
- Perineal: normal

Sensibilidad cutánea: normal

Dolor a la manipulación lumbosacra: marcado

GORDITO	FMR104	FRX99	FC28
----------------	--------	-------	------

TÉCNICA DE ESTUDIO:

Se realizan cortes en los planos sagital, coronal y axial, utilizando secuencias de pulso potenciadas en T1 y T2.

INFORME:

En el estudio sagital potenciado en T1 se observa que el disco lumbosacro está protruído y hay estenosis del canal en ese punto así como pérdida de grasa epidural en toda la unión lumbosacra; además, el sacro desciende hacia el canal aumentando la estenosis. Las apófisis articulares que se ven en la imagen están muy hipointensas. El estudio sagital en T2 muestra el disco lumbosacro muy hipointenso, completamente degenerado, se confirma la estenosis del canal debido, por una parte a un ligero descenso del sacro y, sobre todo, a la herniación del disco intervertebral lumbosacro que es central y hacia la izquierda (se observa material discal foraminal). Las apófisis articulares son hipointensas también en T2 y emiten una señal compatible con tejidos inflamados.

Existe también enfermedad discal en los discos lumbares aunque la compresión no es tan importante.

IMPRESIÓN DIAGNÓSTICA:

Estenosis lumbosacra grave con compresión de la cauda equina debido a herniación del disco intervertebral lumbosacro.

NOMBRE: Jackie RAZA: Cocker SEXO: Hembra Edad: 7 años
APTITUD: Compañía

ANAMNESIS: Hace una semana, cuando estaba comenzando el celo, la montó un setter, desde entonces comenzaron a notar que tenía problemas en el tercio posterior, además a los dos días empezó a no comer y encontrarse mal con vómitos y apatía. Desde el primer día al ver que fallaba del tercio posterior le han administrado (sin prescripción) diclofenaco (Voltaren®) a dosis 50 mg/24h.

EXPLORACIÓN:

GENERAL: Peso: 12 kg; TRC: 2; Respiraciones/minuto:18; Pulsaciones/minuto: 94. Tª: 38,6°C. Auscultación cardio-pulmonar: normal. Grado de hidratación normal. Estado general: bueno.

MARCHA: Al paso ataxia muy marcada, cuando se consigue que camine. Al incorporarse de la posición de sentada se cae algunas veces y se percibe una inestabilidad marcada.

ESTADO DE LA PIEL Y UÑAS EN EXTREMIDADES: normal

TONO MUSCULAR: disminuido en ambas posteriores

NEUROLÓGICA:

Propiocepción: Retardada en ambas

Reflejos:

- Páncular: disminuido desde L₆
- Patelar: Hiperreflexia en ambas
- Tibial: Hiperreflexia en ambas
- Flexor: Hiperreflexia en ambas

Sensibilidad cutánea: normal

Dolor a la manipulación lumbosacra: Marcado

JACKIE	FMR 181	FRX 33865	FC 29
--------	---------	-----------	-------

TÉCNICA DE ESTUDIO:

Se realizan cortes en los planos sagital, coronal y axial, utilizando secuencias de pulso potenciadas en T1 y T2.

INFORME:

En el estudio sagital potenciado en T1 la intensidad de señal del disco lumbosacro y del situado entre L₆ y L₇ está ligeramente disminuida y protruyen hacia el canal con pérdida de grasa epidural en ese punto. En la serie que se obtuvo en T2 se confirman esos hallazgos y se aprecia cierto descenso de la parte dorsal del sacro hacia el canal. Las imágenes axiales, tanto en T1 como en T2, muestran que existe una ligera compresión del final del cono medular (que finaliza a nivel del cuerpo vertebral de L₇) y de las raíces de la cauda equina, la salida de la raíz nerviosa lumbosacra del lado derecho es más estrecha de lo normal. En la imagen coronal potenciada en T1 se observa el inicio de la formación de osteofitos en la articulación lumbosacra.

IMPRESIÓN DIAGNÓSTICA:

Afección contusa grave del cono medular y la cauda equina, esta contusión se ve favorecida por cambios debidos a la edad que causan una estenosis media del canal.

NOMBRE: Jalk RAZA: P. Alemán SEXO: Macho Edad: 10 años
APTITUD: Guarda

ANAMNESIS: Desde hace aproximadamente una semana está apático. Le cuesta moverse, porque se cae de atrás muchas veces. Hace un mes le operaron de otitis crónica y hasta hace unos diez días estuvo tomando antiinflamatorios.

EXPLORACIÓN:

GENERAL: : Peso: 38 kg; TRC: 2; Respiraciones/minuto: 18; Pulsaciones/minuto: 90. Tª: 38,5°C. Auscultación cardio-pulmonar: normal. Grado de hidratación normal. Estado general: bueno.

MARCHA: Al paso atáxica. Al trote se niega a correr.. Dificultad para incorporarse de la posición de sentado.

ESTADO DE LA PIEL Y UÑAS EN EXTREMIDADES: Presenta desgaste de las uñas en ambos pies; más marcado en el izquierdo.

TONO MUSCULAR: atrofia muscular media en ambas extremidades posteriores.

NEUROLÓGICA:

Propiocepción: P dcha. Retardada. P izq.: muy retardada.

Reflejos:

- Páncular: Retardada desde L₅
- Patelar: P dcha. Hiperreflexia P izq.: normal
- Tibial: Disminuido en ambas
- Flexor: Disminuido en ambas
- Perineal: Normal

Sensibilidad cutánea: Normal

Dolor a la manipulación lumbosacra: Muy marcado

JALK	FMR 706	FRX 6809	FC 30
-------------	---------	----------	-------

TÉCNICA DE ESTUDIO:

Se realizan cortes en los planos sagital, coronal y axial, utilizando secuencias de pulso potenciadas en T1 y T2.

INFORME:

En el estudio sagital potenciado en T1 la intensidad de señal del disco lumbosacro está disminuida y protruye ligeramente hacia el canal con pérdida de grasa epidural en ese punto. En la serie que se obtuvo en T2 se confirman esos hallazgos y se aprecia cierto descenso del sacro hacia el canal que produce compresión de las raíces nerviosas de la cauda equina. Las imágenes axiales, tanto en T1 como en T2, muestran que las salidas de las raíces nerviosas están más estrechas de lo normal, con mayor gravedad en la estenosis de la raíz derecha.

IMPRESIÓN DIAGNÓSTICA:

Degeneración discal lumbosacra con ligera protrusión discal. Estenosis de la salida de las raíces nerviosas lumbosacras, de mayor gravedad en el lado derecho.

NOMBRE: Kaiser RAZA: P. Alemán SEXO: Macho Edad: 8 años
APTITUD: Trabajo

ANAMNESIS: Remitido por su veterinario al sospechar síndrome de cauda equina, pues al realizar radiografías por sintomatología de debilidad del tercio posterior observó un ligero descenso ventro-craneal del sacro en la proyección latero-lateral en hiperextensión. El animal está en tratamiento con prednisona a dosis 15mg/kg/48horas por otra dolencia (atopia).

EXPLORACIÓN:

GENERAL: Peso: 39 kg; TRC: 2; Respiraciones/minuto:18; Pulsaciones/minuto: 90. Tª: 38,5°C. Auscultación cardio-pulmonar: normal. Grado de hidratación normal. Estado general: bueno.

MARCHA: Al paso atáxica. Al trote se incrementa el grado de ataxia, más en la extremidad posterior derecha. Dificultad para incorporarse de la posición de sentado.

ESTADO DE LA PIEL Y UÑAS EN EXTREMIDADES: Presenta desgaste marcado de las uñas de ambas extremidades posteriores. Más marcado en las de el pie derecho.

TONO MUSCULAR: atrofia muscular media en P izq. y grave en P dcha.

NEUROLÓGICA:

Propiocepción: Pdch. Muy retardada Piz.: abolida

Reflejos:

- Panicular: Normal
- Patelar: P dcha. abolido P izq.: hiperreflexia
- Tibial: Disminuido en ambas
- Flexor: P dcha.: muy disminuido -P izq: disminuido
- Perineal: ligeramente disminuido

Sensibilidad cutánea: normal en ambas posteriores.

Dolor a la manipulación lumbosacra: Muy marcado

KAISER	FMR 414	FRX 5050	FC 31
--------	---------	----------	-------

TÉCNICA DE ESTUDIO:

Se realizan cortes en los planos sagital, coronal y axial, utilizando secuencias de pulso potenciadas en T1 y T2.

INFORME:

En el estudio sagital potenciado en T1 se observa que el disco lumbosacro está hipointenso y ligeramente protruido. El sacro presenta inclinación craneoventral. En el estudio coronal se observa que el cono medular finaliza a nivel de la sexta vértebra lumbar.

El estudio sagital en T2 muestra igualmente el disco lumbosacro hipointenso, degenerado, se confirma la estenosis moderada del canal.

Ambas raíces nerviosas están comprimidas en su salida debido a la estenosis de los agujeros intervertebrales, más grave en el lado derecho.

IMPRESIÓN DIAGNÓSTICA:

Enfermedad lumbosacra degenerativa con estenosis lumbosacra moderada con compresión de la cauda equina y de los nervios intervertebrales a este nivel.

NOMBRE: Kiel RAZA: P. Alemán SEXO: Macho Edad: 10años
APTITUD: compañía

ANAMNESIS: Desde hace aproximadamente un dos semanas que las extremidades posteriores no le responden con normalidad, arrastra los dedos a veces al caminar. Coincidió a mostrar esta sintomatología después de un fin de semana de mucha actividad, aunque siempre ha sido un animal que ha realizado mucho ejercicio.

EXPLORACIÓN:

GENERAL: Peso: 37 kg; TRC: 2; Respiraciones/minuto: 18; Pulsaciones/minuto: 82. Tª: 38,5°C. Auscultación cardio-pulmonar: normal. Grado de hidratación normal. Estado general: bueno.

MARCHA: Al paso atáxica con ligero arrastre de los dedos. Al trote se intensifica la ataxia. Dificultad para incorporarse de la posición de sentado.

ESTADO DE LA PIEL Y UÑAS EN EXTREMIDADES: ligero desgaste de las uñas de ambos pies.

TONO MUSCULAR: atrofia muscular leve en ambas posteriores.

NEUROLÓGICA:

Propiocepción: Retardada en ambas

Reflejos:

- Páncular: Normal
- Patelar: P dcha. Hiperreflexia P izq.: normal
- Tibial: Disminuido en ambas
- Flexor: Disminuido en ambas
- Perineal: Disminuido

Sensibilidad cutánea: Normal

Dolor a la manipulación lumbosacra: Marcado

KIEL	FMR 289	FRX 4411	FC 32
-------------	----------------	-----------------	--------------

TÉCNICA DE ESTUDIO:

Se realizan cortes en los planos sagital, coronal y axial, utilizando secuencias de pulso potenciadas en T1 y T2.

INFORME:

En el estudio sagital potenciado en T1 se observa que el disco lumbosacro está hipointenso, protruido y con una reacción espondilótica ventral importante; hay estenosis del canal en ese punto así como pérdida de grasa epidural en toda la unión lumbosacra; además, el sacro está desplazado craneoventralmente hacia el canal agravando la estenosis. Las apófisis articulares que se ven en la imagen están hipointensas. Pueden observarse cambios degenerativos y espondilosis. En el corte coronal se observa que el cono medular finaliza a nivel del cuerpo vertebral de la sexta lumbar.

El estudio sagital en T2 muestra el disco lumbosacro muy hipointenso, completamente degenerado, se confirma la estenosis del canal debido, por una parte al descenso del sacro y, sobre todo, a la herniación del disco intervertebral lumbosacro

Ambas raíces nerviosas están comprimidas en su salida debido a la estenosis de los agujeros intervertebrales.

NOMBRE: Kora RAZA: Epagneul Bretón SEXO: Hembra EDAD: 11años
APTITUD: Caza

ANAMNESIS: Hace cuatro meses comenzó a claudicar de las extremidades posteriores, cuando estaba cansada después de salir al campo arrastraba los dedos de los pies.

EXPLORACIÓN:

GENERAL: Peso: 14 kg; TRC: 2; Respiraciones/minuto:15; Pulsaciones/minuto: 82. Tª: 38,5°C. Auscultación cardio-pulmonar: normal. Grado de hidratación normal. Estado general: bueno.

MARCHA: Al paso atáxica. Al trote aumenta el grado de ataxia.

ESTADO DE LA PIEL Y UÑAS EN EXTREMIDADES: Ligeramente desgaste de las uñas en ambos pies.

TONO MUSCULAR: Normal en ambas posteriores.

NEUROLÓGICA:

Propiocepción: P dcha. Retardada P izq.: ligeramente retardada

Reflejos:

- Párpado: Normal
- Patelar: Normal en ambas
- Tibial: Normal en ambas
- Perineal: Normal
- Flexor: Normal en ambas.

Sensibilidad cutánea: Normal

Dolor a la manipulación lumbosacra: Leve

KORA	FMR730	FRX6892	FC33
-------------	--------	---------	------

TÉCNICA DE ESTUDIO:

Se realizan cortes en los planos sagital, coronal y axial, utilizando secuencias de pulso potenciadas en T1 y T2.

INFORME:

En los estudios sagitales potenciados en T1 y en T2, la intensidad de señal de los discos T13-L1 y del lumbosacro está disminuida, además, el espacio intervertebral es más estrecho de lo normal y, en el primero de ellos, se observa que la zona dorsal del disco contacta con la médula. Estas series no descartan la presencia de protrusión discal en L1-L2, L2-L3 y L3-L4.

En las imágenes axiales se comprueba que la compresión medular no es importante, en el área lumbar alta pero sí en la cauda equina con estrechamiento de las salidas de las raíces nerviosas en los agujeros intervertebrales lumbosacros.

IMPRESIÓN DIAGNÓSTICA:

Síndrome de compresión de la cauda equina moderado.

NOMBRE: Laika RAZA: Mastín español SEXO: Hembra EDAD: 11años
APTITUD: compañía/guarda

ANAMNESIS: Hace 20 días fue operada de piometra. Actualmente no se levanta y al presionarle en la región lumbar “patalea” y parece tener dolor. Hace cinco años se diagnosticó leishmania y se trató con Glucantime®. En los episodios de dolor y claudicación que ha tenido en los dos últimos años ha sido tratada con flunixin-meglumine las primeras veces y en el último (hace dos meses) con prednisona.

EXPLORACIÓN:

GENERAL: Peso: 39kg; TRC: 2; Respiraciones/minuto:15; Pulsaciones/minuto: 82. Tª: 38,5°C. Auscultación cardio-pulmonar: normal. Grado de hidratación normal. Estado general: malo.

MARCHA: No es capaz de incorporarse.

ESTADO DE LA PIEL Y UÑAS EN EXTREMIDADES: Erosiones en salientes óseos, desgaste marcado en las uñas de ambos pies. Heridas por roce en el dorso del pie izquierdo.

TONO MUSCULAR: Atrofia muscular marcada en ambas posteriores.

NEUROLÓGICA:

Propiocepción: Abolida en ambas posteriores

Reflejos:

- Panicular: Muy retardado desde L₄
- Patelar: P dcha.: Hiperreflexia - P izq.: Abolido
- Tibial: Abolido en ambas
- Perineal: Disminuido
- Flexor: Muy retardado en ambas.

Sensibilidad cutánea: no tiene.

Dolor a la manipulación lumbosacra: muy marcado

LAIKA	FMR 670	FRX 6565	FC 34
-------	---------	----------	-------

TÉCNICA DE ESTUDIO:

Se realizan cortes en los planos sagital, coronal y axial, utilizando secuencias de pulso potenciadas en T1 y T2.

INFORME:

En la secuencia potenciada en T1 se observa un desplazamiento del sacro en dirección craneoventral. Tanto en T1 como en T2 se aprecia deformidad en el disco lumbosacro y ligera discoespondilosis.

En las secuencias potenciadas en T2 se observa pérdida de grasa epidural, hipertrofia del ligamento epidural, protusión del disco lumbosacro y una estenosis del canal vertebral a este nivel, que afecta a las raíces nerviosas, desplazando la cauda equina hacia dorsal del lado derecho.

El cono medular termina sobre el borde caudal del cuerpo vertebral L6.

IMPRESIÓN DIAGNÓSTICA:

Enfermedad lumbosacra degenerativa.

NOMBRE: Linda RAZA: P. Alemán SEXO: Hembra EDAD: 7años
APTITUD: Compañía

ANAMNESIS: Desde hace mes y medio comenzó a presentar problemas en las extremidades posteriores. La han tratado con meloxicam, condroprotector y vitamina B y respondió satisfactoriamente. Al suspender el tratamiento recayó. Actualmente está en tratamiento con prednisona y su propietario aprecia una ligera mejoría.

EXPLORACIÓN:

GENERAL: Peso: 28 kg; TRC: 2; Respiraciones/minuto:16; Pulsaciones/minuto: 88. Tª: 38,6°C. Auscultación cardio-pulmonar: normal. Grado de hidratación normal. Estado general: bueno.

MARCHA: Al paso atáxica. Al trote cojera marcada de extremidad posterior izquierda. Dificultad para incorporarse de la posición de sentado.

ESTADO DE LA PIEL Y UÑAS EN EXTREMIDADES: Normal

TONO MUSCULAR: Disminuido ligeramente en extremidad izquierda.

NEUROLÓGICA:

Propiocepción: P dcha.: ligeramente retardada. P izq.: muy retardada.

Reflejos:

- Páncular: Normal
- Patelar: Normal en ambas.
- Tibial: Normal en ambas
- Perineal: Normal
- Flexor: Normal en ambas.

Sensibilidad cutánea: normal

Dolor a la manipulación lumbosacra: no tiene.

LINDA 40	FMR 40	FRX 3233	FC 35
----------	--------	----------	-------

TÉCNICA DE ESTUDIO:

Se realizan cortes en los planos sagital, coronal y axial, utilizando secuencias de pulso potenciadas en T1 y T2.

INFORME:

El estudio sagital potenciado en T1 muestra hipointensidad de los discos intervertebrales lumbares y lumbosacro así como la presencia anómala de un disco intervertebral entre la primera y la segunda vértebra sacra. Todos los discos, incluido este último, presentan espondilosis ventral mucho más grave en la unión lumbosacra. Están protruidos los siguientes discos: L3-L4, L5-L6, L7-Sacro y S1-S2. En el estudio sagital potenciado en T2 se confirman los hallazgos anteriores observándose, además, estenosis del canal vertebral en la unión lumbosacra y en el disco S1-S2 con compresión de la cauda equina en ambos puntos. La imagen axial potenciada en T2 muestra una protrusión ligeramente paramedial derecha en la unión lumbosacra.

IMPRESIÓN DIAGNÓSTICA:

Enfermedad lumbosacra degenerativa que ocasiona estenosis lumbosacra y sacra con presencia de un disco intervertebral anómalo entre las dos primeras vértebras sacras. El resultado es una compresión doble de la cauda equina.

NOMBRE: Linda RAZA: Epagneul Bretón SEXO: Hembra EDAD: 16años
APTITUD: Caza/Compañía

ANAMNESIS: Hace meses comenzó a claudicar de las extremidades posteriores, cuando estaba cansada después de salir al campo arrastraba los dedos de los pies. Los días de mucho frío se niega a salir. Le cuesta levantarse.

EXPLORACIÓN:

GENERAL: Peso: 15 kg; TRC: 2; Respiraciones/minuto:15; Pulsaciones/minuto: 82. Tª: 38,5°C. Auscultación cardio-pulmonar: normal. Grado de hidratación normal. Estado general: bueno.

MARCHA: Al paso atáxica. Al trote aumenta el grado de ataxia cuando se consigue que trote, en general se niega.

ESTADO DE LA PIEL Y UÑAS EN EXTREMIDADES: Ligero desgaste de las uñas en ambos pies.

TONO MUSCULAR: Normal en ambas posteriores.

NEUROLÓGICA:

Propiocepción: Retardada en ambas.

Reflejos:

- Páncular: Normal
- Patelar: Normal en ambas
- Tibial: Normal en ambas
- Perineal: Normal
- Flexor: Normal en ambas.

Sensibilidad cutánea: Normal

Dolor a la manipulación lumbosacra: moderado

LINDA sn	FMR s/n	FRX 4917	FC 36
----------	---------	----------	-------

TÉCNICA DE ESTUDIO:

Se realizan cortes en los planos sagital, coronal y axial, utilizando secuencias de pulso potenciadas en T1 y T2.

INFORME:

En la secuencia potenciada en T1 se observan cambios artrósicos en las carillas articulares de las vértebras y discoespondilosis.

En las secuencias potenciadas en T2 se observa pérdida de grasa epidural, hipertrofia del ligamento epidural, degeneración de los discos L6- L7 y lumbosacro, estenosis de la salida de las raíces nerviosas del lado izquierdo y una estenosis del canal vertebral a nivel lumbosacro, que dificulta el paso de las raíces nerviosas que conforman la cauda equina. Los cortes axiales confirman mayor afección del lado izquierdo.

IMPRESIÓN DIAGNÓSTICA:

Enfermedad lumbosacra degenerativa y síndrome de compresión de la cauda equina moderado, con mayor afección del lado izquierdo.

NOMBRE: Luna RAZA: Mestizo SEXO: Hembra EDAD: 2 años
APTITUD: Compañía

ANAMNESIS: Hace días semanas comenzó con dolor en la zona lumbar, negándose a correr y con dificultad para levantarse de la posición de sentada. Su veterinario instauró un tratamiento con corticoides, vitamina B y reposo.

EXPLORACIÓN:

GENERAL: Peso: 38 kg; TRC: 2; Respiraciones/minuto: 17; Pulsaciones/minuto: 92. Tª: 38,5°C. Auscultación cardio-pulmonar: normal. Grado de hidratación normal. Estado general: bueno.

MARCHA: Al paso normal. Al trote se niega. Dificultad para levantarse de la posición de sentada.

ESTADO DE LA PIEL Y UÑAS EN EXTREMIDADES: Normal

TONO MUSCULAR: Normal en ambas posteriores.

NEUROLÓGICA:

Propiocepción: P dcha. Ligeramente retardada. P izq.: normal

Reflejos:

- Pánico: Normal
- Patelar: P dcha. normal. P izq.: hiperreflexia
- Tibial: Normal en ambas
- Perineal: Normal
- Flexor: Normal en ambas.

Sensibilidad cutánea: Normal

Dolor a la manipulación lumbosacra: Muy marcado.

LUNA	FMR 556	FRX 5892	FC 37
------	---------	----------	-------

TÉCNICA DE ESTUDIO:

Se realizan cortes en los planos sagital, coronal y axial, utilizando secuencias de pulso potenciadas en T1 y T2.

INFORME:

En las imágenes potenciadas en T1 se aprecia que el disco lumbosacro está hipointenso y protruye hacia el canal; la morfología normal del disco se ha perdido y las láminas terminales vertebrales están ligeramente hipointensas. El final del cono medular alcanza el espacio lumbosacro.

En toda la zona lumbosacra hay una ligera disminución de la cantidad de grasa epidural.

La imagen sagital potenciada en T2 confirma los hallazgos descritos en T1 y se observa que L7-S1 protruye ligeramente hacia el canal.

Los agujeros intervertebrales están hipointensos en todas las secuencias de pulso.

En las imágenes axiales se comprueba la presencia de una compresión en L7-S1 con estenosis de las salidas de ambas raíces lumbosacras, sobre todo de la izquierda.

IMPRESIÓN DIAGNÓSTICA:

Enfermedad lumbosacra degenerativa que ocasiona ligera estenosis del canal medular, inestabilidad lumbosacra y síndrome de compresión de la cauda equina leve con estenosis en la salida de las raíces lumbosacras, sobre todo de la izquierda.

NOMBRE: Marro RAZA: Mestizo SEXO: Macho Edad: 7 años
APTITUD: Guarda

ANAMNESIS: Hace una semana no podía levantarse de atrás, pasa mucho tiempo solo en la finca, no saben qué le podía pasar. Llamaron al veterinario y le puso una inyección de antiinflamatorio durante tres días seguidos. A lo largo de la semana ha ido mejorando progresivamente. Aunque no corre ni salta como lo hacía.

EXPLORACIÓN:

GENERAL: Peso: 32 kg; TRC: 2; Respiraciones/minuto: 16; Pulsaciones/minuto: 88. Tª: 38,5°C. Auscultación cardio-pulmonar: normal. Grado de hidratación normal. Estado general: bueno.

MARCHA: Al paso ataxia marcada. Se niega a trotar. Dificultad para incorporarse de la posición de sentado.

ESTADO DE LA PIEL Y UÑAS EN EXTREMIDADES: Normal en ambas.

TONO MUSCULAR: normal en ambas.

NEUROLÓGICA:

Propiocepción: -P dcha.: retardada -P izq.: muy retardada

Reflejos:

- Pánico: Disminuido desde L₆
- Patelar: P dcha. normal - P izq.: hiperreflexia
- Tibial: Disminuido en ambas
- Flexor: P dcha.: normal -P izq.: disminuido
- Perineal: Disminuido

Sensibilidad cutánea: Normal

Dolor a la manipulación lumbosacra: Marcado

MARRO	FMR 129	FRX 33518	FC 38
--------------	---------	-----------	-------

TÉCNICA DE ESTUDIO:

Se realizan cortes en los planos sagital, coronal y axial, utilizando secuencias de pulso potenciadas en T1 y T2.

INFORME:

En el estudio sagital potenciado en T1 se observa una fuerte reacción de espondilosis lumbosacro y subluxación craneoventral del sacro. No se aprecia la señal hipointensa del borde dorsal del anillo fibroso y del ligamento longitudinal dorsal en el disco lumbosacro y, en su lugar, hay una masa hipointensa situada en el canal vertebral. La imagen sagital paramedial muestra la neoformación ósea espondilótica y una estenosis importante del agujero intervertebral lumbosacro. En el corte del plano sagital podemos observar que el cono medular finaliza a nivel del borde craneal del cuerpo vertebral de L₆.

Las imágenes potenciadas en T2 confirman la degeneración y la extrusión del disco lumbosacro así como la subluxación craneoventral del sacro. La imagen axial muestra una estenosis muy grave del canal, debido al material discal extrusionado, y de las salidas de las raíces nerviosas a nivel lumbosacro.

IMPRESIÓN DIAGNÓSTICA:

Degeneración y extrusión del disco intervertebral lumbosacro, subluxación ventral del sacro. Como resultado hay una estenosis grave y compresión de la cauda equina en ese punto. Estenosis de las salidas de las raíces nerviosas lumbosacras

NOMBRE: Mastina RAZA: Mastín español SEXO: Hembra Edad: 10 años
APTITUD: reproducción

ANAMNESIS: Lleva meses que cada vez está más inactiva. Le cuesta levantarse. Camina arrastrando la punta de los dedos de los pies.

EXPLORACIÓN:

GENERAL: Peso: 57 kg; TRC: 2; Respiraciones/minuto:14; Pulsaciones/minuto: 80. Tª: 38,3°C. Auscultación cardio-pulmonar: normal. Grado de hidratación normal. Estado general: regular.

MARCHA: Al paso ataxia marcada. Se niega a trotar. Dificultad para incorporarse de la posición de sentado.

ESTADO DE LA PIEL Y UÑAS EN EXTREMIDADES: Marcado desgaste de las uñas en ambos pies.

TONO MUSCULAR: atrofia muscular en ambas posteriores.

NEUROLÓGICA:

Propiocepción: -P dcha.: retardada -P izq.: muy retardada

Reflejos:

- Pánico: Disminuido desde L₅
- Patelar: P dcha. retardado - P izq.: hiperreflexia
- Tibial: Disminuido en ambas
- Flexor: Disminuido en ambas.
- Perineal: Disminuido

Sensibilidad cutánea: Disminuída

Dolor a la manipulación lumbosacra: Marcado

MASTINA	FMR 329	FRX 4670	FC 39
----------------	---------	----------	-------

TÉCNICA DE ESTUDIO:

Se realizan cortes en los planos sagital, coronal y axial, utilizando secuencias de pulso potenciadas en T1 y T2.

INFORME:

En el estudio sagital potenciado en T1 se observa una fuerte reacción de espondilosis lumbosacra y subluxación craneoventral del sacro. Existe una vértebra lumbar de transición sacralizada. Hay pérdida de grasa epidural a este nivel. Se aprecia la señal hipointensa del disco lumbosacro que protruye hacia el canal vertebral. La imagen sagital paramedial muestra la neoformación ósea espondilótica y estenosis importantes de los agujeros intervertebrales lumbosacros.

Las imágenes potenciadas en T2 confirman la degeneración y la protrusión del disco lumbosacro así como la subluxación craneoventral del sacro y la vértebra transicional. La imagen axial muestra una estenosis grave del canal y de las salidas de las raíces nerviosas a nivel lumbosacro.

IMPRESIÓN DIAGNÓSTICA:

Vértebra de transición sacralizada. Degeneración y protrusión del disco intervertebral lumbosacro, subluxación ventral del sacro. Como resultado hay una estenosis grave y compresión de la cauda equina a ese nivel. Estenosis de las salidas de las raíces nerviosas lumbosacras

NOMBRE: Mora RAZA: Setter Gordon SEXO: Hembra Edad: 8 años
APTITUD: caza/compañía

ANAMNESIS: De joven tuvo una fractura en la extremidad posterior derecha, pero siempre se ha movido mucho y sin problemas. En los últimos tres meses cada vez le cuesta más correr, se mueve con mucha dificultad y ha empezado a cojear a veces de la extremidad que se había roto hace años.

EXPLORACIÓN:

GENERAL: Peso: 26kg; TRC: 2; Respiraciones/minuto:18; Pulsaciones/minuto: 88. Tª: 38,7°C. Auscultación cardio-pulmonar: normal. Grado de hidratación normal. Estado general: bueno.

MARCHA: Al paso ataxia. Al trote cojera acusada de la extremidad posterior derecha. Dificultad para incorporarse de la posición de sentado.

ESTADO DE LA PIEL Y UÑAS EN EXTREMIDADES: Mayor desgaste de las uñas del pie izquierdo.

TONO MUSCULAR: ligera atrofia de masa muscular en ambas.

NEUROLÓGICA:

Propiocepción: -P dcha.: retardada -P izq.: muy retardada

Reflejos:

- Pánico: Disminuido desde L₆
- Patelar: Normal en ambas.
- Tibial: Disminuido en ambas
- Flexor: P dcha.: ligeramente disminuido -P izq.: normal
- Perineal: Normal.

Sensibilidad cutánea: Normal

Dolor a la manipulación lumbosacra: Marcado

MORA	FMR 28	FRX 3083	FC 40
-------------	--------	----------	-------

TÉCNICA DE ESTUDIO:

Se realizan cortes en los planos sagital, coronal y axial, utilizando secuencias de pulso potenciadas en T1 y T2.

INFORME:

En la secuencia potenciada en T1 se observa un ligero desplazamiento del sacro en dirección craneoventral.

En la secuencia potenciada en T2 se observa hipertrofia del ligamento amarillo, degeneración y protrusión del disco lumbosacro y estenosis de la salida de las raíces nerviosas intervertebrales del lado derecho. Disco L6-L7 emite una señal hipointensa y se observa un menor tamaño del mismo.

IMPRESIÓN DIAGNÓSTICA:

Enfermedad lumbosacra degenerativa.

NOMBRE: Nana RAZA: Cocker inglés SEXO: Hembra Edad: 6 años
APTITUD: compañía

ANAMNESIS: Ha ido perdiendo progresivamente la sensibilidad y la capacidad de movimiento en las extremidades posteriores. Fue perdiendo la sensibilidad superficial y profunda, los reflejos y el control de esfínteres. Presenta hiperestesia en el área lumbosacra. Los días antes de comenzar con el proceso había sufrido una gastroenteritis, sin llegar a conocer la etiología, había respondido al tratamiento correctamente y se había curado. Actualmente y desde hace tres días está en tratamiento con corticoides, vitamina B y antibiótico de amplio espectro.

EXPLORACIÓN:

GENERAL: Peso: 9 kg; TRC: 2; Respiraciones/minuto:18; Pulsaciones/minuto: 88. Tª: 38,7°C. Auscultación cardio-pulmonar: normal. Grado de hidratación normal. Estado general: bueno.

MARCHA: Paraparesia

ESTADO DE LA PIEL Y UÑAS EN EXTREMIDADES: Normal

TONO MUSCULAR: Aumentado (rigidez de ambas posteriores)

NEUROLÓGICA:

Propiocepción: -P dcha.: retardada -P izq.: muy retardada

Reflejos:

- Páncular: Abolido
- Patelar: No valorable por la rigidez
- Tibial: No valorable por la rigidez
- Flexor: No valorable por la rigidez
- Perineal: Abolido

Sensibilidad cutánea: No hay sensibilidad (ni superficial ni profunda)

Dolor a la manipulación lumbosacra: Muy marcado (hiperestesia)

NANA	FMR392	FRX49433	FC41
-------------	--------	----------	------

TÉCNICA DE ESTUDIO:

Se realizan cortes en los planos sagital, coronal y axial, utilizando secuencias de pulso potenciadas en T1 y T2.

INFORME:

En las secuencias potenciadas en T1 se aprecia un desplazamiento grave del sacro hacia dorsal. El cono medular finaliza a nivel de la séptima vértebra lumbar.

En las secuencias potenciadas en T2 puede observarse una degeneración (señal hipointesa) de todos los discos lumbares excepto L2-L3. También el disco lumbosacro está degenerado. Las estructuras nerviosas, tanto médula espinal como cauda equina, emiten una señal hiperintensa.

IMPRESIÓN DIAGNÓSTICA:

Mielomalacia ascendente lumbar y toracolumbar.

NOMBRE: Neko RAZA: Rottweiler SEXO: Macho Edad: 5 años
APTITUD: Compañía

ANAMNESIS: En el último medio año ha ido perdiendo potencia en el tercio posterior, al hacer los ejercicios cada vez le costaba más elevarse sobre las extremidades posteriores, ahora ya no es capaz de saltar y subir al coche. Le ven más triste.

EXPLORACIÓN:

GENERAL: Peso: 54 kg; TRC: 2; Respiraciones/minuto:18; Pulsaciones/minuto: 88. Tª: 38,5°C. Auscultación cardio-pulmonar: normal. Grado de hidratación normal. Estado general: bueno.

MARCHA: Al paso atáxica. Al trote se incrementa el grado de ataxia, más en la extremidad posterior derecha. Dificultad para incorporarse de la posición de sentado.

ESTADO DE LA PIEL Y UÑAS EN EXTREMIDADES: Presenta desgaste marcado de las uñas de ambas extremidades posteriores. Más marcado en las de el pie derecho.

TONO MUSCULAR: atrofia muscular media en Plz y grave en Pdch.

NEUROLÓGICA:

Propiocepción: P dcha. Muy retardada Piz.: abolida

Reflejos:

- Pánico: Normal
- Patelar: Pdch. retardado P izq.: hiperreflexia
- Tibial: Disminuido en ambas
- Flexor: P dcha.: muy disminuido -P izq.: disminuido
- Perineal: normal

Sensibilidad cutánea: normal en ambas posteriores.

Dolor a la manipulación lumbosacra: Muy marcado

NEKO	FMR 778	FRX 7060	FC 42
------	---------	----------	-------

TÉCNICA DE ESTUDIO:

Se realizan cortes en los planos sagital, coronal y axial, utilizando secuencias de pulso potenciadas en T1 y T2.

INFORME:

El estudio sagital potenciado en T1 se observa una ligera inclinación del sacro craneoventral y muestra hipointensidad y disminución de la anchura del espacio intervertebral lumbosacro por una extrusión del material discal hacia el canal.

El estudio sagital potenciado en T2 confirma la disminución de anchura del espacio intervertebral a nivel lumbosacro debido a la ocupación del mismo por material discal y un hematoma que producen un desplazamiento y compresión de las raíces nerviosas que conforman la cauda equina hacia el lado izquierdo. En los cortes axiales se puede observar que la raíz intervertebral lumbosacra derecha se encuentra prácticamente interrumpida.

IMPRESIÓN DIAGNÓSTICA:

Enfermedad discal lumbosacra grave con compresión de la cauda equina y compresión de las raíces nerviosas intervertebrales a nivel lumbosacro , de mayor gravedad en el lado derecho.

NOMBRE: Nerón RAZA: Dogo Alemán SEXO: Macho Edad: 3 años
APTITUD: Compañía

ANAMNESIS: Nunca ha tenido mucha fuerza en las extremidades posteriores. Con frecuencia se cae de atrás al correr. En los tres últimos meses se ha acentuado mucho este problema. Se tropieza con más facilidad, se tambalea y se cae. No le han tratado previamente. Tiene la extremidad derecha más débil que la izquierda.

EXPLORACIÓN:

GENERAL: : Peso: 68 kg; TRC: 2; Respiraciones/minuto:18; Pulsaciones/minuto: 90. Tª: 38,5°C. Auscultación cardio-pulmonar: normal. Grado de hidratación normal. Estado general: bueno.

MARCHA: Al paso atáxica. Al trote la ataxia es más marcada, como si trotase con saltos confusos que le acaban haciendo caer. Cuando cae no es capaz de levantarse.

ESTADO DE LA PIEL Y UÑAS EN EXTREMIDADES: Presenta desgaste de las uñas de ambas extremidades posteriores.

TONO MUSCULAR: atrofia muscular leve en ambas posteriores.

NEUROLÓGICA:

Propiocepción: P dcha. Muy retardada P izq.: retardada

Reflejos:

- Panicular: Normal
- Patelar: P dcha. disminuido P izq.: hiperreflexia
- Tibial: Disminuido en ambas
- Flexor: Pdch.: muy disminuido -P izq: disminuido
- Perineal: normal

Sensibilidad cutánea: normal en ambas posteriores.

Dolor a la manipulación lumbosacra: leve.

NERÓN	FMR 412	FRX 5035	FC 43
--------------	---------	----------	-------

TÉCNICA DE ESTUDIO:

Se realizan cortes en los planos sagital, coronal y axial, utilizando secuencias de pulso potenciadas en T1 y T2.

INFORME:

El estudio sagital potenciado en T1 muestra hipointensidad y disminución de la anchura del espacio intervertebral lumbosacro. En las imágenes sagitales paramediales se aprecia un estrechamiento de los agujeros intervertebrales lumbosacros, de mayor gravedad en la raíz nerviosa del lado izquierdo. En el estudio coronal puede observarse el final de la cauda equina entre la quinta y la sexta vértebras lumbares.

El estudio sagital potenciado en T2 confirma la disminución de anchura del espacio intervertebral a nivel lumbosacro, en esta secuencia, el disco aparece muy hipointenso y protruye hacia el canal intervertebral, existe compresión dorsal de los nervios que conforman la cauda equina debido a hipertrofia del ligamento amarillo. Puede observarse además que los discos L5-L6 y L6-L7 están degenerados, ya que aparecen hipointensos en las imágenes. Los cortes axiales confirman la presencia de una importante compresión de estas raíces nerviosas debido a la protrusión del disco lumbosacro. En este punto se observa el estrechamiento de los agujeros intervertebrales lumbosacros, con compresión de ambas raíces y de mayor intensidad en el lado izquierdo.

IMPRESIÓN DIAGNÓSTICA:

Enfermedad discal degenerativa lumbosacra con compresión de la cauda equina y compresión de las raíces nerviosas intervertebrales a nivel lumbosacro, de mayor gravedad en el lado izquierdo.

NOMBRE: Nino RAZA: Mastín español SEXO: Macho Edad: 5 años
APTITUD: Guarda

ANAMNESIS: Hace aproximadamente un mes comenzaron a notar que le dolían las extremidades posteriores, después comenzó a cojear y actualmente, desde hace dos días ya no se levanta.

EXPLORACIÓN:

GENERAL: : Peso: 66 kg; TRC: 2; Respiraciones/minuto:18; Pulsaciones/minuto: 90. Tª: 39,4°C. Auscultación cardio-pulmonar: normal. Grado de hidratación normal. Estado general: bueno.

MARCHA: Incapacidad para permanecer de pie.

ESTADO DE LA PIEL Y UÑAS EN EXTREMIDADES: Normal

TONO MUSCULAR: Normal.

NEUROLÓGICA:

Propiocepción: imposibilidad para valorarla.

Reflejos:

- Páncular: Abolido desde L₄
- Patelar: Retardado en ambas (dolor al hacer movimientos de abducción en ambas extremidades posteriores)
- Tibial: Normal en ambas
- Flexor: Normal en ambas
- Perineal: normal

Sensibilidad cutánea: aumentada en ambas posteriores.

Dolor a la manipulación lumbosacra: Muy marcado

NINO	FMR 172	FRX 3773	FC 44
-------------	---------	----------	-------

TÉCNICA DE ESTUDIO:

Se realizan cortes en los planos sagital, coronal y axial, utilizando secuencias de pulso potenciadas en T1 y T2.

INFORME:

En las secuencias potenciadas en T1, tanto sagital como coronal, se observan los discos intervertebrales L5-L6 y lumbosacro desestructurados, con pérdida de la señal normal de ambos ligamentos longitudinales, las láminas terminales adyacentes a los discos afectados están hipointensas y hay signos de erosión y de neoformación ósea; además, hay una masa hipointensa paravertebral ventral a ambos discos afectados. En T2, tanto en la serie axial como en la sagital, se confirman las observaciones anteriores. Los discos afectados presentan una intensidad de señal heterogénea con zonas hiperintensas y áreas hipointensas. La parte dorsal del espacio epidural lumbar está hiperintensa (se aprecia también en la imagen axial) Hay una mayor afectación del lado derecho, aunque toda el área se ve implicada.

IMPRESIÓN DIAGNÓSTICA:

Discoespondilitis en los discos situados en los espacios intervertebrales L5-L6 y L7-S1.

NOMBRE: Nora RAZA: P. Alemán SEXO: Hembra EDAD: 10años
APTITUD: Trabajo

ANAMNESIS: Lleva aproximadamente un mes en tratamiento con prednisona (30 mg/48horas). Este tratamiento se instauró porque llevaba con síntomas de “pinzamiento” de la extremidad posterior derecha más de dos semanas tras una fuerte caída entrenando. Antes de la caída ya tenía síntomas de debilidad en el tercio posterior. Al comenzar el tratamiento con prednisona mejoró, pero actualmente se ha estabilizado y no progresa o incluso ha empeorado un poco.

EXPLORACIÓN:

GENERAL: Peso: 28 kg; TRC: 2; Respiraciones/minuto:15; Pulsaciones/minuto: 82. Tª: 38,5°C. Auscultación cardio-pulmonar: normal. Grado de hidratación normal. Estado general: regular.

MARCHA: Al paso atáxica. Al trote aumenta la ataxia llegando incluso a caer. Dificultad para levantarse de la posición de sentada.

ESTADO DE LA PIEL Y UÑAS EN EXTREMIDADES: Presenta en la extremidad posterior derecha escoriaciones en el dorso de los dedos. Desgaste muy marcado en las uñas de ambos pies.

TONO MUSCULAR: Disminuido en ambas posteriores.

NEUROLÓGICA:

Propiocepción: -P dcha.: Muy retardada. - P izq.: Retardada

Reflejos:

- Pánico: Retardado desde L₆
- Patelar: P dcha.: Hiperreflexia - P izq.: Retardado
- Tibial: P dcha.: Retardado -P izq.: Normal
- Perineal: Normal
- Flexor: Muy retardado en ambas.

Sensibilidad cutánea: normal

Dolor a la manipulación lumbosacra: Marcado

NORA	FMR 224	FRX 4124	FC 45
-------------	---------	----------	-------

TÉCNICA DE ESTUDIO:

Se realizan cortes en los planos sagital, coronal y axial, utilizando secuencias de pulso potenciadas en T1 y T2.

INFORME:

En el estudio sagital potenciado en T1 se observa una disminución de la intensidad de señal y de la anchura del disco lumbosacro y del anterior. Existe una estenosis lumbosacra muy grave debido a la extrusión del disco lumbosacro y a la luxación ventral del sacro; el disco L6-L7 está protruído pero no comprime el cono medular, que finaliza a nivel del cuerpo vertebral L7. Hay una fuerte reacción de neoformación ósea dorsal y, sobre todo, ventral; con una espondilosis importante de la unión lumbosacra. Además de la estenosis central, es muy grave la estenosis de los agujeros intervertebrales lumbosacos. La imagen sagital potenciada en T2 confirma las observaciones anteriores y muestra, además, que el disco lumbosacro está herniado dorsal y ventralmente; los demás discos lumbares protruyen hacia el canal en mayor o menor medida. En los cortes potenciados en T2 sagitales, axiales y coronales se distingue la presencia de una masa oval hiperintensa en el cono medular que no se aprecia en T1.

IMPRESIÓN DIAGNÓSTICA:

Enfermedad lumbosacra degenerativa grave. Hematoma o absceso en el cono medular.

NOMBRE: Otto RAZA: Mastín español SEXO: Macho Edad: 10 años
APTITUD: Guarda

ANAMNESIS: Lleva casi medio año que cada vez está más tiempo tumbado, le cuesta moverse del tercio posterior. Camina con dificultad, no quiere levantarse. A veces arrastra el pie derecho.

EXPLORACIÓN:

GENERAL: Peso: 61 kg; TRC: 2; Respiraciones/minuto:16; Pulsaciones/minuto: 84. Tª: 38,2°C. Auscultación cardio-pulmonar: normal. Grado de hidratación normal. Estado general: regular

MARCHA: Al paso atáxica. Al trote se detiene, no quiere caminar, se sienta y después tiene dificultad para incorporarse de la posición de sentado.

ESTADO DE LA PIEL Y UÑAS EN EXTREMIDADES: Presenta desgaste marcado de las uñas de ambas extremidades posteriores. Más marcado en las de el pie derecho.

TONO MUSCULAR: atrofia muscular media en P izq. y grave en P dcha.

NEUROLÓGICA:

Propiocepción: P dcha. Muy retardada P izq.: ligeramente retardada

Reflejos:

- Páncular: Retardado desde L₆
- Patelar: P dcha. retardado Piz.: normal
- Tibial: Disminuido en ambas
- Flexor: P dcha.: disminuido -P izq.: normal
- Perineal: ligeramente disminuido

Sensibilidad cutánea: normal en ambas posteriores.

Dolor a la manipulación lumbosacra: Marcado

OTTO 381	FRM 381	FRX 4909	FC 46
-----------------	---------	----------	-------

TÉCNICA DE ESTUDIO:

Se realizan cortes en los planos sagital y axial, utilizando secuencias de pulso potenciadas en T1 y T2.

INFORME:

En la secuencia potenciada en T1 se observa un desplazamiento del sacro en dirección craneoventral y desalineación de la última vértebra lumbar con respecto al sacro. Se pueden apreciar cambios artrósicos en las carillas articulares de las vértebras y discoespondilosis. A nivel del cuerpo vertebral L₆ termina el cono medular.

En las secuencias potenciadas en T2 se observa pérdida de grasa epidural, hipertrofia del ligamento amarillo, degeneración y protrusión de los discos lumbosacro y L6-L7 y una estenosis del canal vertebral a nivel lumbosacro, que dificulta el paso de las raíces nerviosas que conforman la cauda equina.

IMPRESIÓN DIAGNÓSTICA:

Enfermedad lumbosacra degenerativa.

NOMBRE: Otto RAZA: Pastor Alemán SEXO: Macho Edad: 10 años
APTITUD: Trabajo

ANAMNESIS: Hace aproximadamente un mes, después de realizar una serie de ejercicios intensos comenzó a tener problemas, parecía tener mucho dolor y dejó casi de caminar un par de días. Le han notado cierto grado de incontinencia. Le trataron con corticoides y aine y mejoró. Actualmente está sin tratamiento. Y observan que hay días que está peor y otros días lo ven “normal”, aunque no ha vuelto a estar bien del todo.

EXPLORACIÓN:

GENERAL: Peso: 39 kg; TRC: 2; Respiraciones/minuto: 17; Pulsaciones/minuto: 88. Tª: 38,6°C. Auscultación cardio-pulmonar: normal. Grado de hidratación normal. Estado general: Bueno

MARCHA: Al paso atáxica. Al trote la ataxia se incrementa. Dificultad para incorporarse de la posición de sentado.

ESTADO DE LA PIEL Y UÑAS EN EXTREMIDADES: Presenta escoriaciones en la extremidad posterior derecha en el dorso de los dedos. Desgaste de las uñas de ambos pies.

TONO MUSCULAR: atrofia muscular leve en ambas posteriores.

NEUROLÓGICA:

Propiocepción: P dcha. Ligeramente retardada P izq.: normal

Reflejos:

- Pánico: normal
- Patelar: P dcha. Normal P izq.: hiperreflexia
- Tibial: P dcha.: abolido P izq.: normal
- Flexor: P dcha.: hiperreflexia -P izq.: normal
- Perineal: ligeramente disminuido

Sensibilidad cutánea: disminuida por lateral y aumentada por medial en ambas posteriores

Dolor a la manipulación lumbosacra: Marcado

OTTO 385	FMR 671	FRX 4919	FC 47
-----------------	---------	----------	-------

TÉCNICA DE ESTUDIO:

Se realizan cortes en los planos sagital, coronal y axial, utilizando secuencias de pulso potenciadas en T1 y T2.

INFORME:

En la secuencia potenciada en T1 se observa un desplazamiento del sacro en dirección craneoventral. Se pueden apreciar cambios artrósicos en las carillas articulares de las vértebras y discoespondilosis. El cono medular termina sobre la articulación entre la sexta y la séptima vértebra lumbares.

En las secuencias potenciadas en T2 se observa pérdida de grasa epidural, hipertrofia del ligamento amarillo, degeneración de los discos L3- L4 y el disco lumbosacro está protruido hacia el canal causando una estenosis marcada de la salida de las raíces nerviosas del lado derecho y dificulta el paso de las raíces nerviosas que conforman la cauda equina.

IMPRESIÓN DIAGNÓSTICA:

Enfermedad lumbosacra degenerativa con mayor afección del lado derecho.

NOMBRE: Patxi RAZA: Braco alemán SEXO: Macho Edad: 8 años
APTITUD: caza

ANAMNESIS: Lleva dos meses que se cae de atrás, cojea y se tambalea al caminar casi constantemente. Ya desde hace tiempo le pasaba, sobre todo después de cazar. Ahora cada vez le ocurre más y sin hacer ejercicio previamente.

EXPLORACIÓN:

GENERAL: Peso: 29 kg; TRC: 2; Respiraciones/minuto:18; Pulsaciones/minuto: 90. Tª: 38,6°C. Auscultación cardio-pulmonar: normal. Grado de hidratación normal. Estado general: Regular

Las radiografías revelan displasia de cadera, leve en la extremidad derecha y grave en la izquierda con graves signos artrósicos.

MARCHA: Al paso atáxica. Al trote la ataxia se incrementa hasta caer en alguna ocasión Dificultad para incorporarse de la posición de sentado.

ESTADO DE LA PIEL Y UÑAS EN EXTREMIDADES: Presenta escoriaciones en la extremidad posterior derecha en el dorso de los dedos. Desgaste de las uñas de ambos pies.

TONO MUSCULAR: atrofia muscular leve en ambas posteriores.

NEUROLÓGICA:

Propiocepción: P dcha. Retardada P izq.: Ligeramente retardada

Reflejos:

- Pánico: hiperreflexia desde L3
- Patelar: P dcha. Retardado P izq.: hiperreflexia
- Tibial: P dcha.: Normal en ambas
- Flexor: P dcha.: Retardado -P izq.: normal
- Perineal: Normal

Sensibilidad cutánea: Normal

Dolor a la manipulación lumbosacra: Marcado

PATXI	FMR704	FRX6801	FC48
-------	--------	---------	------

TÉCNICA DE ESTUDIO:

Se realizan cortes en los planos sagital, coronal y axial, utilizando secuencias de pulso potenciadas en T1 y T2.

INFORME:

En T1 puede observarse una marcada inclinación ventrocranial del sacro y cómo protruye el disco lumbosacro, que comprime las raíces nerviosas de la cauda equina. El cono medular finaliza a nivel de la séptima lumbar. El paciente presenta una discoespondilosis grave que afecta prácticamente toda la columna lumbar, desde la segunda vértebra lumbar.

La imagen sagital potenciada en T2 muestra una desestructuración de la articulación lumbosacra, con hipertrofia del ligamento amarillo señal muy hipohintensa del disco L₇-S₁. En las imágenes axiales se comprueban estos hallazgos y que las raíces de la cauda se hallan comprimidos en la zona dorsal izquierda del canal.

IMPRESIÓN DIAGNÓSTICA:

Enfermedad discal lumbosacra degenerativa.

NOMBRE: Pepa RAZA: Bulldog inglés SEXO: Hembra EDAD: 2 años
APTITUD: Compañía

ANAMNESIS: Desde aproximadamente el medio año de edad ha cojeado, empezó por la extremidad posterior derecha y meses después comenzó a tener problemas también con la izquierda. Ha sido tratada con antiinflamatorios en distintos momentos desde que empezó con las cojeras. En las últimas semanas parece que está más débil del tercio posterior y se mueve con mayor dificultad.

EXPLORACIÓN:

GENERAL: Peso: 28kg; TRC: 2; Respiraciones/minuto:18;
Pulsaciones/ minuto: 92. Tª: 38,4°C. Auscultación cardio-pulmonar: normal. Grado de hidratación normal. Estado general: bueno.

MARCHA: Al paso atáxica. Incapacidad para trotar

ESTADO DE LA PIEL Y UÑAS EN EXTREMIDADES: Normal

TONO MUSCULAR: Disminuido en ambas posteriores.

NEUROLÓGICA:

Propiocepción: Retardada en ambas posteriores

Reflejos:

- Pánico: Normal
- Patelar: Pch.: Hiperreflexia - Piz.: Normal
- Tibial: Pch: Retardado -Piz.: Normal
- Perineal: Normal
- Flexor: Retardado en ambas.

Sensibilidad cutánea: normal

Dolor a la manipulación lumbosacra: Muy marcado.

PEPA	FMR576	FRX5596	FC549
------	--------	---------	-------

TÉCNICA DE ESTUDIO:

Se realizan cortes en los planos sagital, coronal y axial, utilizando secuencias de pulso potenciadas en T1 y T2.

INFORME:

En T1 puede observarse una marcada inclinación ventrocraneal del sacro y una subluxación hacia ventral de la séptima vértebra lumbar.

La imagen sagital potenciada en T2 muestra que el grado de protrusión del disco lumbosacro es leve y el disco mantiene parte de la señal hiperintensa típica del núcleo no degenerado. En las imágenes axiales se comprueba la presencia de una compresión leve y con poca estenosis de las salidas de ambas raíces lumbosacras, con mayor afección del lado derecho.

IMPRESIÓN DIAGNÓSTICA:

Enfermedad discal lumbosacra sin protrusión importante del disco aunque hay estenosis leve del canal vertebral.

NOMBRE: Picasso RAZA: Doberman SEXO: Macho Edad: 9 años
APTITUD: Compañía

ANAMNESIS: Desde hace dos meses está abatido, pasa mucho tiempo tumbado, le cuesta moverse, del tercio posterior y camina arrastrando los pies. Ha adelgazado bastante en el último mes.

EXPLORACIÓN:

GENERAL: Peso: 37 kg; TRC: 2; Respiraciones/minuto:20; Pulsaciones/minuto: 88. Tª: 38,5°C. Auscultación cardio-pulmonar: normal. Grado de hidratación normal. Estado general: Regular.

MARCHA: Al paso atáxica. Incapacidad para trotar. Dificultad para incorporarse de la posición de sentado.

ESTADO DE LA PIEL Y UÑAS EN EXTREMIDADES: Presenta ligeras escoriaciones en la piel del dorso de los dedos de los pies.

TONO MUSCULAR: atrofia muscular media en ambas posteriores.

NEUROLÓGICA:

Propiocepción: -P dcha.: Muy retardada -P izq.: Retardada

Reflejos:

- Pánico: Disminuido desde L5
- Patelar: Retardado en ambas
- Tibial: Retardado en ambas
- Flexor: P dcha.: normal -P izq: Disminuido
- Perineal: Disminuido

Sensibilidad cutánea: Disminuída

Dolor a la manipulación lumbosacra: Marcado

PICASSO	FMR 346	FRX 4762	FC 50
---------	---------	----------	-------

TÉCNICA DE ESTUDIO:

Se realizan cortes en los planos sagital, coronal y axial, utilizando secuencias de pulso potenciadas en T1 y T2.

INFORME:

En el estudio sagital potenciado en T1 se observan cambios espondiloartrósicos y un ligero desplazamiento del sacro craneoventralmente. La señal del disco lumbosacro es hipointensa y puede verse una protrusión del mismo hacia el canal vertebral.

Se observa una masa ventral al cuerpo de la sexta vértebra lumbar que invade este, causando una desestructuración del cuerpo vertebral e invasión del canal vertebral.

En las series potenciadas en T2, se confirma la degeneración y protrusión del disco lumbosacro y la presencia de la masa ventral a L₆, que en la parte central del cuerpo vertebral emite una señal hiperintensa.

En los cortes axiales se observa una mayor invasión de la parte de la masa del lado derecho de la sexta vértebra lumbar, donde engloba la salida del nervio intervertebral.

IMPRESIÓN DIAGNÓSTICA:

Enfermedad lumbosacra degenerativa leve.

Presencia de masa que invade el cuerpo vertebral de la sexta vértebra lumbar: imagen compatible con una formación neoplásica invasiva a nivel del cuerpo vertebral de L₆.

NOMBRE: Pol RAZA: P. Alemán SEXO: Macho Edad: 3 años
APTITUD: Compañía

ANAMNESIS: Desde hace cuatro meses cojea mucho de la extremidad posterior derecha, en ocasiones también de la izquierda. Le cuesta mucho subir escaleras y a penas salta. No son conscientes de que se haya dado golpes. Les parece que le duele la columna.

EXPLORACIÓN:

GENERAL: Peso: 30 kg; TRC: 2; Respiraciones/minuto:20; Pulsaciones/minuto: 88. Tª: 38,5°C. Auscultación cardio-pulmonar: normal. Grado de hidratación normal. Estado general: bueno.

MARCHA: Al paso atáxica. Al trote cojea de la posterior derecha. Dificultad para incorporarse de la posición de sentado.

ESTADO DE LA PIEL Y UÑAS EN EXTREMIDADES: Normal

TONO MUSCULAR: Normal

NEUROLÓGICA:

Propiocepción: -P dcha.: ligeramente retardada -P izq.: Normal

Reflejos:

- Pánico: Normal
- Patelar: Normal en ambas
- Tibial: Normal en ambas
- Flexor: P dcha.: ligeramente retardado -P izq.: normal
- Perineal: Disminuido

Sensibilidad cutánea: Normal

Dolor a la manipulación lumbosacra: Marcado

POL	FMR 186	FRX 3910	FC 51
------------	----------------	-----------------	--------------

TÉCNICA DE ESTUDIO:

Se realizan cortes en los planos sagital, coronal y axial, utilizando secuencias de pulso potenciadas en T1 y T2.

INFORME:

En el estudio sagital potenciado en T1 se observa una reacción de espondilosis en L2-L3, L4-L5, L5-L6 (es la más grave), L6-L7 y L7-Sacro. El disco lumbosacro está hipointenso y hay muy poca cantidad de grasa epidural. En las imágenes potenciadas en T2 se confirman los hallazgos anteriores y se observa que el disco L6-L7 está hipointenso y sufre un proceso degenerativo. El disco lumbosacro protruye ligeramente hacia el canal. En la imagen coronal se observa el fin del cono medular a nivel del cuerpo vertebral L7. Las imágenes coronal y sagital paramedial potenciadas en T1 muestran que la zona de las salidas de las raíces nerviosas lumbosacras están estenosadas.

IMPRESIÓN DIAGNÓSTICA:

Compresión de la salida de las raíces intervertebrales lumbosacras

NOMBRE: Poldo RAZA: Mestizo SEXO: Macho Edad: 9 años
APTITUD: Compañía/guarda

ANAMNESIS: Desde hace meses al menos cuatro meses observan que cada vez cojea más, le cuesta levantarse. Y en la última semana ha empezado a arrastrar en ocasiones los dedos del pie derecho.

EXPLORACIÓN:

GENERAL: Peso: 26 kg; TRC: 2; Respiraciones/minuto:20; Pulsaciones/minuto: 88. Tª: 38,9°C. Auscultación cardio-pulmonar: normal. Grado de hidratación normal. Estado general: bueno.

MARCHA: Al paso atáxica. Al trote cojea de la posterior derecha. Dificultad para incorporarse de la posición de sentado.

ESTADO DE LA PIEL Y UÑAS EN EXTREMIDADES: Presenta ligeras desgaste de las uñas del pie derecho.

TONO MUSCULAR: atrofia muscular media en extremidad posterior derecha y leve en posterior izquierda.

NEUROLÓGICA:

Propiocepción: -P dcha.: ligeramente retardada -P izq.:
Normal

Reflejos:

- Páncular: Normal
- Patelar: Normal en ambas
- Tibial: Disminuido en ambas
- Flexor: Normal en ambas
- Perineal: ligeramente disminuido

Sensibilidad cutánea: Normal

Dolor a la manipulación lumbosacra: leve.

POLDO	FMR 11	FRX 3016	FC 52
--------------	--------	----------	-------

TÉCNICA DE ESTUDIO:

Se realizan cortes en los planos sagital, coronal y axial, utilizando secuencias de pulso potenciadas en T1 y T2.

INFORME:

En la secuencia potenciada en T1 se observan unos puntos hipointensos en la grasa epidural, dorsal al cono medular y en el área de la sexta vértebra lumbar. Hay una protrusión discal pequeña de los discos intervertebrales situados entre la 6ª y la 7ª vértebras lumbares y entre la 7ª y el sacro. En la zona dorsal de los anillos discales protrusionados hay pérdida de grasa epidural. Se aprecia una cierta estenosis lumbosacra. En las imágenes sagitales del estudio potenciado en T2 se confirman las observaciones anteriores; los discos mencionados tienen una menor intensidad de señal indicando que sufren un proceso degenerativo. Además, en esta secuencia se observa una zona hiperintensa paramedial al cono medular. La imagen axial potenciada en T1 demuestra la presencia de una masa anómala extradural que desplaza la médula hacia la izquierda.

IMPRESIÓN DIAGNÓSTICA:

Presencia de una masa extradural en el lado derecho del canal vertebral sobre el cuerpo de las vértebras lumbares 6 y 7 que desplaza el cono medular y la cauda equina hacia la izquierda. Estenosis ligera en la articulación lumbosacra y protrusión de los discos intervertebrales situados entre L6-L7 y L7-S1.

NOMBRE: Queen RAZA: cocker inglés SEXO: Hembra EDAD: 2 años
APTITUD: Compañía.

ANAMNESIS: Hace unos once meses cojaba, se quejaba de la espalda y tenía dificultad para moverse y levantarse del tercio posterior. El veterinario le puso un tratamiento para la displasia de cadera, pero no mejoraba. Posteriormente, hace cuatro meses, le pusieron un tratamiento con corticoides durante un mes y desde entonces mejoró mucho. Ahora les parece que no cojea, y no le notan nada al caminar.

EXPLORACIÓN:

GENERAL: Peso: 11 kg; TRC: 2; Respiraciones/minuto:18; Pulsaciones/minuto: 82. Tª: 38,5°C. Auscultación cardio-pulmonar: normal. Grado de hidratación normal. Estado general: bueno.

MARCHA: Al paso cojera leve de la extremidad derecha. Al trote normalidad. Dificultad para incorporarse de la posición de sentada.

ESTADO DE LA PIEL Y UÑAS EN EXTREMIDADES: Normal en ambas posteriores

TONO MUSCULAR: Normal en ambas posteriores.

NEUROLÓGICA:

Propiocepción: Normal en ambas posteriores

Reflejos:

- Pánico: Hiperestesia desde L₅
- Patelar: Normal en ambas posteriores
- Tibial: Normal en ambas posteriores
- Perineal: Normal
- Flexor: Normal en ambas posteriores
- Sensibilidad cutánea: normal

Dolor a la manipulación lumbosacra: Marcado

QUEEN	FRM 812	FRX 7184	FC 53
--------------	---------	----------	-------

TÉCNICA DE ESTUDIO:

Se realizan cortes en los planos sagital, coronal y axial, utilizando secuencias de pulso potenciadas en T1 y T2.

INFORME:

En el estudio sagital potenciado en T1 la intensidad de señal del disco lumbosacro está disminuida y protruye ligeramente hacia el canal con pérdida de grasa epidural en ese punto. En la serie que se obtuvo en T2 se confirman esos hallazgos aunque no hay compresión importante de las raíces de las raíces nerviosas de la cauda equina. Las imágenes axiales, tanto en T1 como en T2, muestran que no existe compresión del cono medular, puesto que este finaliza al principio del cuerpo vertebral de la séptima vértebra lumbar, aunque la salida de la raíz nerviosa intervertebral del lado derecho es más estrecha de lo normal.

IMPRESIÓN DIAGNÓSTICA:

Degeneración discal lumbosacra leve con ligera protrusión discal.

NOMBRE: Reina RAZA: cocker inglés SEXO: Hembra EDAD: 6años
APTITUD: Compañía.

ANAMNESIS: Desde hace tres meses está apática, tiene dificultad para moverse. Ya no salta al coche o al sofá. Le han puesto un tratamiento con antiinflamatorios, pero como su veterinario no veía nada relevante en las radiografías les recomendó hacer una resonancia magnética para ver si puede tener problemas en la columna..

EXPLORACIÓN:

GENERAL: Peso: 12 kg; TRC: 2; Respiraciones/minuto:18; Pulsaciones/minuto: 82. Tª: 38,6°C. Auscultación cardio-pulmonar: normal. Grado de hidratación normal. Estado general: bueno.

MARCHA: Al paso ataxia, que se ve aumentada al trote. Dificultad para incorporarse de la posición de sentada. Imposibilidad de elevarse o mantenerse sobre las extremidades posteriores.

ESTADO DE LA PIEL Y UÑAS EN EXTREMIDADES: Normal en ambas posteriores

TONO MUSCULAR: Ligeramente disminuido en ambas posteriores.

NEUROLÓGICA:

Propiocepción: P dcha.: retardada. P izq.: ligeramente retardada

Reflejos:

- Panicular: Abolido desde L6
- Patelar: P dcha. Retardado. P izq.: normal
- Tibial: Disminuido en ambas posteriores
- Perineal: Normal
- Flexor: P dcha.: retardado P izq.: Normal
- Sensibilidad cutánea: normal

Dolor a la manipulación lumbosacra: Marcado

REINA	FMR 574	FRX 6009	FC 54
-------	---------	----------	-------

TÉCNICA DE ESTUDIO:

Se realizan cortes en los planos sagital, coronal y axial, utilizando secuencias de pulso potenciadas en T1 y T2.

INFORME:

En las imágenes potenciadas en T1 se aprecia que el disco lumbosacro y el disco L₆-L₇ están hipointensos y protruyen hacia el canal. En toda la zona lumbosacra hay una disminución de la cantidad de grasa epidural. El disco L5-L6 está también muy hipointenso pero no protruye hacia el canal vertebral. El cono medular finaliza a nivel de del cuerpo vertebral de la séptima vértebra lumbar.

La imagen sagital potenciada en T2 confirma los hallazgos descritos en T1 y se observa que ambos discos protruidos comprimen el final del cono medular con mayor intensidad en el caso del L7-S1. Los agujeros intervertebrales están hipointensos en todas las secuencias de pulso.

En las imágenes axiales se comprueba la presencia de una compresión importante a nivel de la articulación lumbosacra, con estenosis de las salidas de ambas raíces intervertebrales. La imagen axial de L₆-L₇ muestra una estenosis de canal leve y la presencia de material discal hipointenso en el lado derecho del canal.

IMPRESIÓN DIAGNÓSTICA:

Enfermedad degenerativa discal lumbar y lumbosacra que causa síndrome de compresión de la cauda equina.

NOMBRE: Reno RAZA: Terranova SEXO: Macho Edad: 8 años
APTITUD: Compañía

ANAMNESIS: Desde hace tres meses han ido notando que tenía débil el tercio posterior. Su veterinario al ver las radiografías les dijo que cabía la posibilidad de que se hubiese dado un golpe en la columna a nivel lumbar. Le puso un tratamiento a base de antiinflamatorios y un suplemento nutricional a base de calcio y de vitaminas. Lleva casi un mes con ese tratamiento y no ha mejorado nada.

EXPLORACIÓN:

GENERAL: Peso: 67 kg; TRC: 2; Respiraciones/minuto:18; Pulsaciones/minuto: 88. Tª: 38,3°C. Auscultación cardio-pulmonar: normal. Grado de hidratación normal. Estado general: bueno.

MARCHA: Al paso atáxica. Al trote ataxia menos marcada. Dificultad para incorporarse de la posición de sentado.

ESTADO DE LA PIEL Y UÑAS EN EXTREMIDADES: Ligero desgaste de las uñas del pie derecho.

TONO MUSCULAR: atrofia muscular leve en posterior derecha. Posterior izquierda normal.

NEUROLÓGICA:

Propiocepción: -P dcha.: retardada -P izq.: Normal

Reflejos:

- Panicular: Retardado desde L₆
- Patelar: Normal en ambas
- Tibial: Disminuido en ambas
- Flexor: P dcha.: disminuido -P izq: normal
- Perineal: Normal

Sensibilidad cutánea: Normal

Dolor a la manipulación lumbosacra: Marcado

RENO	FMR586	FRX6059	FC55
-------------	--------	---------	------

TÉCNICA DE ESTUDIO:

Se realizan cortes en los planos sagital, coronal y axial, utilizando secuencias de pulso potenciadas en T1 y T2.

INFORME:

En las imágenes potenciadas en T1 se aprecia que el disco lumbosacro está hipointenso y protruye hacia el canal. Existen exóstosis y una desalineación de las vértebras cuarta, quinta y sexta lumbares con respecto al plano sagital medio. El sacro presenta inclinación cráneoventral. Y puede apreciarse que el cono medular finaliza a nivel de la sexta lumbar.

En toda la zona lumbosacra hay una disminución de la cantidad de grasa epidural. La imagen sagital potenciada en T2 muestra mejor el grado de protrusión. En las imágenes axiales se comprueba la presencia de una compresión grave y de estenosis de las salidas de ambas raíces lumbosacras. Los agujeros intervertebrales están hipointensos en todas las secuencias de pulso y se observa mayor afección del lado derecho.

IMPRESIÓN DIAGNÓSTICA:

Enfermedad discal lumbosacra con protrusión del disco y estenosis de los agujeros intervertebrales resultando todo ello en un síndrome de compresión de la cauda equina.

NOMBRE: Ros RAZA: Pastor Alemán SEXO: Macho Edad: 8 años
APTITUD: Compañía

ANAMNESIS: Desde hace dos meses comenzó a cojear de la extremidad posterior derecha, después caminaba como tambaleándose de las extremidades posteriores tambaleándose y con debilidad incluso a veces se cae. Su veterinario observó en radiografías que tiene una vértebra lumbar que se sacraliza. Instauró un tratamiento con corticoides, desde entonces ha mejorado mucho. Actualmente está en tratamiento.

EXPLORACIÓN:

GENERAL: Peso: 37 kg; TRC: 2; Respiraciones/minuto:18; Pulsaciones/minuto: 88. Tª: 38,3°C. Auscultación cardio-pulmonar: normal. Grado de hidratación normal. Estado general: bueno.

MARCHA: Al paso atáxica. Al trote ataxia más marcada. Dificultad para incorporarse de la posición de sentado.

ESTADO DE LA PIEL Y UÑAS EN EXTREMIDADES: Ligero desgaste de las uñas del pie derecho.

TONO MUSCULAR: atrofia muscular media en posterior derecha. Posterior izquierda leve atrofia muscular.

NEUROLÓGICA:

Propiocepción: -P dcha.: retardada -P izq.: Normal

Reflejos:

- Pánico: Retardado desde L₇
- Patelar: Normal en ambas
- Tibial: Normal en ambas
- Flexor: P dcha.: disminuido -P izq.: normal
- Perineal: Normal

Sensibilidad cutánea: Normal

Dolor a la manipulación lumbosacra: Leve

ROS	FMR 666	FRX 6553	FC 56
------------	---------	----------	-------

TÉCNICA DE ESTUDIO:

Se realizan cortes en los planos sagital, coronal y axial, utilizando secuencias de pulso potenciadas en T1 y T2.

INFORME:

En el estudio sagital potenciado en T1, la intensidad de señal del disco lumbosacro está disminuida y protruye hacia el canal con pérdida de grasa epidural en ese punto. En la serie que se obtuvo en T2 se confirman esos hallazgos y se aprecia que ese disco está más estrecho. Puede observarse además que el disco anterior también está ligeramente protruído y que el cono medular finaliza sobre el cuerpo vertebral de L₆.

Los cortes paramediales de ambas series muestran los agujeros intervertebrales lumbosacros más estrechos, con mayor estrechamiento del derecho.

Las imágenes axiales muestran que no existe compresión del cono medular aunque la salida de las raíces nerviosas es más estrecha de lo normal.

IMPRESIÓN DIAGNÓSTICA:

Degeneración discal lumbosacra con ligera protrusión discal. Estenosis de la salida de las raíces nerviosas lumbosacras.

NOMBRE: Roy RAZA: P. Alemán SEXO: Macho Edad: 3años
APTITUD: Compañía

ANAMNESIS: Desde hace aproximadamente un mes “se cae de los cuartos traseros”. Se niega a saltar al coche, sube las escaleras con mucha dificultad. Ya no quiere jugar con la pelota y la mayor parte de los días pasea caminando, en vez de correr como antes.

EXPLORACIÓN:

GENERAL: Peso: 36 kg; TRC: 2; Respiraciones/minuto: 18; Pulsaciones/minuto: 90. Tª: 38,5°C. Auscultación cardio-pulmonar: normal. Grado de hidratación normal. Estado general: bueno.

MARCHA: Al paso atáxica. Al trote cojea de la posterior izquierda. Dificultad para incorporarse de la posición de sentado.

ESTADO DE LA PIEL Y UÑAS EN EXTREMIDADES: Normal en ambas extremidades posteriores.

TONO MUSCULAR: atrofia muscular leve en la posterior izquierda. Extremidad posterior derecha normal.

NEUROLÓGICA:

Propiocepción: P dcha.: Retardada – P izq.: normal

Reflejos:

- Páncular: Normal
- Patelar: P dcha. Hiperreflexia P izq.: normal
- Tibial: Normal en ambas
- Flexor: P dcha.: disminuido -P izq.: disminuido
- Perineal: Normal

Sensibilidad cutánea: Normal

Dolor a la manipulación lumbosacra: Marcado

ROY	FMR 113	FRX 3507	FC 57
------------	----------------	-----------------	--------------

TÉCNICA DE ESTUDIO:

Se realizan cortes en los planos sagital, coronal y axial, utilizando secuencias de pulso potenciadas en T1 y T2.

INFORME:

En el estudio sagital potenciado en T1 se observa que el disco lumbosacro está hipointenso y protruye ligeramente, justo en ese punto desaparece la grasa epidural y el cono medular, que finaliza a la mitad del cuerpo vertebral de L₆, aparece hiperintenso; en la imagen potenciada en T2 el disco lumbosacro es muy hipointenso y protruye hacia el canal causando una estenosis media y compresión del final del saco tecal. Se observa también una línea hiperintensa en el interior del final del saco tecal. La imagen axial y la sagital paramedial muestran estrechamiento de la salida de la raíz nerviosa lumbosacra izquierda

IMPRESIÓN DIAGNÓSTICA:

Degeneración discal lumbosacra con una protrusión importante del disco y estenosis media del canal que provoca compresión moderada de la cauda equina. Estrechamiento grave de la salida de la raíz lumbosacra izquierda.

NOMBRE: Sailan RAZA: P. Alemán SEXO: Macho Edad: 3 años
APTITUD: Trabajo

ANAMNESIS: Desde hace aproximadamente un mes “se cae de los cuartos traseros”. Se niega a realizar los ejercicios, sobre todo los que implican saltos. Cojea de las dos extremidades posteriores.

EXPLORACIÓN:

GENERAL: : Peso: 38 kg; TRC: 2; Respiraciones/minuto:18; Pulsaciones/minuto: 90. Tª: 38,5°C. Auscultación cardio-pulmonar: normal. Grado de hidratación normal. Estado general: bueno.

MARCHA: Al paso normal. Al trote cojea de la posterior derecha. Dificultad para incorporarse de la posición de sentado.

ESTADO DE LA PIEL Y UÑAS EN EXTREMIDADES: Normal

TONO MUSCULAR: Normal en ambas posteriores.

NEUROLÓGICA:

Propiocepción: P dcha.: ligeramente retardada.- P izq.: normal

Reflejos:

- Pánico: Normal
- Patelar: P dcha. Ligeramente retardado P izq.: normal
- Tibial: Disminuido en ambas
- Flexor: P dcha.: disminuido -P izq.: normal
- Perineal: normal

Sensibilidad cutánea: normal

Dolor a la manipulación lumbosacra: Marcado

SAILAN	FMR 809	FRX 7122	FC 58
---------------	---------	----------	-------

TÉCNICA DE ESTUDIO:

Se realizan cortes en los planos sagital, coronal y axial, utilizando secuencias de pulso potenciadas en T1 y T2.

INFORME:

El estudio sagital potenciado en T1 muestra hipointensidad del disco lumbosacro en su borde dorsal así como de los espacios intervertebrales lumbosacos.

El estudio sagital potenciado en T2 confirma los hallazgos anteriores y muestra una pequeña protrusión del disco lumbosacro.

En las imágenes axiales se observa una estenosis leve del canal debido a la protrusión discal pero que todavía no provoca compresión grave.

IMPRESIÓN DIAGNÓSTICA:

Estenosis leve a nivel de la unión lumbosacra debido a protrusión discal.

Displasia coxofemoral derecha en radiografías.

NOMBRE: Sam RAZA: Griffón SEXO: Macho Edad: 4 años
APTITUD: Caza

ANAMNESIS: Hace quince días lo apresó un lazo y lo encontraron colgado por las extremidades posteriores. Al principio estaba paralizado del tercio posterior y no controlaba la micción ni la defecación (vive en una cuadra). Desde el principio ha comido y bebido bien. Le han tratado con dexametasona y progresivamente ha ido mejorando. Primero comenzó a controlar la defecación y la micción, después a caminar y estos días a veces es capaz de correr un poco, aunque está débil de atrás.

EXPLORACIÓN:

GENERAL: Peso: 26 kg; TRC: 2; Respiraciones/minuto:22; Pulsaciones/minuto: 112. Tª: 38,5°C. Auscultación cardio-pulmonar: normal. Grado de hidratación normal. Estado general: regular.

MARCHA: Al paso ligera ataxia. Al trote inicialmente normal, después ataxia cada vez más grave. Dificultad para incorporarse de la posición de sentado.

ESTADO DE LA PIEL Y UÑAS EN EXTREMIDADES: Normal

TONO MUSCULAR: Normal en ambas

Propiocepción: -Normal en ambas

Reflejos:

- Páncular: Ligeramente retardado desde L₆
- Patelar: Normal en ambas
- Tibial: Normal en ambas
- Flexor: P dcha.: normal -P izq.: ligeramente disminuido
- Perineal: Normal

Sensibilidad cutánea: Normal

Dolor a la manipulación lumbosacra: Marcado

SAM	FMR 39	FRX 3215	FC 59
------------	--------	----------	-------

TÉCNICA DE ESTUDIO:

Se realizan cortes en los planos sagital, coronal y axial, utilizando secuencias de pulso potenciadas en T1 y T2.

INFORME:

En la secuencia potenciada en T1 se observa un desplazamiento del sacro en dirección craneoventral. Ligera protrusión de los discos L7-S1 y L6-L7 hacia dorsal. Estenosis ligera de los agujeros intervertebrales L7-S1 y L6-L7 del lado izquierdo.

En las secuencias potenciadas en T2 confirmamos la protrusión de ambos discos y observamos también pérdida de intensidad de señal, debida a la degeneración de L7-S1 y L6-L7. Los nervios que componen la cauda equina y los intervertebrales L7-S1 y L6-L7 sufren una ligera compresión.

IMPRESIÓN DIAGNÓSTICA:

Enfermedad lumbosacra degenerativa.

NOMBRE: Sambal RAZA: Braco SEXO: Macho Edad: 7 años
APTITUD: Caza

ANAMNESIS: Aproximadamente desde el año de edad ha tenido problemas en las extremidades posteriores. En los últimos meses notan que está peor, como si tuviese debilidad y camina tambaleándose del tercio posterior (“culea”).

EXPLORACIÓN:

GENERAL: Peso: 26 kg; TRC: 2; Respiraciones/minuto: 18; Pulsaciones/minuto: 100. Tª: 38,5°C. Auscultación cardio-pulmonar: normal. Grado de hidratación normal. Estado general: bueno.

MARCHA: Al paso y al trote ligera ataxia.

ESTADO DE LA PIEL Y UÑAS EN EXTREMIDADES: Normal

TONO MUSCULAR: Normal en ambas

Propiocepción: P dcha.: retardada - P izq.: ligeramente retardada

Reflejos:

- Páncular: Ligeramente retardado desde L₆
- Patelar: Normal en ambas
- Tibial: Normal en ambas
- Flexor: Normal en ambas
- Perineal: Normal

Sensibilidad cutánea: Normal

Dolor a la manipulación lumbosacra: leve.

SAMBAL	FMR 413	FRX 5037	FC 60
---------------	---------	----------	-------

TÉCNICA DE ESTUDIO:

Se realizan cortes en los planos sagital, coronal y axial, utilizando secuencias de pulso potenciadas en T1 y T2.

INFORME:

Tanto en los estudios potenciados en T1 como en T2 en los distintos cortes las imágenes son compatibles con la normalidad, tanto a en la intensidad de brillo de los discos lumbares como de las estructuras óseas, ligamentosas, vasculares y nerviosas. En el corte coronal se observa que el final del cono medular alcanza la quinta vértebra lumbar. Únicamente en un corte sagital en T1 se advierte una ligera protusión del disco lumbosacro que no justifica el cuadro clínico.

IMPRESIÓN DIAGNÓSTICA:

Imágenes compatibles con normalidad.

NOMBRE: Schesa RAZA: P. Alemán SEXO: Hembra EDAD: 5 años
APTITUD: compañía

ANAMNESIS: Remitida por su veterinario: hace tres años comenzó con problemas de tenesmo, se asoció a presencia de fístulas perianales, pero poco después comenzó a cojear de la extremidad posterior derecha. Hace tres semanas casi no quería levantarse, no saltaba ni se movía con normalidad del tercio posterior. Instauraron un tratamiento con corticoides y en estas tres semanas ha mejorado progresivamente hasta casi restablecerse.

EXPLORACIÓN:

GENERAL: Peso: 32 kg; TRC: 2; Respiraciones/minuto:18; Pulsaciones/minuto: 90 Tª: 38,5°C. Auscultación cardio-pulmonar: normal. Grado de hidratación normal. Estado general: bueno.

MARCHA: Paso y trote con ligera ataxia, que no varía en intensidad al cambiar el ritmo de la marcha. Dificultad para incorporarse de la posición de sentado.

ESTADO DE LA PIEL Y UÑAS EN EXTREMIDADES: Normal en ambas

TONO MUSCULAR: Normal en ambas posteriores.

NEUROLÓGICA:

Propiocepción: P dcha.: Ligeramente retardada. P izq.: Normal

Reflejos:

- Páncular: Normal
- Patelar: Normal en ambas
- Tibial: Normal en ambas
- Perineal: Normal
- Flexor: : Normal en ambas.

Sensibilidad cutánea: normal

Dolor a la manipulación lumbosacra: Marcado

SCHESA	FMR 485	FRX 5555	FC 61
---------------	---------	----------	-------

TÉCNICA DE ESTUDIO:

Se realizan cortes en los planos sagital, coronal y axial, utilizando secuencias de pulso potenciadas en T1 y T2.

INFORME:

En la secuencia potenciada en T1 se observa un desplazamiento del sacro en dirección craneoventral y de la séptima vértebra lumbar hacia dorsal. El final del cono medular se sitúa a nivel de la articulación entre la quinta y la sexta vértebra lumbar. En las secuencias potenciadas en T2 se confirman estas alteraciones, y se observa ligera protrusión del disco lumbosacro, estrechamiento del canal a este nivel, que provoca compresión de las raíces nerviosas de la cauda equina y de los nervios intervertebrales, afectando en mayor medida a la salida intervertebral del lado derecho.

IMPRESIÓN DIAGNÓSTICA:

Enfermedad lumbosacra y radiculitis intervertebral de mayor gravedad en el lado derecho.

NOMBRE: Telva RAZA: Rouge collie SEXO: Hembra EDAD: 4años
APTITUD: compañía

ANAMNESIS: Se escapó porque está en celo, la encontraron la tarde anterior atropellada, no se podía mover del tercio posterior Desde entonces no ha comido ni bebido. Tampoco orina o defeca, y no es capaz de ponerse de pie.

EXPLORACIÓN:

GENERAL: Peso: 19 kg; TRC: 2; Respiraciones/minuto:18; Pulsaciones/minuto: 82. Tª: 38,5°C. Auscultación cardio-pulmonar: normal. Grado de hidratación normal. Estado general: bueno.

MARCHA: Incapacidad para marchar o mantenerse en estación.

ESTADO DE LA PIEL Y UÑAS EN EXTREMIDADES: Escoriaciones debidas al atropello.

TONO MUSCULAR: Normal en ambas posteriores.

NEUROLÓGICA:

Propiocepción: Abolida en ambas posteriores

Reflejos:

- Panicular: Abolido desde L₁
- Patelar: Hiperreflexia en ambas.
- Tibial: Retardado en ambas
- Perineal: Disminuido
- Flexor: P dcha.: Muy Retardado -P izq.: Ligeramente retardado.

Sensibilidad cutánea: Disminuida

Dolor a la manipulación lumbosacra: Marcado.

TELVA	FMR 60	FRX 3345	FC 62
-------	--------	----------	-------

TÉCNICA DE ESTUDIO:

Se realizan cortes en los planos sagital, coronal y axial, utilizando secuencias de pulso potenciadas en T1 y T2.

INFORME:

En la secuencia potenciada en T1 (plano sagital) se observa fractura oblicua de la porción caudal del cuerpo vertebral de la séptima vértebra lumbar, con desplazamiento del fragmento hacia el espacio intervertebral y hacia dorsal, ocasionando la destrucción del disco lumbosacro y el desplazamiento del mismo hacia el canal vertebral.

En la secuencia potenciada en T2 se confirma la lesión poniéndose de manifiesto la hiperintensidad de la señal compatible con edema o hematoma de los tejidos nerviosos a nivel lumbosacro.

IMPRESIÓN DIAGNÓSTICA:

Fractura oblicua del cuerpo vertebral de L7. Traumatismo.

NOMBRE: Tequila RAZA: P. Mestizo SEXO: Macho Edad: 7 años
APTITUD: Compañía

ANAMNESIS: Hace aproximadamente dos semanas comenzó a moverse con mayor dificultad del tercio posterior y hace diez días tras saltar del sofá se quedó parálítica. Su veterinario le puso un tratamiento con corticoides y recuperó la capacidad para ponerse de pie, pero con mucha dificultad, a penas da tres pasos y se tumba otra vez.

EXPLORACIÓN:

GENERAL: Peso: 43 kg; TRC: 2; Respiraciones/minuto:20; Pulsaciones/minuto: 88. Tª: 38,5°C. Auscultación cardio-pulmonar: soplo mitral. Grado de hidratación normal. Estado general: obesidad.

MARCHA: No es capaz de caminar más que unos pasos.

ESTADO DE LA PIEL Y UÑAS EN EXTREMIDADES: Presenta ligeras escoriaciones en la piel de los salientes óseos de ambas extremidades posteriores, más acusadas en la Plz(posterior izquierda).

TONO MUSCULAR: atrofia muscular media en P izq. y grave en P dcha.

NEUROLÓGICA:

Propiocepción: -P dcha.: retardada -P izq.: Normal

Reflejos:

- Panicular: Retardado desde L₆
- Patelar: Normal en ambas
- Tibial: Disminuido en ambas
- Flexor: P dcha.: normal -P izq.: disminuido
- Perineal: Disminuido

Sensibilidad cutánea: Normal

Dolor a la manipulación lumbosacra: Marcado

TEQUILA	FMR 318	FRX 4574	FC 63
----------------	---------	----------	-------

TÉCNICA DE ESTUDIO:

Se realizan cortes en los planos sagital, coronal y axial, utilizando secuencias de pulso potenciadas en T1 y T2.

INFORME:

En el estudio sagital potenciado en T1 la intensidad de señal del disco lumbosacro está ligeramente disminuida y protruye hacia el canal con pérdida de grasa epidural en ese punto. En la serie que se obtuvo en T2 se confirman esos hallazgos y se aprecia cierto descenso de la parte dorsal del sacro hacia el canal. Las imágenes axiales, tanto en T1 como en T2, muestran que existe una ligera compresión de las raíces de la cauda equina. El disco L4-L5 no emite señal, sin embargo no se ve que las estructuras nerviosas a este nivel estén afectadas.

IMPRESIÓN DIAGNÓSTICA:

Enfermedad lumbosacra degenerativa moderada.

NOMBRE: Terrible RAZA: Podenco SEXO: Macho Edad: 8 años
APTITUD: Caza

ANAMNESIS: Desde hace un mes se mueve con más dificultad, sigue más lento a la reala y orina como las hembras.

EXPLORACIÓN:

GENERAL: Peso: 29 kg; TRC: 2; Respiraciones/minuto:19; Pulsaciones/minuto: 88. Tª: 38,5°C. Auscultación cardio-pulmonar: normal. Grado de hidratación normal. Estado general: bueno.

MARCHA: Al paso y al trote ligera ataxia. Dificultad para incorporarse de la posición de sentado.

ESTADO DE LA PIEL Y UÑAS EN EXTREMIDADES: Desgaste de uñas de ambos pies.

TONO MUSCULAR: Normal

NEUROLÓGICA:

Propiocepción: -P dcha.: retardada -P izq.: Normal

Reflejos:

- Pánico: Normal
- Patelar: Normal en ambas
- Tibial: Disminuido en ambas
- Flexor: P dcha.: normal -P izq.: ligeramente disminuido
- Perineal: Normal

Sensibilidad cutánea: Normal

Dolor a la manipulación lumbosacra: Muy marcado

TERRIBLE	FMR 512	FRX 5652	FC 64
-----------------	---------	----------	-------

TÉCNICA DE ESTUDIO:

Se realizan cortes en los planos sagital, coronal y axial, utilizando secuencias de pulso potenciadas en T1 y T2.

INFORME:

En el estudio sagital potenciado en T1 se observa desplazamiento del sacro en dirección craneoventral, la intensidad de señal del disco lumbosacro está disminuida y el disco protruye marcadamente hacia el canal, con pérdida de grasa epidural en ese punto e hipertrofia del ligamento amarillo. En la serie que se obtuvo en T2 se confirman esos hallazgos y se aprecia cierto descenso de la parte dorsal del sacro hacia el canal. Las imágenes axiales, tanto en T1 como en T2, muestran que existe una compresión de las raíces de la cauda equina.

IMPRESIÓN DIAGNÓSTICA:

Enfermedad lumbosacra degenerativa moderada.

NOMBRE: Thais RAZA: P. Alemán SEXO: Hembra EDAD: 8 años
APTITUD: Compañía

ANAMNESIS: Desde hace tres meses ha disminuido su actividad. Se mueve despacio, no quiere correr ni saltar. Tampoco se sube al coche, hay que ayudarla, porque tiene debilidad en las extremidades posteriores.

EXPLORACIÓN:

GENERAL: Peso: 28 kg; TRC: 2; Respiraciones/minuto:15; Pulsaciones/minuto: 82. Tª: 38,5°C. Auscultación cardio-pulmonar: normal. Grado de hidratación normal. Estado general: bueno.

MARCHA: Al paso atáxica. Al trote cojera leve de ambas extremidades posteriores. Dificultad para incorporarse de la posición de sentado.

ESTADO DE LA PIEL Y UÑAS EN EXTREMIDADES: Desgaste moderado de las uñas de ambos pies.

TONO MUSCULAR: Ligeramente disminuido en ambas posteriores.

NEUROLÓGICA:

Propiocepción: Ligeramente retardada en ambas posteriores

Reflejos:

- Páncular: Normal
- Patelar: P dcha.: Normal - P izq.: Hiperreflexia
- Tibial: Normal en ambas
- Perineal: Normal
- Flexor: Normal en ambas.

Sensibilidad cutánea: normal

Dolor a la manipulación lumbosacra: Marcado

THAIS	FRM 85	FRX 3434	FC 65
--------------	--------	----------	-------

TÉCNICA DE ESTUDIO:

Se realizan cortes en los planos sagital y axial, utilizando secuencias de pulso potenciadas en T1 y T2.

INFORME:

En la secuencia potenciada en T1 el espacio lumbosacro tiene una apariencia casi normal, sin embargo en T2 puede observarse una disminución de señal, menor brillo y ligera deformación del disco lumbosacro. Así como una hipointensidad de señal del disco.

IMPRESIÓN DIAGNÓSTICA:

Ligeros cambios degenerativos en los discos L6-L7 y lumbosacro.

NOMBRE: Thor RAZA: P. Alemán SEXO: Macho Edad: 6años
APTITUD: Compañía/ guarda.

ANAMNESIS: Hace tres años ya acudió a consulta porque cojeaba un poco, en esa ocasión no se sabía si podía haberse dado un golpe. Se le hicieron placas radiográficas de cadera y se descartó displasia. Se trató con meloxicam y mejoró. Hace un año comenzó con el problema actual, su dueño volvió a administrarle meloxicam durante tres o cuatro meses, pero aunque percibió mejoría no ocurrió como la vez anterior. Un veterinario le recetó corticoides, y la mejoría observada fue algo mejor que con el aine; pero no fue completa. Actualmente ya no juega ni salta como antes con la pelota y le cuesta levantarse.

EXPLORACIÓN:

GENERAL: : Peso: 41 kg; TRC: 2; Respiraciones/minuto:18; Pulsaciones/ minuto: 90. Tª: 38,5°C. Auscultación cardio-pulmonar: normal. Grado de hidratación normal. Estado general: bueno.

MARCHA: Ataxia más agravada del lado derecho y que se manifiesta más al trote. En ocasiones arrastra el dorso de los dedos de las extremidades posteriores.

ESTADO DE LA PIEL Y UÑAS EN EXTREMIDADES: Desgaste muy marcado de las uñas de los pies. Especialmente las de los dedos III y IV del pie derecho.

TONO MUSCULAR: atrofia muscular leve en P dcha. y media en P izq.

NEUROLÓGICA:

Propiocepción: -P dcha.: Muy retardada P izq.: Retardada

Reflejos:

- Pánico: Normal
- Patelar: Hiperreflexia en ambas.
- Tibial: Disminuido en ambas
- Flexor: P dcha.: disminuido -P izq.: disminuido
- Perineal: Disminuido

Sensibilidad cutánea: Abolida en la P dcha. y disminuida en medial de la P izq.

Dolor a la manipulación lumbosacra: Leve. (A la manipulación de la cola tiende a sentarse)

THOR	FMR 393	FRX sn	FC 66
-------------	---------	--------	-------

TÉCNICA DE ESTUDIO:

Se realizan cortes en los planos sagital, coronal y axial, utilizando secuencias de pulso potenciadas en T1 y T2.

INFORME:

En la secuencia potenciada en T1 se observa un ligero desplazamiento del sacro en dirección craneoventral. Se pueden apreciar cambios artrósicos en las carillas articulares de las vértebras y discoespondilosis. El cono medular termina a nivel de la articulación entre las vértebras L6 – L7.

En las secuencias potenciadas en T2 se observa pérdida de grasa epidural, hipertrofia del ligamento amarillo, degeneración y extrusión del disco lumbosacro y una estenosis del canal vertebral a nivel lumbosacro debida al material discal alojado a este nivel, que dificulta el paso de las raíces nerviosas que conforman la cauda equina.

IMPRESIÓN DIAGNÓSTICA:

Enfermedad lumbosacra degenerativa grave.

NOMBRE: Venus RAZA: P. Alemán SEXO: Hembra EDAD: 11años
APTITUD: Compañía

ANAMNESIS: Hace dos semanas comenzó con el proceso, no podía levantarse y tras tratarla con corticoides ha mejorado un poco, es capaz de caminar unos pasos con dificultad.

EXPLORACIÓN:

GENERAL: Peso: 28 kg; TRC: 2; Respiraciones/minuto: 15; Pulsaciones/minuto: 82. Tª: 38,4°C. Auscultación cardio-pulmonar: normal. Grado de hidratación normal. Estado general: bueno.

MARCHA: Muy dificultosa, con arrastre constante del pie izquierdo.

ESTADO DE LA PIEL Y UÑAS EN EXTREMIDADES: Desgaste de las uñas en ambos pies. Roca en el dorso de los dedos del pie izquierdo, sin llegar a provocar escoriación.

TONO MUSCULAR: Disminuido en ambas posteriores.

NEUROLÓGICA:

Propiocepción: Pdch. Retardada P izq: Abolida

Reflejos:

- Pánico: Disminuido desde L₅
- Patelar: P dcha.: Hiperreflexia - P izq.: Abolido
- Tibial: P dcha.: Retardado -P izq.: Retardado
- Perineal: Normal
- Flexor: Normal en ambas.

Sensibilidad cutánea: Disminuida en ambas posteriores.

Dolor a la manipulación lumbosacra: Marcado

VENUS	FMR 518	FRX 5692	FC 67
--------------	---------	----------	-------

TÉCNICA DE ESTUDIO:

Se realizan cortes en los planos sagital, coronal y axial, utilizando secuencias de pulso potenciadas en T1 y T2.

INFORME:

En la secuencia potenciada en T1 se observa un desplazamiento del sacro en dirección craneoventral. Se pueden apreciar cambios artrósicos en las carillas articulares de las vértebras y discoespondilosis. A nivel de la sexta vértebra lumbar termina el cono medular.

En las secuencias potenciadas en T2 se observa hipertrofia del ligamento amarillo, extrusión del disco lumbosacro y estenosis de la salida de las raíces nerviosas que conforman la cauda equina, debido al material discal alojado en el canal medular. También a nivel T13-L1 se observa hipointensidad de disco.

IMPRESIÓN DIAGNÓSTICA:

Enfermedad lumbosacra degenerativa grave.

NOMBRE: Volga RAZA: P. Alemán SEXO: Hembra EDAD: 7 años
APTITUD: Guarda/ compañía

ANAMNESIS: Hace una semana la atropelló un coche. Desde entonces tiene el tercio posterior inmóvil. El tercio anterior si tiene movilidad, por lo cual se desliza arrastrándose. Come y bebe, pero se orina encima al ser incapaz de ponerse en postura. No ha defecado.

EXPLORACIÓN:

GENERAL: Peso: 27 kg; TRC: 2; Respiraciones/minuto:15; Pulsaciones/minuto: 88. Tª: 38,5°C. Auscultación cardio-pulmonar: normal. Grado de hidratación normal. Estado general: bueno.

MARCHA: Incapacidad para marchar.

ESTADO DE LA PIEL Y UÑAS EN EXTREMIDADES: Úlcera por arrastre en la tercera falange del pie izquierdo.

TONO MUSCULAR: Ligeramente disminuido en ambas posteriores.

NEUROLÓGICA:

Propiocepción: Retardada en ambas posteriores

Reflejos:

- Pánculo: Retardado desde L₅
- Patelar: Hiperreflexia en ambas posteriores.
- Tibial: Retardado en ambas posteriores.
- Perineal: Normal
- Flexor: Retardo en ambas posteriores.

Sensibilidad cutánea: normal

Dolor a la manipulación lumbosacra: marcado

VOLGA	FMR 10	FRX 3013	FC 68
--------------	--------	----------	-------

TÉCNICA DE ESTUDIO:

Se realizan cortes en los planos sagital, coronal y axial, utilizando secuencias de pulso potenciadas en T1 y T2.

INFORME:

En la secuencia potenciada en T1 se observa un desplazamiento del sacro en dirección craneoventral y desalineación de las últimas vértebras lumbares. Se pueden apreciar cambios artrósicos en las carillas articulares de las vértebras y discoespondilosis. A nivel de la articulación L₅- L₆ termina el cono medular.

En las secuencias potenciadas en T2 se observa hipertrofia del ligamento amarillo, degeneración y protrusión del disco lumbosacro y estenosis de la salida de las raíces nerviosas del lado izquierdo. Además a nivel L4-L5 se observa una ausencia de disco por extrusión y a nivel de dicho espacio intervertebral hay compresión medular debida al material discal, y/o hematoma o edema (señal hiperintensa propia de edema o hematoma), que estenosan el canal vertebral y comprometen la salida de los nervios intervertebrales a este nivel, con mayor compresión del lado izquierdo.

IMPRESIÓN DIAGNÓSTICA:

Enfermedad lumbosacra degenerativa. Traumatismo a nivel L4-L5 con extrusión de material discal hacia el lado izquierdo del canal vertebral

NOMBRE: Wolfrun RAZA: Rottweiler SEXO: Macho Edad: 8 años
APTITUD: Compañía/ guarda

ANAMNESIS: Es sordo de nacimiento. Hace un mes comenzó con síntomas de dolor a nivel lumbar y lumbosacro, progresivamente fue perdiendo la capacidad de moverse, dejando poco a poco de caminar, hasta llegar a no poder levantarse. Se ha tratado con carprofeno primero y después con corticoides de acción retardada, sin llegar a obtener respuesta a ninguno de los tratamientos.

EXPLORACIÓN:

GENERAL: Peso: 50 kg; TRC: 2; Respiraciones/minuto:20; Pulsaciones/minuto: 88. Tª: 38,5°C. Auscultación cardio-pulmonar: normal. Grado de hidratación normal. Estado general: bueno.

MARCHA: Incapacidad absoluta de marcha y de mantenerse en estación.

ESTADO DE LA PIEL Y UÑAS EN EXTREMIDADES: Presenta ligeras escoriaciones en la piel de los salientes óseos de ambas extremidades posteriores, más acusadas en la Plz(posterior izquierda).

TONO MUSCULAR: atrofia muscular media en P izq. y grave en P dcha.

NEUROLÓGICA:

Propiocepción: Abolida en ambas

Reflejos:

- Páncular: Retardado desde L1 hasta L₆. A partir de L₆ abolido
- Patelar: Hiperreflexia en ambas
- Tibial: P dcha.: abolido -P izq.: muy disminuido
- Flexor: Disminuido y retardado en ambas posteriores
- Perineal: Normal.

Sensibilidad cutánea: Abolida en P dcha. Muy disminuida en P izq.

Dolor a la manipulación lumbosacra: Leve.

WOLFRUND	FMR 378	FRX 4892	FC 69
-----------------	---------	----------	-------

TÉCNICA DE ESTUDIO:

Se realizan cortes en los planos sagital, coronal y axial, utilizando secuencias de pulso potenciadas en T1 y T2.

INFORME:

En la secuencia potenciada en T1 se observa una desalineación del canal medular a nivel del espacio lumbosacro. Se pueden apreciar cambios artrósicos en las carillas articulares de las vértebras y discoespondilosis.

En las secuencias potenciadas en T2 se observa pérdida de grasa epidural, hipertrofia del ligamento amarillo, degeneración de los discos L1- L2, L4- L5, L5- L6 y lumbosacro, brillo hiperintenso característico de edema y mielomalacia debida a la compresión en toda la médula espinal lumbar, desde la vértebra L1, con distintos grados de gravedad.

IMPRESIÓN DIAGNÓSTICA:

Degeneración discal grave que afecta a varios discos lumbares (L1- L2, L4- L5, L5- L6 y lumbosacro) con importante compromiso de la médula espinal lumbar y de la cauda equina. Compatible con enfermedad degenerativa lumbar y lumbosacra que causan mielomalacia.

NOMBRE: Yamko RAZA: P. Alemán SEXO: Macho Edad: 3 años
APTITUD: Trabajo

ANAMNESIS: Hace dos meses y medio comenzó a mostrar resistencia al ejercicio, principalmente a levantarse, subir escaleras y saltar. Progresivamente va empeorando. Se le ha tratado inicialmente con ketoprofeno durante una semana y después con carprofeno. Al retirar el tratamiento ha empeorado.

EXPLORACIÓN:

GENERAL: Peso: 36 kg; TRC: 2; Respiraciones/minuto:18; Pulsaciones/minuto: 96. Tª: 39,2°C. Auscultación cardio-pulmonar: normal. Grado de hidratación normal. Estado general: bueno.

MARCHA: Ligera ataxia al paso. Se niega a trotar

ESTADO DE LA PIEL Y UÑAS EN EXTREMIDADES: Normalidad

TONO MUSCULAR: atrofia muscular media en Plz y grave en Pdch.

NEUROLÓGICA:

Propiocepción: -P dcha.: retardada -P izq.: Normal

Reflejos:

- Páncular: Normal hasta L₇. En área lumbosacra hiperreflexia e hiperestesia.
- Patelar: Normal en ambas
- Tibial: Normal en ambas
- Flexor: Normal en ambas
- Perineal: Normal

Sensibilidad cutánea: Normal

Dolor a la manipulación lumbosacra: Muy marcado

Se realiza ecografía abdominal y se diagnostica absceso prostático. Toma de muestras para analítica sanguínea.

YAMKO	FMR 690	FRX 6682	FC 70
--------------	---------	----------	-------

TÉCNICA DE ESTUDIO:

Se realizan cortes en los planos sagital, coronal y axial, utilizando secuencias de pulso potenciadas en T1 y T2. Se realizan además cortes axiales y sagitales tras administración de contraste.

INFORME:

En el localizador sagital T1 se observa una próstata de gran tamaño con pequeñas áreas hipointensas. Puede comprobarse que el cono medular termina a nivel de la sexta vértebra lumbar.

En la secuencia potenciada en T1 se observa el disco intervertebral lumbosacro desestructurado con pérdida de la señal normal de ambos ligamentos longitudinales, la metáfisis caudal de L7 y la craneal de S1 están hipointensas y se aprecian procesos de neoformación ósea en la zona ventral de ambas. El espacio epidural está ocupado por una masa amorfa hipointensa.

En las secuencias potenciadas en T2 se confirman las observaciones anteriores. La zona del disco intervertebral es muy hiperintensa lo que indica la presencia de un proceso inflamatorio o infeccioso agudo. En la serie axial se advierte la presencia del material amorfo en el espacio epidural.

Tras la administración de contraste se observa una captación del disco, que protruye hacia el canal, y de todo el material epidural.

IMPRESIÓN DIAGNÓSTICA:

Discoespondilitis lumbosacra con presencia de absceso epidural.

Se recomienda realizar además ecografía para diagnosticar el problema prostático y su relación o no con el proceso lumbosacro.

NOMBRE: Zander RAZA: Caniche SEXO: Macho Edad: 7años
APTITUD: Compañía

ANAMNESIS: Llevaba como seis meses moviéndose cada vez con mayor lentitud, no saltaba al sofá como lo había hecho siempre, ni se subía a las personas como antes; pensaban que era por la edad. Hace tres días comenzó a moverse con mucha dificultad del tercio posterior. Ayer ya no era capaz de moverse, se quedó sin poder mover las piernas.

EXPLORACIÓN:

GENERAL: Peso: 7kg; TRC: 2; Respiraciones/minuto: 16; Pulsaciones/minuto: 88. Tª: 38,5°C. Auscultación cardio-pulmonar: normal. Grado de hidratación normal. Estado general: bueno.

MARCHA: Paraparesia posterior.

ESTADO DE LA PIEL Y UÑAS EN EXTREMIDADES: Ligeró desgaste de las uñas de ambos pies.

TONO MUSCULAR: Normal en ambas extremidades posteriores.

NEUROLÓGICA:

Propiocepción: -Pdch.: retardada -Piz.: Normal

Reflejos:

- Pánico: Muy retardado desde L₄
- Patelar: Ligeramente disminuido en ambas
- Tibial: Disminuido en ambas
- Flexor: P dcha.: Retardado -P izq.: Abolido
- Perineal: Normal

Sensibilidad cutánea: Superficial abolida. Profunda normal.

Dolor a la manipulación lumbosacra: Leve.

ZANDER	FMR 416	FRX 5059	FC 71
--------	---------	----------	-------

TÉCNICA DE ESTUDIO:

Se realizan cortes en los planos sagital, coronal y axial, utilizando secuencias de pulso potenciadas en T1 y T2.

INFORME:

En la secuencia potenciada en T1 se observa una desalineación del canal medular a nivel las vértebras L3, L4 y L5. Se pueden apreciar cambios artrósicos en las carillas articulares de las vértebras lumbares, el sacro y discoespondilosis.

En las secuencias potenciadas en T2 se observa protusión del disco lumbosacro, y degeneración de los discos L3-L4 y L4-L5. A nivel de estos dos discos puede verse además una señal hipointensa en los espacios intervertebrales, y en el caso del disco L3-L4 parte del material nuclear emite una señal hipointensa compatible con calcificación, invade el canal medular estrechándolo, de forma que afecta más al lado izquierdo.

IMPRESIÓN DIAGNÓSTICA:

Enfermedad discal lumbar degenerativa (L3-L4 y L4-L5) grave y discoespondilosis lumbosacra moderada.

NOMBRE: Zar RAZA: Mestizo SEXO: Macho Edad: 5 años
APTITUD: Guarda/compañía

ANAMNESIS: Hace cuatro años sufrió un atropello y tuvo una fractura en la extremidad posterior izquierda. Hace tres semanas comenzó a claudicar de las extremidades posteriores, el veterinario le puso un tratamiento con carprofeno y ha mejorado mucho con el tratamiento.

EXPLORACIÓN:

GENERAL: Peso: 40 kg; TRC: 2; Respiraciones/minuto:20; Pulsaciones/minuto: 88. Tª: 38,5°C. Auscultación cardio-pulmonar: normal. Grado de hidratación normal. Estado general: bueno.

MARCHA: Al paso atáxica, se intensifica al trote. Dificultad para incorporarse de la posición de sentado.

ESTADO DE LA PIEL Y UÑAS EN EXTREMIDADES: Desgaste ligero de las uñas de ambos pies.

TONO MUSCULAR: ligeramente disminuido en ambas posteriores.

NEUROLÓGICA:

Propiocepción: Muy disminuida en ambas posteriores.

Reflejos:

- Páncular: Normal
- Patelar: Normal en ambas
- Tibial: Disminuido en ambas
- Flexor: P dcha.: normal -P izq.: retardado
- Perineal: Normal

Sensibilidad cutánea: Normal

Dolor a la manipulación lumbosacra: Leve

ZAR	FMR 358	FRX 4809	FC 72
-----	---------	----------	-------

TÉCNICA DE ESTUDIO:

Se realizan cortes en los planos sagital, coronal y axial, utilizando secuencias de pulso potenciadas en T1 y T2.

INFORME:

En la secuencia potenciada en T1 se observa una desalineación del canal medular a nivel del espacio lumbosacro. Se pueden apreciar cambios artrósicos en las carillas articulares de las vértebras y discoespondilosis. A nivel de la vértebra L₆ termina el cono medular.

En las secuencias potenciadas en T2 se observa una señal hipointensa que podría ser compatible con reacción de osteosíntesis en la región lumbosacra que ocasiona un desplazamiento ventral del canal medular y un estrechamiento grave de dicho canal a nivel lumbosacro.

IMPRESIÓN DIAGNÓSTICA:

Discoespondilitis lumbosacra grave con compromiso grave del paso de la cauda equina.

NOMBRE: Zico RAZA: P. Alemán SEXO: Macho Edad: 12 años
APTITUD: Compañía

ANAMNESIS: Ha realizado bastante ejercicio toda su vida, principalmente largos paseos por el campo y sobre todo los fines de semana. Hace seis meses comenzaron a administrarle un condroprotector, por recomendación de su veterinario. Hace tres meses tras un paseo largo el propietario observó que caminaba lento, con signos de dolor y era incapaz de adoptar una posición de micción normal, se colocaba como una hembra. Tras el reposo estos síntomas desaparecían, aunque ya no quería correr, y volvía a presentarlos después de paseos largos. Hace un mes sufrió otra crisis, esta vez sin ejercicio intenso previo. El veterinario no observó en la radiografía lesiones graves, e instauró un tratamiento con corticoides. El animal experimentó una mejoría notable, pero al sustituir los corticoides por un aine volvió a empeorar.

EXPLORACIÓN:

GENERAL: Peso: 36 kg; TRC: 2; Respiraciones/minuto: 16; Pulsaciones/minuto: 82. Tª: 38,5°C. Auscultación cardio-pulmonar: normal. Grado de hidratación normal. Estado general: bueno.

MARCHA: Al paso atáxica. Al trote se niega a avanzar. Dificultad para incorporarse de la posición de sentado.

ESTADO DE LA PIEL Y UÑAS EN EXTREMIDADES: Desgaste marcado de las uñas en ambos pies. Más acusado en el dedo III del pie derecho.

TONO MUSCULAR: atrofia muscular leve en ambas posteriores.

NEUROLÓGICA:

Propiocepción: -P dcha.: Muy retardada -P izq.: Retardada

Reflejos:

- Panicular: Retardado desde L₅
- Patelar: P dcha.: Hiperreflexia P izq.: Normal
- Tibial: Disminuido en ambas
- Flexor: P dcha.: disminuido -P izq.: ligeramente retardado
- Perineal: Disminuido

Sensibilidad cutánea: Normal

Dolor a la manipulación lumbosacra: Muy marcado

ZICO	FMR 405	FRX 5005	FC 73
-------------	---------	----------	-------

TÉCNICA DE ESTUDIO:

Se realizan cortes en los planos sagital, coronal y axial, utilizando secuencias de pulso potenciadas en T1 y T2.

INFORME:

El estudio sagital potenciado en T1 muestra hipointensidad y disminución de la anchura del espacio intervertebral L7-S. En las imágenes sagitales paramediales se aprecia un estrechamiento de los agujeros intervertebrales lumbosacros.

El estudio sagital potenciado en T2 confirma la disminución de anchura del espacio intervertebral a nivel lumbosacro, en esta secuencia el disco aparece muy hipointenso y protruye hacia el canal intervertebral, existe compresión dorsal de los nervios que conforman la cauda equina debido a hipertrofia del ligamento amarillo. Los cortes axiales confirman la presencia de una importante compresión de estas raíces nerviosas debido a la protrusión del disco lumbosacro. En este punto se observa el estrechamiento de los agujeros intervertebrales lumbosacros con compresión de ambas raíces.

En el estudio coronal puede observarse que el cono medular finaliza a la mitad del cuerpo vertebral de L6

IMPRESIÓN DIAGNÓSTICA:

Enfermedad discal degenerativa lumbosacra con compresión muy grave de la cauda equina.

*” Las palabras son nuestra más
inagotable fuente de magia,
capaces de infringir daño y de
remediarlo.”*

*(Dumbledore- Harry Potter-
J.K. Rowling)*

VI- DISCUSIÓN

1. ANIMALES

Cuando decidimos iniciar este trabajo de investigación, la pretensión era obtener unos resultados que tuvieran una aplicación a la clínica diaria y que pudiera solucionar, al menos en parte, la dificultad ante la que se encuentra el clínico veterinario ante la ambigüedad de los síntomas que pueden hacer sospechar de un síndrome de cauda equina. Con este objetivo en mente, decidimos escoger como grupo de estudio a aquellos animales que se presentaron en la consulta pública de la Unidad de Cirugía y Diagnóstico por Imagen de la Facultad de Veterinaria de León, entre octubre del año 1998 y febrero de 2006, tanto remitidos por sus veterinarios clínicos como traídos directamente por sus propietarios y que eran sospechosos de padecer la enfermedad que nos atañe.

Esta forma de seleccionar los perros objeto de tesis, implicaba que estábamos realizando un estudio exploratorio, descriptivo, explicativo y correlacional sobre el síndrome de cauda equina, ya que no elegíamos nosotros los pacientes, nos venían dados por el tipo de población canina del área de influencia de la Facultad de Veterinaria de León y por selección mediante el uso de un criterio clínico preliminar; esto conllevaba enfrentarnos a un grupo de estudio numeroso y muy heterogéneo.

En un primer momento, se admitieron en el estudio 179 perros con sospecha fundada de sufrir un síndrome de cauda equina. En estos animales, se llevaron a cabo todas las pesquisas diagnósticas que ya explicamos en los capítulos anteriores y establecimos como criterio definitivo la confirmación mediante resonancia magnética de que la sintomatología clínica del animal estaba causada fundamentalmente por un síndrome de cauda equina ocasionado por alguna enfermedad a nivel lumbosacro o de las últimas vértebras lumbares. Este criterio definitivo de inclusión conllevó una serie de desventajas en la evolución del trabajo, como fueron: la laboriosidad y prolongación en el tiempo que supuso definir cuál era la alteración principal que causaba los síntomas en el perro y la pérdida de un considerable número de casos clínicos que no

lo cumplían. No debemos olvidar que los 179 perros fueron recibidos en un periodo de tiempo superior a siete años, unos se desestimaron para el proyecto después de realizar la exploración general y neurológica, algunos tras llevar a cabo el estudio radiológico, otros a la vista del resultado del diagnóstico mediante resonancia magnética, por presentar lesiones de mayor gravedad a otros niveles, por ejemplo toracolumbar, otros volvieron a su veterinario remitente con el diagnóstico, pero por decisión del propietario no fueron intervenidos quirúrgicamente, o fueron eutanasiados sin permitirnos comparar los hallazgos de necropsia con las imágenes de resonancia

Todo este tipo de avatares que describimos se tradujo en una reducción muy importante de la muestra, en muchas ocasiones después de haber realizado gran parte del estudio del caso y, finalmente, sólo pudimos contar con 73 animales a la hora de realizar un análisis estadístico.

Éramos conscientes de que un estudio con una heterogeneidad de la muestra como el nuestro podía procurar unos resultados diferentes a los que se obtendrían trabajando con un grupo de animales homogéneo en peso, raza y edad. Y también que el planteamiento de selección de animales para el trabajo conllevaría el empleo de mucho más tiempo y trabajo pero en nuestra opinión, la aplicabilidad clínica y práctica del estudio compensaría estos inconvenientes.

Entre las ventajas de nuestro diseño de trabajo podemos señalar que unas circunstancias así nos permitieron hacer un sondeo general al principio y constatar que los animales que con más frecuencia padecen un síndrome de cauda equina son animales maduros y de un tamaño medio, grande o gigante como ya habían publicado otros autores como Wheeler en 1994 y Millán en 2001.

La heterogeneidad de la muestra, a pesar de complicar la sistemática de trabajo, y suponer la pérdida de algunos casos clínicos por imposibilitar en muchas ocasiones el seguimiento del animal en un momento por incumplimiento de las citas;

nos hizo trabajar en unas circunstancias absolutamente reales. Trabajamos prácticamente como podría hacerlo cualquier veterinario clínico de pequeños animales en su consulta diaria y esto confería a nuestro proyecto un ambiente de trabajo que reflejaba absolutamente la realidad que nos rodeaba en cuanto a disponibilidad no sólo de razas, edades, pesos, etc. en los animales; sino económica de los propietarios.

2. MATERIAL, MÉTODOS Y PROTOCOLO DE TRABAJO

2.1 ANAMNESIS, EXPLORACIÓN GENERAL Y NEUROLÓGICA

Coincidimos con Fitzmaurice, Howard y otros autores consultados en la relevancia que tiene el realizar un protocolo de trabajo sistematizado y ordenado que recoja en una ficha clínica toda la información obtenida de la anamnesis, exploración general y neurológica y de las pruebas complementarias que se efectúen en cada paciente.

Por ello, a las fichas administrativas y clínicas de uso habitual en el servicio de la consulta pública de la Unidad de Cirugía y Diagnóstico por Imagen de la Facultad de Veterinaria de León adjuntamos nuestro modelo de ficha clínica para aquellos perros que fueron candidatos a formar parte de nuestro trabajo.

Tanto la anamnesis, como las exploraciones general, ortopédica y neurológica, necesitaban una atención especial, cierto grado de entrenamiento para su realización y llevarse a cabo por la misma persona siempre que fuese posible, para evitar dentro de nuestras posibilidades falta de paralelismo entre unos casos clínicos y otros a la hora de valorar grados de afectación de reflejos, reacciones posturales, capacidad de marcha, etc. En este sentido, podemos decir que solamente en el largo periodo de tiempo que duró la fase experimental de nuestro trabajo, siete años y cuatro meses, tan sólo cinco personas distintas fueron las encargadas de llevar a cabo estas tareas.

2.2 EXPLORACIÓN RADIOLÓGICA

Estimamos, como Howard, que es imprescindible la exploración radiológica ante el reto diagnóstico del síndrome de cauda equina, no sólo por la información que de las

radiografías planas podemos esperar, si no también porque con la sospecha diagnóstica conseguida de la exploración cabe pensara veces en unas lesiones determinadas que finalmente no se confirman con las radiografías.

Aunque coincidimos con Wheeler en que muchos de los pacientes presentan cambios radiológicos como esclerosis de la placa terminal vertebral caudal de la séptima vértebra lumbar y de la placa terminal craneal del sacro, espondilosis lumbosacra, desplazamiento e inclinación craneoventral del sacro y/o artrosis de las apófisis articulares de la séptima vértebra lumbar y el sacro; ninguno de estos signos confirma un diagnóstico por lo que creemos que si bien la exploración radiológica es necesaria y ofrece al clínico una sospecha fundada sobre la presencia de un síndrome de cauda equina, nunca es diagnóstica, ni permite ahondar en la etiología del proceso, ni aproximarse a un juicio pronóstico.

La exploración radiológica es además un método diagnóstico razonablemente asequible y en la actualidad, aunque no fue nuestra situación, fácil y cómodo de emplear con los nuevos aparatos de radiografía digital.

2.3 PROTOCOLO ANESTÉSICO

Ante la necesidad de mantener al animal posicionado e inmovilizado durante el prolongado tiempo que duraba el estudio por resonancia magnética, aparte de que posteriormente fuese o no intervenido de modo quirúrgico, se hacía imprescindible mantener al animal bajo anestesia general. Sin duda alguna los protocolos preanestésicos y anestésicos de nuestro trabajo pueden resultar asombrosos si se analizan desde un punto de vista actual; ya que si a lo largo de estos años todos los campos y disciplinas de la ciencia y la medicina han avanzado, es quizá en el terreno de la anestesia y analgesia donde más han cambiado las formas de actuar.

A día de hoy, nos resultaría impensable recurrir por ejemplo al uso de acepromacina en una premedicación anestésica o emplear tiopental sódico como agente inductor, y sin embargo alguno de los pacientes de los que hablamos en este estudio tuvieron que ser anestesiados de este modo.

Actualmente, sin lugar a duda usaríamos en pacientes de esta edad hoy en día un protocolo anestésico multimodal semejante al que a continuación detallamos:

Premedicación:

Dexmedetomidina a dosis 4µg/ kg de peso vivo y butorfanol a dosis 0,2mg/kg vía intramuscular.

Inducción:

Propofol a dosis entre 2 y 3 mg/kg de peso vivo vía intravenosa.

Mantenimiento:

Isoflurano al 1,5%

En aquellos perros que fuesen a ser intervenidos quirúrgicamente ese mismo día emplearíamos en la premedicación metadona a dosis 0,3 mg/ kg de peso vivo en lugar de butorfanol. Y en el transcurso de la intervención emplearíamos además fentanilo a dosis 2 - 5µg/ kg administrado cada treinta o cuarenta minutos.

Como cabe deducir y siguiendo las recomendaciones, el método y sistemática de trabajo de todos los autores consultados a este respecto, los animales de nuestro estudio fueron monitorizados durante la preanestesia y la anestesia en la medida que los medios a nuestro alcance en aquel momento, que eran entonces de los más avanzados en el ejercicio de la clínica veterinaria, nos permitieron. Y de este modo monitorizamos las pulsaciones y respiraciones por minuto y el trazado electrocardiográfico del animal durante su permanencia

en el interior de la resonancia magnética mediante un monitor especialmente adaptado al imán.

2.4 ESTUDIO MEDIANTE RESONANCIA MAGNÉTICA

Con respecto al estudio mediante imágenes por resonancia magnética, coincidimos por completo con el protocolo descrito por Millán en 2001 para llevar a cabo la exploración y estudio de los pacientes mediante esta técnica de diagnóstico por imagen; desde el modo de posicionar al animal dentro del aparato, la elección de la antena y la posterior programación de localizadores y series de estudio potenciadas en T1 y T2.

Al igual que la autora empleamos, en aquellos casos que creímos necesarios y en los que el propietario del animal consintió, contraste de gadolinio administrado intravenosamente. También como Millán registramos y archivamos todos los datos sobre el estado del paciente; emitimos un diagnóstico y un pronóstico y realizamos un informe.

Estamos de acuerdo con Millán en que en la mayor parte de los casos, son las imágenes potenciadas en T2 las más diagnósticas. Y que los estudios sagitales son los que más ayudan en la determinación de la enfermedad que aqueja al animal, pero tanto los estudios axiales potenciados en T1 y T2, como en ocasiones los coronales son necesarios tanto para completar el diagnóstico como para definir las lesiones que, en los casos que precisen tratamiento quirúrgico, el cirujano encontrará en el momento de la intervención y el planteamiento de proyectar esta, en cuanto a abordaje como a la técnica quirúrgica de elección.

Podemos reseñar que en la actualidad se dispone en el centro, en el que se llevó a cabo este trabajo, de un aparato de resonancia magnética de alto campo (3 teslas de potencia de imán); en este tipo de resonancias varía la colocación del animal y el modelo de antenas.

Los animales pueden posicionarse en este aparato en decúbito lateral o esternal y la antena es de superficie y flexible lo que facilita todo el proceso. Además las imágenes obtenidas son de una calidad muy superior y es posible realizar un estudio completo en un tiempo mucho menor.

3. RESULTADOS

3.1 ANÁLISIS ESTADÍSTICO Y TRATAMIENTO DE LOS DATOS

Al proyectar nuestro trabajo desde un prisma eminentemente clínico y práctico fue complicado escoger variables numéricas que nos permitiesen llevar a cabo un análisis puramente matemático a la hora de realizar el estudio estadístico.

Además de la falta de homogeneidad en la muestra, nos encontrábamos ante un estudio con muchas variables categóricas (sexo, raza, dolor y capacidad de marcha) y tan sólo dos numéricas (edad y peso). Si a ello le sumamos que las variables dolor y capacidad de marcha resultan ser semi-cuantitativas, es comprensible la dificultad encontrada para llevar a cabo un análisis estadístico a pesar de disponer actualmente de programas informáticos como el empleado (EPI INFO™ 7.1.2.0.) que nos facilitaron la obtención de muchos de los resultados que hemos expuesto en el capítulo anterior.

Al caracterizarse el síndrome de cauda equina por dolor y diversos déficits neurológicos; en lo que coincidimos con todos los autores consultados, decidimos tratar de cuantificar de algún modo dichos síntomas, para así poder dar tratamiento estadístico a los datos recogidos.

No es sencillo cuantificar el dolor a través de la mímica, reacción o vocalizaciones de un animal, más aún cuando los pacientes recibidos nos eran totalmente desconocidos y por ello sólo a través de su propietario y de la anamnesis podíamos intuir el carácter del perro y su capacidad de resistencia al dolor. Sin embargo, debido a la importancia que para nosotros tenía este síntoma cara al tratamiento estadístico, decidimos establecer una escala de cuatro niveles para el dolor, semejante a las que plantean otros autores como Fitzmaurice .

De la misma manera y con la misma finalidad de poder realizar un análisis estadístico, establecimos una escala de cinco niveles para cuantificar el grado de afectación de la marcha. (Fitmaurice, 2011)

Elegimos la capacidad de desplazamiento de los animales, en lugar de otros datos recogidos en la exploración general y neurológica, porque creemos como la autora que en la enfermedad del síndrome de cauda equina es la marcha el dato más importante que engloba y resume el daño neurológico.

3.2 ESTADÍSTICA DESCRIPTIVA

A la vista de nuestros resultados estadísticos coincidimos con otros autores como Wheeler o Millán en que la raza de perros que con mayor frecuencia padece síndrome de cauda equina es el pastor alemán. Y coincidimos también en que aquellos perros con síndrome de cauda equina que no son de raza pastor alemán son en la mayor parte de los casos perros de raza mediana, grande o gigante.

Nuevamente nuestros resultados están en consonancia con los de Millán y también con los de Walker en cuanto al peso y la edad; y observamos que los perros con síndrome de cauda equina son animales adultos o viejos de pesos medios o elevados, con una media de peso superior a los 30 kilos.

En cuanto a la edad, nuestro estudio reveló resultados parecidos a los de otros autores como Millán, si bien nosotros trabajamos con una horquilla de edad más amplia, pues en nuestro trabajo se incluían animales más jóvenes, y la edad media de presentación de la enfermedad fue ligeramente superior.

Con respecto a la frecuencia de aparición del síndrome de cauda equina según el sexo del paciente estamos de acuerdo con Walker que afirma que las hembras tienen menos posibilidades de padecer esta enfermedad. Mientras que nuestros resultados nos hacen discrepar de otros autores como Knapp y Rossi, que opinan que no existen

diferencias importantes en la frecuencia de aparición de la enfermedad con respecto al sexo.

3.3 ESTADÍSTICA ANALÍTICA

Cuando enfrentamos nuestros resultados con respecto al síndrome de cauda equina provocado por enfermedad degenerativa lumbosacra con los de Rossi y Knapp si obtenemos en la estadística analítica datos coincidentes con los de estos autores para la variable categórica sexo. Pues en nuestro análisis estadístico resultó no haber diferencias estadísticamente significativas para la frecuencia de este diagnóstico en hembras y machos.

Si bien tras consultar la bibliografía tendemos a realizar una asociación directa entre los perros de raza pastor alemán y la enfermedad lumbosacra degenerativa, nuestros resultados estadísticos revelan que no existen diferencias significativas entre perros de raza pastor alemán y del resto de razas en un diagnóstico de enfermedad degenerativa lumbosacra.

En cuanto al estudio del dolor no hemos hallado referencias en la bibliografía que postulen que los individuos de una raza presenten mayor o menor dolor que los ejemplares de otras razas cuando se ven aquejados de un síndrome de cauda equina. Nosotros tampoco observamos en nuestros resultados que un grupo etnológico fuese más sensible o más resistente al dolor que otro.

Los resultados que obtuvimos en la estadística analítica con respecto al nivel de dolor que padecen los animales con enfermedad degenerativa lumbosacra y al dolor que presentan los perros que obtienen otros diagnósticos fueron que para un grado de confianza del 95% no existen diferencias significativas en el nivel de dolor.

Este resultado se opone a todo lo que hemos consultado en las publicaciones de otros autores, incluso a nuestra propia opinión basada en la experiencia; pues sabemos que

aquellas enfermedades agudas como las hernias discales causan un nivel de dolor mayor que el provocado por las enfermedades crónicas como la enfermedad lumbosacra degenerativa. Opinamos que la obtención de este resultado estadístico se debe a que el momento en el cual nosotros valoramos a los animales nunca fue el de la aparición de los primeros síntomas, e incluso alguno de ellos al llegar al momento en el que realizamos la exploración estaban recibiendo un tratamiento médico antiinflamatorio y analgésico. Esta circunstancia provoca que debamos contemplar este resultado desde un prisma distinto, y consideremos que independientemente del diagnóstico, en el momento de recepción de los perros todos podían considerarse como enfermos crónicos aunque no lo hubieran sido en el momento en que se produjeron las lesiones a nivel de la cauda equina.

Como observamos en nuestros resultados estadísticos descriptivos, casi la mitad (42, 47 %) de los animales incluidos en nuestro estudio obtuvieron un grado de afectación de la marcha M2 (ataxia y/o cojera al paso y al trote), por otra parte la frecuencia obtenida para el diagnóstico de enfermedad degenerativa lumbosacra fue del 72,60%, el conocimiento de estos datos hace que sea absolutamente evidente el resultado que obtenemos en la estadística analítica con respecto a la marcha, en el cual vemos que existen diferencias estadísticamente significativas cuando hablamos de la facilidad o dificultad en la marcha entre perros con diagnóstico de Enfermedad Degenerativa Lumbosacra y el resto de perros con otros diagnósticos. Por otra parte, es comprensible pensar que aquellos animales que padecían enfermedad degenerativa lumbosacra crónica, se recibiesen en consulta con grados de afectación de la marcha menores que otros que obtuvieron diagnósticos para enfermedades de curso más agudo, como podrían ser los perros que padecían un síndrome de cauda equina de etiología traumática o por una hernia discal.

Con respecto a la edad, nuestros resultados coinciden con los de la mayoría de los autores consultados; entre otros: Walker, 1985; Millán, 2001; Howard, 2004; Fitzmaurice, 2011; por lo tanto afirmamos que la enfermedad degenerativa lumbosacra que provoca un síndrome de cauda equina, es una dolencia propia de animales de edad madura o avanzada. Además si reparamos en el origen del síndrome de cauda equina con respecto a la edad, comprobamos

que la edad media de los animales diagnosticados de Enfermedad Degenerativa Lumbosacra es significativamente superior a la del resto de los animales con otros procesos causantes de dicho síndrome.

En cuanto al peso y el tamaño elevado de los perros y a la vista de nuestros resultados, coincidimos con Walker, Millán y otros autores, en que resultan características fundamentales en la predisposición a padecer un síndrome de cauda equina. Sin embargo, no lo son a la hora de determinar la etiología de este síndrome, puesto que no vimos diferencias estadísticamente significativas con respecto a los pesos entre los animales que tuvieron síndrome de cauda equina provocado por una enfermedad degenerativa lumbosacra y el resto que presentaron el síndrome por otras causas.

3.4 RESULTADOS DE IMÁGENES, HALLAZGOS QUIRÚRGICOS Y POSTMORTEM

Basándonos en nuestros resultados, coincidimos con Howard y otros autores consultados en la bibliografía en que la IMR es actualmente el método de mayor utilidad en el diagnóstico del síndrome de cauda equina y de las causas que lo provocan, puesto que en todos aquellos pacientes en los que pudimos realizar un seguimiento, bien quirúrgico o bien postmortem, verificamos que las lesiones que presentaban eran coincidentes con los hallazgos que habíamos encontrado en los estudios de exploración mediante resonancia magnética.

También coincide nuestra opinión con la de Howard cuando señala que las principales desventajas de la imagen por resonancia magnética como método diagnóstico son la escasa disponibilidad y su elevado coste; aunque estas circunstancias son menos importantes cada día debido a que en la actualidad hay más resonancias instaladas para veterinaria y se ha abaratado un poco su coste.

Coincidimos con Millán, a la vista de las imágenes obtenidas, que si bien los cortes sagitales potenciados en T1 y T2 en muchas ocasiones pueden resultar diagnósticos, es imprescindible

realizar un estudio completo, que incluya cortes axiales y coronales, puesto que ciertas lesiones, como la oclusión de los agujeros intervertebrales, se observan mejor en las imágenes de cortes realizados en otros planos.

Pensamos que de los mayores inconvenientes en la realización de nuestra investigación fueron los largos tiempos de anestesia a los que hubimos de someter a los animales para obtener estudios lo más completos posible. Esta circunstancia, en aquel momento, era inevitable debido al ritmo en que trabajan los aparatos de resonancia magnética de bajo campo.

Actualmente gracias al desarrollo y evolución de los aparatos de resonancia magnética de alto campo, sabemos que pueden conseguirse imágenes de una calidad superior a las que nosotros presentamos en esta tesis y obtenerse dichas imágenes manteniendo a los pacientes anestesiados por espacios de tiempo mucho menores.

*“El futuro tiene muchos nombres.
Para los débiles es lo inalcanzable.
Para los temerosos lo desconocido.
Para los valientes es la
oportunidad.” (Victor Hugo)*

VII- PROYECTOS DE FUTURO

PROYECTOS DE FUTURO

Como acontece en la mayor parte de los trabajos de investigación y parafraseando a Mario Benedetti: “Cuando creíamos que teníamos todas las respuestas, de pronto cambiaron todas las preguntas”; y así a lo largo del desarrollo de nuestro trabajo hemos encontrado respuestas para las preguntas que nos planteábamos al inicio del mismo y nos han surgido muchas más incógnitas a medida que progresábamos en el avance de este.

Creemos que nuestro trabajo puede emplearse como punto de partida para ahondar en el estudio de este apasionante tema, que es el síndrome de cauda equina, y esperamos poder seguir avanzando en tres líneas de trabajo que nos parece que pudieran ser de máximo interés para los compañeros veterinarios que trabajan en clínica de pequeños animales, concretamente con la especie canina y para otros profesionales que se ocupan en temas relacionados con el mundo del perro.

La primera línea de investigación que formulamos nace de los resultados obtenidos en nuestro trabajo con respecto a las frecuencias de presentación del síndrome de cauda equina con respecto al sexo. Resultaría muy interesante descubrir si los estrógenos y el resto de hormonas propias de las hembras tienen un efecto protector sobre la cauda equina y las estructuras anatómicas con las que esta se relaciona; o conocer a qué se debe que los machos presenten una frecuencia de padecimiento de este síndrome que casi duplica la de las hembras.

El segundo trabajo que pensamos podría revestir un interés práctico para la cría y mejora de la raza canina Pastor Alemán, sería el estudio de este síndrome en dos grupos distintos de perros, un grupo con ejemplares de los que son denominados líneas de trabajo, de grupa menos derribada y el otro grupo formado por perros de los considerados pertenecientes a líneas de belleza, con el fin de determinar hasta que punto la selección animal siguiendo criterios arbitrarios o ajenos a la fisiología y funcionalidad del mismo, puede o no constituir un factor etiológico de procesos como este síndrome, o, lo que es lo mismo, una forma de maltrato animal.

En tercer lugar, creemos que son necesarios estudios de investigación que sienten las bases para el diagnóstico ultra precoz del síndrome de cauda equina, buscando si existe, una posible correlación entre hallazgos imaginológicos tempranos, particularmente radiológicos, y la

posibilidad de padecimiento o desarrollo del síndrome de cauda equina, de modo similar a lo que se viene haciendo desde hace años con la displasia de cadera, de modo que se puedan aplicar programas profilácticos de cara a la erradicación del proceso, el retraso en la aparición de los síntomas, o la minimización de los mismos, en base a la gestión racional de reproductores, control nutricional, mediante el uso de complementos nutricionales como neuro y condroprotectores, y dietético.

“-Lo que prometí cumplí...”
(D. Mendo- “La venganza
de Don Mendo” Pedro Muñoz seca)

VIII- CONCLUSIONES

PRIMERA:

A día de hoy, no existe ninguna técnica diagnóstica que pueda ofrecer, sobre el Síndrome de Cauda Equina en el perro, más información, ni de mayor utilidad, que el Estudio mediante Resonancia Magnética, que ha de ser completo y estandarizado, sin obviar ninguno de los cortes o modos estándar utilizados para la obtención de imágenes, ya que cada uno de ellos aporta información diferente y necesaria para el diagnóstico del citado síndrome.

SEGUNDA:

La exploración general, la exploración neurológica y la exploración radiológica aportan información fundamental que resulta imprescindible para una aproximación diagnóstica al Síndrome de Cauda Equina en el perro, pero resultan absolutamente insuficientes para la emisión de un diagnóstico definitivo del mismo.

TERCERA:

El Estudio mediante Resonancia Magnética permite, en cada caso, la identificación precisa de la etiología del Síndrome de Cauda Equina en el perro, y si bien la Enfermedad Degenerativa Lumbosacra es la causa más frecuente, se trata de dos procesos diferentes que, como tales, no pueden ser considerados sinónimos.

CUARTA:

El Estudio mediante Resonancia Magnética nos permite emitir un juicio diagnóstico preciso en el Síndrome de Cauda Equina en el perro, al tiempo que nos proporciona datos valiosos para pronunciarnos sobre el juicio pronóstico; sin embargo, dichos datos no resultan suficientes, por sí solos, para la emisión del mencionado pronóstico.

IX- RESÚMENES

1. RESUMEN

En el presente trabajo hemos investigado el Síndrome de Cauda Equina en el perro mediante imágenes por resonancia magnética y su correlación con los hallazgos quirúrgicos y postmortem, con los objetivos de verificar la utilidad de la resonancia magnética en el diagnóstico, pronóstico y planificación del tratamiento quirúrgico o médico en pacientes caninos que padecen Síndrome de Cauda Equina, definir las características de la población canina que típicamente padece Síndrome de Cauda Equina, identificar las etiologías posibles de este síndrome en el perro y establecer unos criterios que sirvan como herramienta diagnóstica en la clínica cotidiana de pequeños animales, auxiliando al médico veterinario a alcanzar un diagnóstico ante la ambigüedad de los síntomas que se presentan en los perros afectados por este síndrome.

Para ello, hemos llevado a cabo un estudio en 73 perros que presentaban síntomas de padecer un Síndrome de Cauda Equina, recibidos en la Consulta Pública de la Unidad de Cirugía y Diagnóstico por Imagen de la Facultad de Veterinaria de León entre octubre de 1998 y marzo de 2006; 20 hembras y 53 machos, de edades comprendidas entre los dos y los dieciséis años de edad, pesos comprendidos entre los siete y los sesenta y dos kilos y agrupados en 23 grupos raciales.

Los 73 animales fueron sometidos a exploraciones general y neurológica exhaustivas, seguidas de estudio radiológico y mediante resonancia magnética con un aparato de bajo campo (0,2 Teslas). En aquellos que posteriormente fueron sometidos a una intervención quirúrgica o a eutanasia observamos y verificamos además la correlación entre las lesiones que advertimos en los estudios imagenológicos y las vistas directamente en el animal vivo o en el cadáver.

De los once diagnósticos etiológicos diferentes que para el Síndrome de Cauda Equina obtuvimos en este trabajo, el que se produjo con mayor frecuencia fue la Enfermedad Degenerativa Lumbosacra.

El grupo racial en el que observamos más pacientes afectados por Síndrome de Cauda Equina fue el de raza Pastor Alemán, y la edad media de los perros con padecimiento de este síndrome que resultó ser de siete años.

Tras analizar todos nuestros resultados concluimos que en la actualidad la IRM sigue siendo el mejor método diagnóstico existente para estudiar, diagnosticar y establecer la etiología del

Síndrome de Cauda Equina en el perro; y aunque no nos permita emitir un pronóstico certero sí nos aproxima a él.

2. SUMMARY

We have evaluated Cauda Equine Syndrome using Magnetic Resonance Imaging (MRI) technique, as well as its correlation with postmortem and surgical findings.

The objectives of this study were to verify the utility of MRI in diagnostic, prognosis and medical or surgical treatment in dogs with Cauda Equine Syndrome. We also studied the different etiologies and tried to establish some prognostic criteria in order to help the Cauda Equine Syndrome diagnosis for the clinical veterinary practitioners.

In this study we evaluated 73 dogs, which were attended in the Public Veterinary Practice Surgical Service (Surgery Department, Veterinary Faculty of León, Spain) between October 1998 and March 2006. There were 20 female and 53 male dogs, 2-16 years old, 7-62 kilograms and 23 different breeds. They all had Cauda Equine Syndrome symptoms.

These 73 dogs were evaluated with a general and a neurologic exploration and X-Ray and MRI (0.2 Tesla) studies. The animals which were finally surgically treated or euthanized were studied by direct macroscopic observation and the findings compared with previous explorations and images.

This study concludes that there are eleven possible etiologies for Cauda Equine Syndrome, being the most observed Lumbosacral Degenerative Disease. The dog breed in which Cauda Equine Syndrome was most frequently observed was the German Shepherd, and the average age was seven years old.

We conclude, after the evaluation of all the cases, that MRI still remains as the best diagnostic technique to study and to make a diagnosis of the etiology of Cauda Equine Syndrome in dogs. Though MRI may approximate a medical prognosis, it does not allow the medical veterinary to ensure an accurate prognosis.

"La felicidad puede hallarse hasta en los más oscuros momentos si somos capaces de usar bien la luz" (Dumbledore- Harry Potter- J.K. Rowling)

X- BIBLIOGRAFÍA

BIBLIOGRAFÍA

- AMORT K.H.; ONDREKA N.; RUDORF H.; STOCK F.; DIST L.O.; TELLHEM B.; KRAMER M.; WIGGER A.-“MR imaging of lumbosacral intervertebral disc degeneration in clinically sound German Shepherd dogs compared to other breeds”*Veterinary Radiology & Ultrasound*, vo.53, nº3- 2012 pp289-295
- AMSTER,J.L.; BRADLEY, W.G.Jr- “MRI of spinal cord” MR: State of the art categorical Course ECR 91.1991 pp205-216
- ASSHEUER,J; SAGER,M.- “MRI and CT Atlas of the dog” Blacwel Scicence,1997.Berlin
- BAGLEY,R.S.;SILVER,G.M.; GAVIN, P.;MOORE, M.P.-“Spinal Magnetic resonance imaging” *Proceeding of 16th Forum ACVIM*. San Diego. 1988.pp287-289
- BAGLEY, R.S.- “Síndromes neurológicos: Trauma espinal” en PELLEGRINO, F. “El libro de neurología para la práctica clínica”. Texto de Neurología. Intermédica Editorial 2003. pp 181-191
- BELKIN, P.V. –“Spondylitis deformans in the dog”. *Mod Vet. Pract.* 1958.39 pp24-27
- BOHNDORF, K.- “Bones lesions of the spine”.MR: State of the art. Categorical Course ERC 1991 pp217-223
- BRADLEY, W.G.- “Use of contrast in MR imaging of the lumbar spine”. *MRI Clinics of North America*, 1999. Vol7 Nº3 pp439-457
- BRAUND, K.G.; SIMPSON S. T:- “Localización en neurología clínica” En SLATTER D.M. *Texto de Cirugía de los Pequeños Animales*. Salvat Editores 1989 pp 1310-1321
- BRAWNER, W.R.; Pechman, R.D.; BARTELS, J.E.-“Neurología” En Slatter. *DH Texto de Cirugía de los Pequeños Animales*. Salvat Editores 1989
- BREIT,S.; KÜNZEL,w.-“Spondylosis deformans: an anatomical and radiological study in 350 pure breed dogs” *Abstracts of 6th Annual Conference of EAVDI* 1999 July 5-9th. Viena Austria.
- BREIT,S.; KÜNZEL, W.; KNEISSL, S.-“The canine cauda equine compression syndrome: an anatomical survey on the lumbosacral transition area” *Proceedings of Mondial Vet Lyon* 1999
- CHAMBERS J.- “*Lumbosacral degenerative stenosis*”,en Kirk, R.W. (ed.): *Current Veterinary Therapy XI*, Philadelphia, W.B. Saunders Co, pp1020 – 1024, 1992
- CHAMBERS J., SELCER B., BUTLER T., OLIVER J., BROWN J.- “*Acomparison of computed tomography to epidurography for the diagnosis of suspected compressive lesions at lumbosacral junction in dogs*” *Progress in vet. Neurology*, vol. 5, 1: 30-34, 1994

- CHRISMAN Cl. *“Problems in small animal neurology”* Second edition, Philadelphia, Lea & Febiger, 1991.
- DAMUR-DJURIC, N.; STEFFEN, F.; HÄSSIG, M.; MORGAN J.P.; FLÜCKIGER, M.A.- *“Lumbosacral transitional vertebrae in dogs: classification, prevalence, an association with sacroiliac morphology”* Veterinary Radiology & Ultrasound, vo.47, nº1- 2006 pp 32-38
- DECKER S.; WAWZENSKY I.A.; WOLK H.A. *“Signos clínicos y resultados en perros con estenosis degenerative lumbosacra tratados de manera médica: 98 casos (2004-2012)”* Revista Centro Veterinario – Jam Vet Med Assoc 2014: 245 pp 408-413
- DE RISIO L., THOMAS W.B., SHARP NJH. - *“Degenerative lumbosacral stenosis”*, Vet. Clin. North Am. Small Animal Pract., vol 30,nº 1-2000 pp111 – 132
- DENNIS R. *“Optimal magnetic resonance imaging of spine ”*Veterinary Radiology & Ultrasound, Vol 52,nº1, 2011 pp 572-586
- DUCONSEILLE A.C.; ARNAUD L.- *2Imaging diagnosis paraganglioma of the cauda equine: MR findings”* Veterinary Radiology & Ultrasound, Vol 56,nº1, 2015 pp E1-E4
- FITZMAURICE, S. *“El caso neurológico”* en libro de texto *“Neurología de pequeños animales”* FITZMAURICE,S. 2011 Ed. Elsevier Sanders pp3-34
- FITZMAURICE, S. *“Marcha”* en libro de texto *“Neurología de pequeños animales”* FITZMAURICE,S. 2011 Ed. Elsevier Sanders pp163-196
- FITZMAURICE, S. *“Cojera”* en libro de texto *“Neurología de pequeños animales”* FITZMAURICE,S. 2011 Ed. Elsevier Sanders pp213-221
- FITZMAURICE, S. *“Dolor”* en libro de texto *“Neurología de pequeños animales”* FITZMAURICE,S. 2011 Ed. Elsevier Sanders pp275-277
- FITZMAURICE, S. *“Apéndice Imagen del sistema nervioso”* en libro de texto *“Neurología de pequeños animales”* FITZMAURICE,S. 2011 Ed Elsevier Sanders pp315-318
- FLÜCKIGER M.A.; DAMUR-DJURIC, N.; HÄSSIG, M.; MORGAN, J.P.; STEFFEN, F.- *“A lumbosacral transitorial vertebra in the dog predisposes to cauda equine syndrome”*. Veterinary Radiology & Ultrasound, Vol 47,nº1, 2006 pp 39-44
- GALLACH R.G.; SURAN J; CÁCERES A.V.; REETZ J.A.BROWND.C.; MAI W.- *“Reliability of T2- weighted sagittal magnetic resonance for determining the location of compressive disk herniation in dogs”*. Veterinary Radiology & Ultrasound, Vol 52,nº5, 2011 pp 479-486
- GARIBALDI, L.- *“Síndromes neurológicos: Afecciones en la cauda equina, médula espinal y raíces espinales”* en PELLEGRINO, F. *“El libro de neurología*

- para la práctica clínica”. Texto de Neurología. Intermédica Editorial 2003. pp 123-151.
- HOWARD B. S.III “Fundamentos de neurocirugía” en libro de texto “Cirugía de Pequeños Animales” WELCH FOSSUM, Th. Part V- Neurocirugía 2004 Ed.Intermédica S.A.I.C.I. pp1276-1295
 - HOWARD B. S.III “Cirugía de la columna vertebral lumbosacra” en libro de texto “Cirugía de Pequeños Animales” WELCH FOSSUM, Th. Part V- Neurocirugía2004 Ed.Intermédica S.A.I.C.I. pp1394-1412
 - HOWARD B. S.III “Enfermedades no quirúrgicas de la columna vertebral” en libro de texto “Cirugía de Pequeños Animales” WELCH FOSSUM, Th. Part V- Neurocirugía2004 Ed.Intermédica S.A.I.C.I. pp1458-1465
 - INDRIERI R J.- “*Lumbosacral stenosis and injury of cauda equina*”, Vet. Clin. North Am. Pract., vol. 18, 3 : 697 – 710, 1988.
 - JEFFERY N.D.; LEVINE, J.M.;OLBY N.J. ; STEIN V.M. –“ Intervertebral disk degeneration in dogs: consequences, diagnosis treatment and futre directions”- Invited Review Journal of Veterinary Intern Medicine 2013. 27 pp 1318-1333
 - KLINE, K.L. “Manifestaciones Neurológicas de las Enfermedades Sistémicas”” en libro de texto “Tratado de Medicina Interna Veterinaria”- Sexta Edición- ETTINGER, J. Sección I- Manifestaciones Clínicas de las Enfermedades -2007 Ed.Elsevier ,Madrid, España.-pp153-156
 -
 - KIPPENES H., GAVIN PR., TUCKER R L., BAGLEY R S., SILVER G.M.,BRITT L G. - “*Magnetic resonance scanning techniques and image characteristics in evaluation of canine spinal tumors*” Abstract of A.C.V.R., Canadá, 1998.
 - KRAFT, S.L. DVM-PHD; MUSSMAN, J.M. DVM; SMITH Th. DVM MS; BILLER, D.S. DVM; HOSKINSON J.J. DVM-“Magnetic resonance imaging of presuntive lumbosacral discospondylitis in a dog” Radiology & Ultrasound, 1998 Vol39 nº1 pp9-13
 - LECOUTEUR A., CHILD G. -“*Diseases of the spinal cord*”, en Ettinguer, S. J. (ed): Textbook of Veterinary Internal Medicine, Third Edition, Philadelphia, W.B. Saunders Co, págs 624 – 701, 1989.
 - LECOUTEUR A., GRANDY,J.L.. “Enfermedades de la Médula Espinal” en libro de texto “Tratado de Medicina Interna Veterinaria”- Sexta Edición- ETTINGER, J. Sección X- Sistema Nervioso -2007 Ed.Elsevier ,Madrid, España.-pp842 – 901
 - LENEHAM TM.- “*Canine cauda equina syndrome*” Compend. Contin. Educ. Pract.Vet., vol. 5, 11: 941 – 951, 1983

- MARK A.F.; DAMUR-DJURIC, N.; HÄSSIIG, M; MORGAN, J.P.; STEFFEN, F.- “A lumbosacral transitional vertebra in the dog predisposes to cauda equine syndrome” *Veterinary Radiology & Ultrasound*, 2006
- MILLÁN, L. “Aplicación de la imagen por resonancia magnética al estudio de las patologías que afectan a la columna vertebral del perro” 2001 Universidad de León
- MORGANJP., BAILEY CS. -“*Cauda equina syndrome in dog: Radiographic evaluation*” *J. Small Anim. Pract.*, 31: 69 – 77, 1990
- NAUGTON, J.F.; TUCKER, R.L. DVM; BAGLEY, R. DVM- “Radiographic diagnosis- paraspinal abscess in a dog” *Veterinary Radiology & Ultrasound* 2005 Vol46 N°1 pp23-26
- PALMER R H, CHAMBERS J N.- “*Canine lumbosacral diseases*” Part II. Definitive diagnosis, treatment, and prognosis, *Compend. Contin. Educ. Pract. Vet.*, vol 13, 2: 213 – 222, 1991
- PRATA R G. -“*Cauda equina syndrome*”, in Slatter, D. H. (ed): *Textbook of small animal surgery*, second edition, Philadelphia, W.B. Saunders Co, pp.1094 – 1104, 1993.
- PRUSICK V., LINT D., BRUDER W.- “*Cauda equina syndrome as a complication of free epidural fat-grafting*”, *J. Bone and Joint Surgery*, 1256 – 1258, 1988
- RAMIREZ, O. III DVM; THRALL D.E. DVM PHD –“A review of imaging techniques for canine cauda equine syndrome” *Veterinary Radiology & Ultrasound* 1998 Vol39 N°4 pp283-296
- ROSSI, F.; SEILER, G. DVM; BUSATO, A. DVM Habil. MSC, WACKER, C. DVM; LANG, J. DVM Habil.-“Magnetic resonance imaging of articular process joint geometry and intervertebral disk degeneration in the caudal lumbar spine (L5-S1) of dogs with clinical signs of cauda equine compression”- *Veterinary Radiology & Ultrasound* 2004 Vol45 N°5 pp381-387
- SANDOVAL, J –“*Anatomía veterinaria*”- 1975- León, España
- SLOCUM B, DEVINE T. -“*L7 – S₁ Fixation – Fusion for cauda equina compression An alternative view*”, in Slatter, D H (ed): *Textbook of small animal surgery*, Second Edition, Philadelphia, W.B. Saunders Co, págs. 1105 – 1109, 1993
- TAGA A, TAURA Y, TAKIGUCHI M, HIGUCHI M- “*The advantage of magnetic resonance imaging in diagnosis of cauda equina in dogs*” *J. Vet. Med. Sci.*, vol 60, n° 12, págs 1345 – 1348, 1998
- TAYLOR, S.M. “Examen neurológico” en libro de texto “*Medicina Interna de Pequeños Animales*”- Tercera Edición- COUTO, C.G. Part E 9- Enfermedades Neuromusculares -2005 Ed. Intermedica S.A.I.C.I. Buenos Aires, República Argentina pp1003-1015

- TAYLOR, S.M. “Métodos Diagnósticos para el Sistema Neuromuscular” en libro de texto “Medicina Interna de Pequeños Animales”- Tercera Edición- COUTO, C.G. Part E 9- Enfermedades Neuromusculares -2005 Ed.Intermédica S.A.I.C.I. ,Buenos Aires, República Argentina.-pp1017-1029
- TAYLOR, S.M. “Anormalidades de la Locomoción” en libro de texto “Medicina Interna de Pequeños Animales”- Tercera Edición- COUTO, C.G. Part E 9- Enfermedades Neuromusculares -2005 Ed.Intermédica S.A.I.C.I. ,Buenos Aires, República Argentina.-pp1030-1033
- TAYLOR, S.M. “Enfermedades de la Médula Espinal” en libro de texto “Medicina Interna de Pequeños Animales”- Tercera Edición- COUTO, C.G. Part E 9- Enfermedades Neuromusculares -2005 Ed.Intermédica S.A.I.C.I. ,Buenos Aires, República Argentina.-pp1081-1103
- WHEELER S J, -“ *Diagnosis and treatment in lumbosacral disorders*”, Proceeding of the Sixth annual Veterinary Medical Forum, págs 476 – 478, 1998
- WHEELER S J, - “*Lumbosacral disease*” Vet. Clin. North am. Small Anim. Pract., vol. 22, 4: 937 – 950, 1992